عمومي اناټومي

په انګلیسي او پښتو ژبو کې

سپین غړي پوهنتون

طب پوهنځی

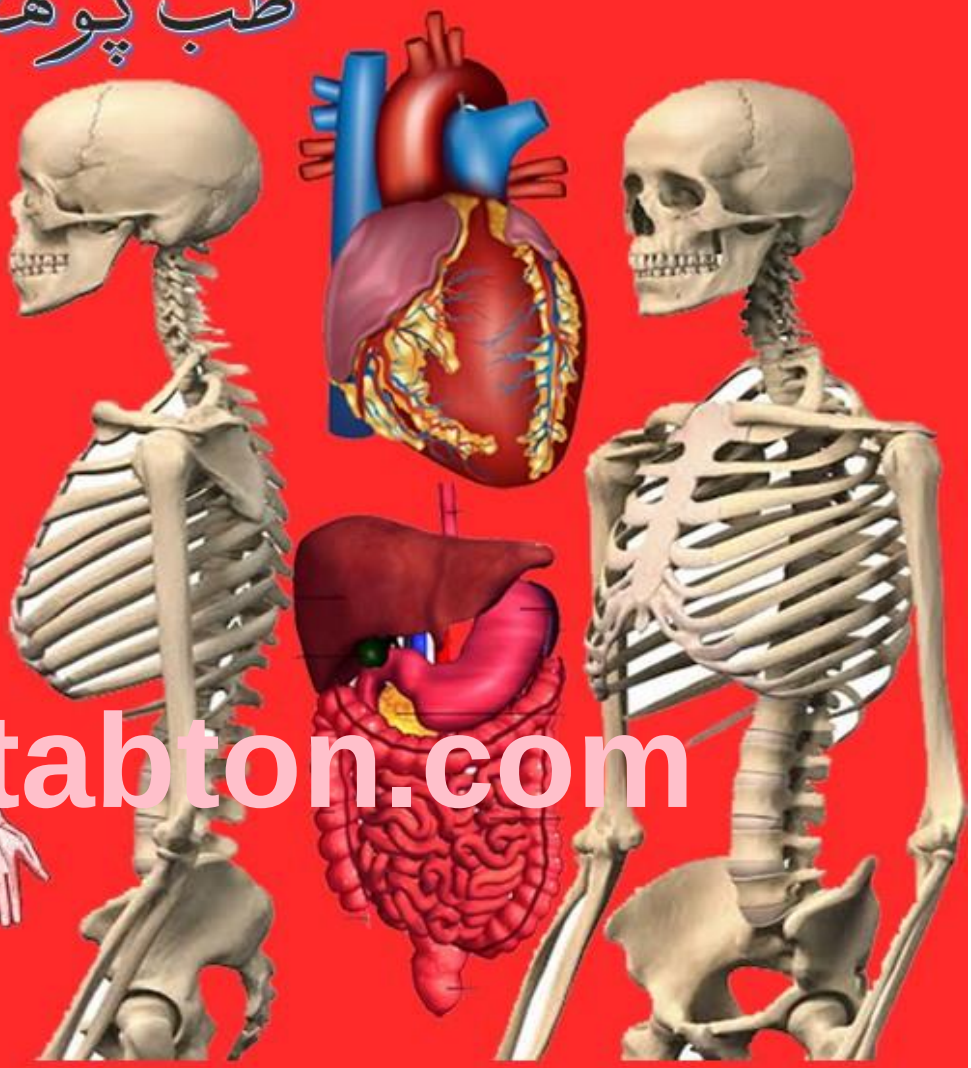

Ketabton.com

ترتیب کوونکی:

کفایت الله نایب امانی

Mr.18

Kefayatullah.naibamani

(c) ketabton.com: The Digital Library

General Anatomy

Pashto and English

Spinghar Medical Faculty

Teachers: Dr Qudratullah "Rahimee"

Dr Asghar Khan "Haidary"

Dr Ibrarullah "Rahimee"

Edit & Design by: Kefayatullah Naib Amani

0784 59 75 49 0728 63 60 10

Kefayatkhan6@gmail.com

www.facebook.com/kefayatullahnaibamani

Mr.18 Kefayatullah.naibamani

(c) ketabton.com: The Digital Library

Contents:

1st Chapter	Introduction	
Anatomy	1	
Anatomic Position	2	
Anatomical plans	3	
Osteology	6	
Function of Skeleton	8	
2nd Chapter	Upper limb Bone	
Clavicle	10	
Scapula	13	
Humerus	16	
Ulna	20	
Radius	22	
Carpal bones	24	
Meta carpal bones	25	
Phalanx	27	
3rd chapter	Lower limb Bones	
Hip Bone	29	
Femur	36	
Patella	39	
Tibia	40	

(c) ketabton.com: The Digital Library

Fibula	43	
Foot skeleton	46	
4th chapeter Trunk skeleton		
Vertebral column	58	
Lumber vertebrae	63	
Thoracic vertebrae	66	
Lumber vertebrae	66	
Sacral vertebrae	66	
Sacrum	67	
Coccygus	69	
Sternum	70	
Ribs	72	
Thorax	75	
Bony pelvis	78	
5th chapter Skull		
Frontal bone	81	
Ethmoid bone	85	
Sphenoid bone	87	
Occipital bone	96	
Temporal bones	100	
Parietal bones	105	
Facial bones	110	

(c) ketabton.com: The Digital Library

Maxilla	112	
Lacrimal bones	115	
Palatine bones	116	
Inferior nasal concha	118	
Nasal bones	120	
Zygomatic bones	121	
Vomer bone	123	
Mandibula	125	
Hyoid bone	128	
6th chapter	Joints or Articulation	
Classification of joints	133	
Movements of joints	140	
Upper limb joints	144	
Lower limb joints	152	
7th chapter	Muscular system	
Types of Muscle	171	
Shoulder muscle	172	
Arm muscle	173	
Hand muscle	175	
8th chapter	Digestive system	
Oral cavity	185	
Pharynx	196	

(c) ketabton.com: The Digital Library

Esophagus	200	
Stomach	203	
Peritonum	206	
Small intestine	207	
Mesentry	210	
Large intestine	211	
Liver	218	
Gallbladder	222	
Pancreas	224	
Spleen	227	
9th chapter	Respiratory system	
Conducting portion	229	
Respiratory portion	230	
Larynx	234	
Trachea	240	
Bronchus	241	
Thoracic cage	243	
Pleura	244	
Lungs	245	
10th chapter	Urinary system	
Kidneys	249	
The ureters	253	

(c) ketabton.com: The Digital Library

Urinary bladder	254	
The urethra	256	
11th chapter	Cardiovascular system	
Heart	257	
Pericardium	258	
Right atrium	262	
Right ventricle	265	
Left atrium	267	
Left ventricle	268	
Valves of the heart	269	
Arteries	273	
Blood supply to heart	275	
12th chapter	Male Reproductive system	
The scrotum	305	
Testes	308	
Epididymis	311	
Ductus deferens	314	
Seminal vesicle	315	
Ejaculatory ducts	317	
Prostate	318	
Penis	324	

(c) ketabton.com: The Digital Library

CONTENTS

13th chapter	Female Reproductive system		
The Cervix		331	
The Vagina		332	
Ovaries		334	
Fallopian tubes		335	
Uterus		336	
14th chapter	Nervous system		
Nevous Tissue		340	
Brain		343	
Ventricles of Brain		344	
Brain Stem		346	
Medulla Oblongata		347	
Pons		349	
Mid Brain		350	
Cerebellum		351	
Cerebrum		354	
Diencephalon		358	
Cerebral spinal fluid		365	
Spinal cord		366	
Crainal Nerve (PNS)		370	
Olfactory nerve		373	
Optic nerve		374	
Oculomotor nerve		375	

(c) ketabton.com: The Digital Library

Trochlear nerve	377	
Trigeminal nerve	377	
Abducent nerve	379	
Facial nerve	380	
Vestiblocochlear nerve	382	
Gloosopharyngeal nerve	383	
Vagus nerve	384	
Accessory nerve	386	
Hypoglossal nerve	387	
Spinal nerve	388	
Cervical plexus	389	
Brachial plexus	391	
Lumber plexus	395	
Sacral plexus	397	
Coccygeal plexus	398	
Autonomic nervous system	399	
15th chapter	Anatomy of the Eye	
Outter layer	402	
Middle layer	404	
Inner layer	406	
Aqueous humor	408	
Muscles of the eye	409	

(c) ketabton.com: The Digital Library

CONTENTS

16th chapter	**Integumentary system**	
Skin	412	
Hairs	414	
Sweat and Sebaceous gland	416	
Nails	416	
17th chapter	**Endocrine system**	
Pineal gland	418	
Pituitary gland	419	
Thyroid gland	421	
Thymus gland	423	
18th chapter	**Anatomy of the Ear**	
External Ear	425	
Middle Ear	427	
Inner Ear	430	

Mr.18
Kefayatullah.naibamani
KK

(c) ketabton.com: The Digital Library

عمومي اناټومی

په انګلیسی او پښتو ژبو کی

سپین غر پوهنتون طب پوهنځي

استادان:

دوکتور قدرت الله رحیمی

دوکتور ابرارالله رحیمی

دوکتور اضغرخان حیدری

ترتیب کوونکی: کفایت الله نایب اماني

0784 59 75 49 0728 63 60 10

Kefayatkhan6@gmail.com

(c) ketabton.com: The Digital Library

1st chapter

Introduction of Anatomy

Mr.18

Kefayatullah.naibamani

(c) ketabton.com: The Digital Library

Anatomy

اناټومی یونانی کلیمه ده چی د دوو کلیمو څخه اخیستل شوی ده.

قطع کول Temno = To cut اوچت Ana = Up

(د مړی بدن څیری کول غوڅول) Anatomy Means to cut up or To incise

Def: Study structure of organism

Human Anatomy: Study structure of human body

اناټومی هغه علم دی چی د انسان بدن ټول ساختمانونه او جوړښتونه څیړی.

Branches څانګی

1: Macroscopic Anatomy or Gross Anatomy

Macro (Large غټ) Scopic (Vision لیدل) Ex: Bones هډوکی

داناټومی هغه څانګه ده چی د انسان د بدن ساختمانونه پکی د سترګو په واسطه مطالعه شی.

2: Microscopic Anatomy or Histology

Micro (Small کوچنی) Scopic (Vision لیدل) Ex: Cells, Tissues, Organ

داناټومی هغه څانګه ده چی د انسان دبدن ساختمانونه پکی د مایکروسکوپ لاندی ولیدل شی.

Human Anatomy

1: Phylogeny

د اناټومی هغه څانګه ده چی شمزی لرونکی حیوانات څیړی چی ملاتیر ولری. انسان هم پکی شامل دی.

(c) ketabton.com: The Digital Library

2: Ontogeny

د اناټومی هغه څانګه ده چی القاح شوی هګی څخه (Embryo)،ماشومتوب،بلوغت او زوړوالی پوری مرحلی مطالعه کوی.

3: Embryology

د اناټومی هغه څانګه ده چی په داخل د رحمی ژوند د ماشوم مطالعه کوی.

د اناټومی ارزښت Importance of anatomy

1: Forming basis for Practice of medicine

د درملو په پیژندلو او جوړولو کی د عمل په بنسټ

2: Help to understand the patient disease

د مریض د ناروغی په پیژندلو کی

3: Through Physical Examination

د فزیکی معاینی ازمایښت (فشار لیدل)

4: Imaging

د ایکسری د عکس پیژندل

Anatomic Position

د اناټومی Position یو Standard Position دی.

1: Standing up Right with feet together

مستقیم نیغ ودریدل دواړه پښی سره یوځای کول.

2: Hands side by with palm forward

لاسونه په څنګ نیول چی ورغوی مخامخ وی.

(c) ketabton.com: The Digital Library

3: Face Forward

مخ به یی نیغ وی (مخامخ به ګوری)

4: Close mouth and open eyes

سترګی خلاصی نیول او خوله به بنده وی

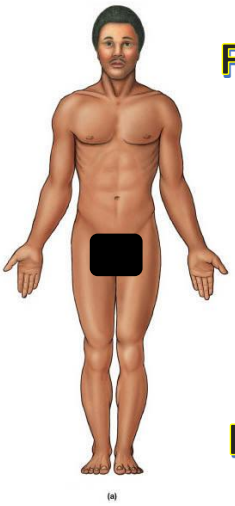

Anatomical Planes

دا یو خیالی پلان دی چی موخه یی د بدن جوړښت په صحیح ډول تشریح او موقیعت یی وښایی.

A Plane is a hypothetical used to transect body in order to describe structure's location.

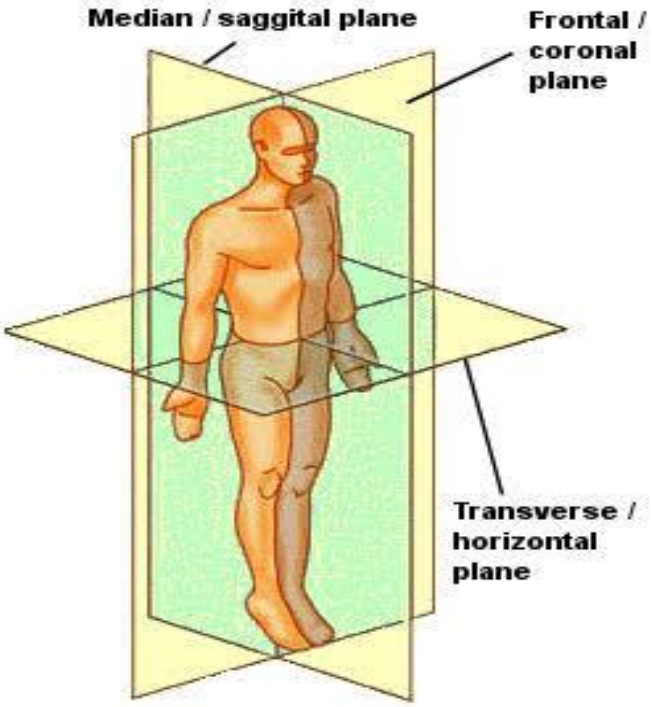

(c) ketabton.com: The Digital Library

Types of Anatomic Planes

They are three plane in Anatomic plane

1: Sagittal or Medial Sagittal plane

2: Coronal plane

3: Transvers plane

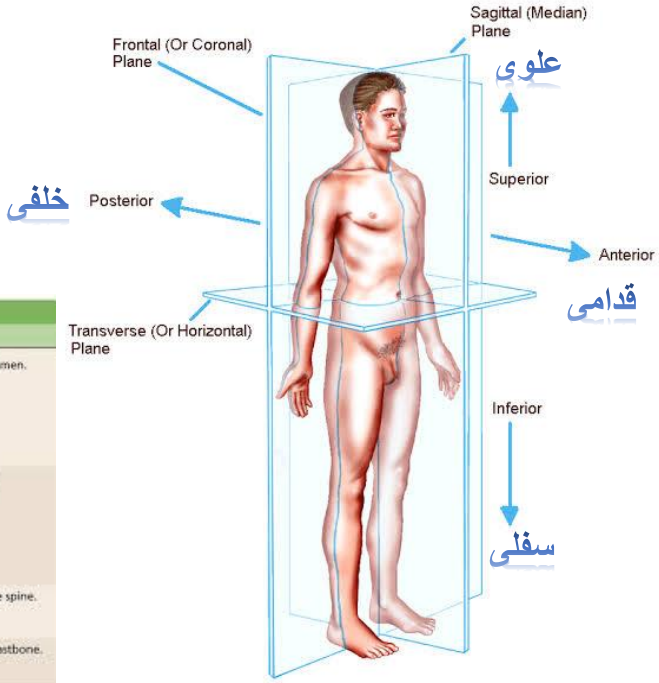

Table 1.1 Orientation and Directional Terms

TERM	DEFINITION	EXAMPLE	
Superior (cranial)	Toward the head end or upper part of a structure or the body; above		The head is superior to the abdomen.
Inferior (caudal)	Away from the head end or toward the lower part of a structure or the body; below		The navel is inferior to the chin.
Ventral (anterior)*	Toward or at the front of the body; in front of		The breastbone is anterior to the spine.
Dorsal (posterior)*	Toward or at the back of the body; behind		The heart is posterior to the breastbone.
Medial	Toward or at the midline of the body; on the inner side of		The heart is medial to the arm.
Lateral	Away from the midline of the body; on the outer side of		The arms are lateral to the chest.
Intermediate	Between a more medial and a more lateral structure		The collarbone is intermediate between the breastbone and shoulder.
Proximal	Closer to the origin of the body part or the point of attachment of a limb to the body trunk		The elbow is proximal to the wrist.
Distal	Farther from the origin of a body part or the point of attachment of a limb to the body trunk		The knee is distal to the thigh.
Superficial (external)	Toward or at the body surface		The skin is superficial to the skeletal muscles.
Deep (internal)	Away from the body surface; more internal		The lungs are deep to the skin.

*The terms *ventral* and *anterior* are synonymous in humans, but this is not the case in four-legged animals. *Anterior* refers to the leading portion of the body (abdominal surface in humans, head in a cat), but *ventral* specifically refers to the "belly" of a vertebrate animal, so it is the inferior surface of four-legged animals. Likewise, although the dorsal and posterior surfaces are the same in humans, the term *dorsal* specifically refers to an animal's back. Thus, the dorsal surface of four-legged animals is their superior surface.

© 2013 Pearson Education, Inc.

Medial (Med)= Close to Medline

چی Medline ته نژدی وی.

Lateral (Lat)= Away from Midline

چی د Medline څخه وړاندی وی.

Proximal= Close to origin

منشاء ته نژدی.

Distal= Away from origin

د منشاء څخه وړاندی.

(c) ketabton.com: The Digital Library

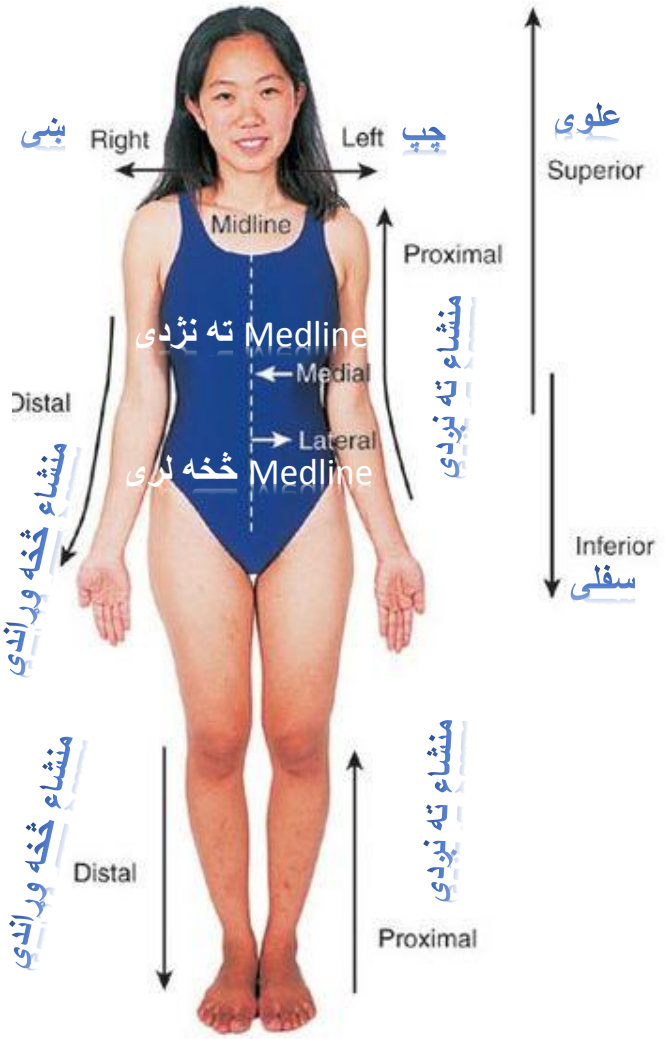

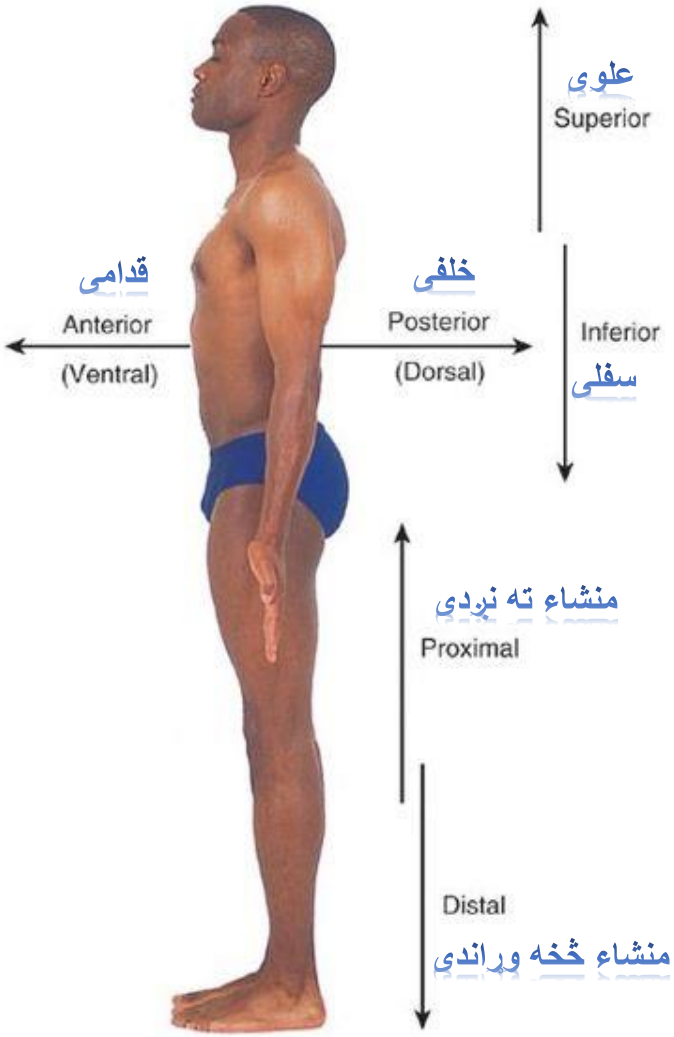

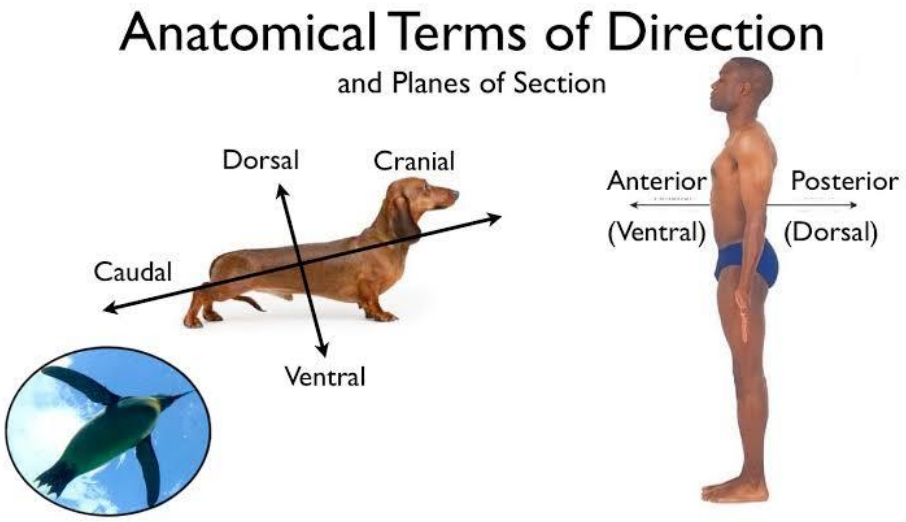

(c) ketabton.com: The Digital Library

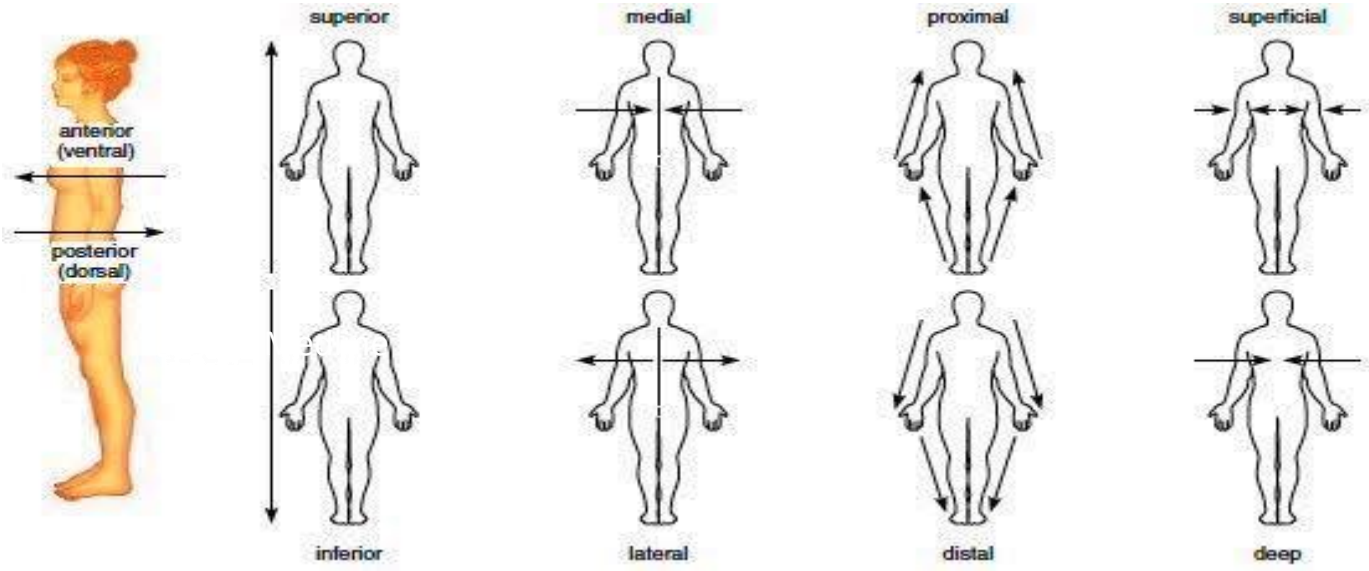

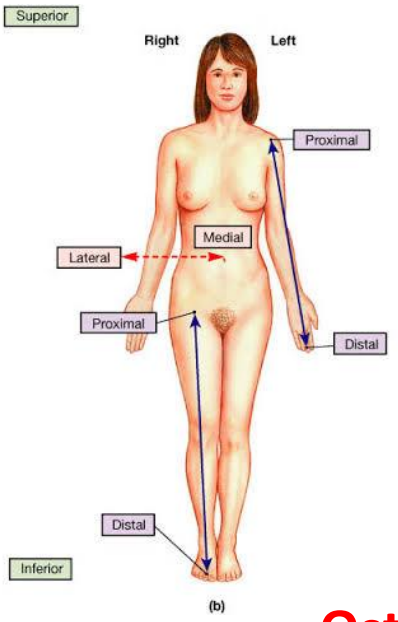

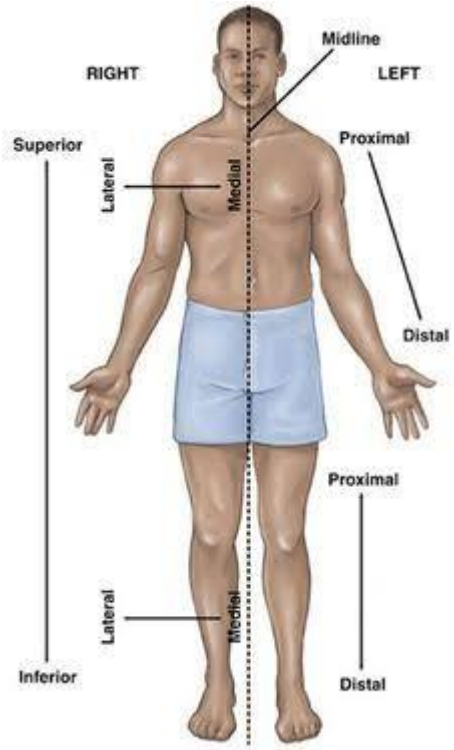

Osteology

Osteo = Bones Logy = Science

Study of Bones is called osteology.

د هډوکو د مطالعه کولو څخه بحث کوی.

کله چی هډوکی مطالعه کوو نو دری شیان باید په نظر کی ونیسو.

1: Location د هډوکی موقیعت واضح کول.

2: Type, Shape د هډوکی شکل واضح کول.

3: Structure د هډوکی ساختمان او وظیفه واضح کول.

(c) ketabton.com: The Digital Library

Classification of Bones

د شکل له نظره هډوکی په شپږ ډوله دی.

1: Long Bones اوږده هډوکی (Humerus Bone) 2: Short Bones لنډ هډوکی (Carpal)

3: Flat Bones همواره هډوکی (Scapula) 4: Irregular Bones غیری منظم هډوکی (Vertebral Column) 5: Pneumatic Bones هغه هډوکی چی هوا پکی وی (Frontal Bone)

6: Sesamoid Bones په شان د څنځل (Patella Bone)

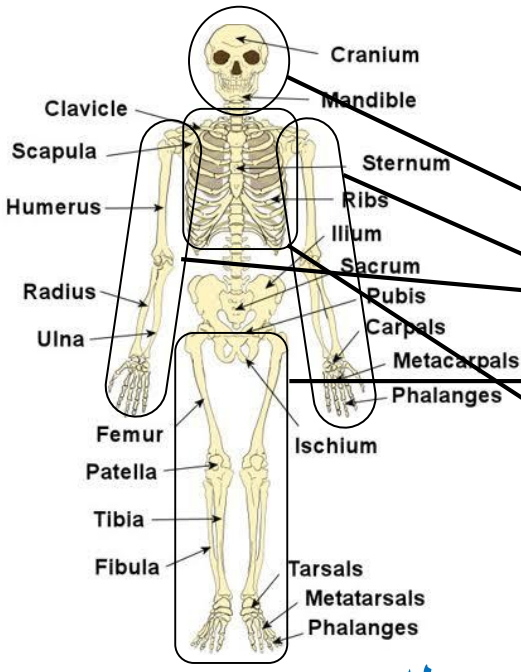

Skeletal System

د بدن اسکلیټ په څلورو برخو ویشل شوی دی.

1: Head Skeleton یا Skull د کوپړی او مخ هډوکی

2: Upper limb bone د لاسونو هډوکی

3: Lower limb bone د پښو هډوکی

4: Trunk Skeleton د سینی یا دتنی اسکلیټ

Trunk skeleton په درې ډوله دی

1: Thoracic cage د سینی صندقچه

2: Vertebral column د ملا تیر

3: Pelvic Skeleton حفصری اسکلیټ (لګند خاصره)

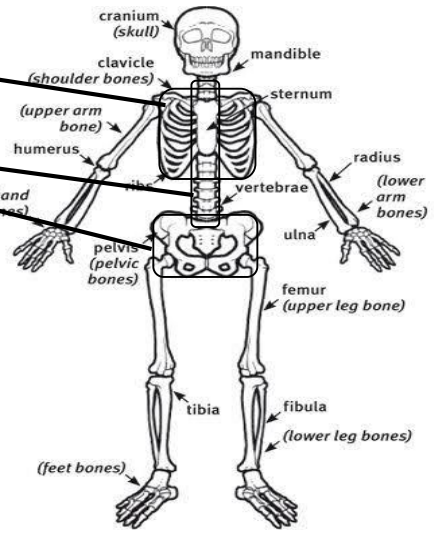

(c) ketabton.com: The Digital Library

Function Of Skeleton داسکلیټ وظایف

1: Protection (Protects organs)

د حیاتی اغضاء ساتنه یا حفاظت کوی.

2: Shape

انسان ته یی یو ښکلی شکل ورکړی دی.

3: Locomotion

پښی او لاسونه خورول(پښو باندی حرکت کول)

4: Cell Production

حجرات تولیدوی (Red Blood Cells)

5: Stores Calcium

د کلسیم لپاره ښه ذخیره ده.

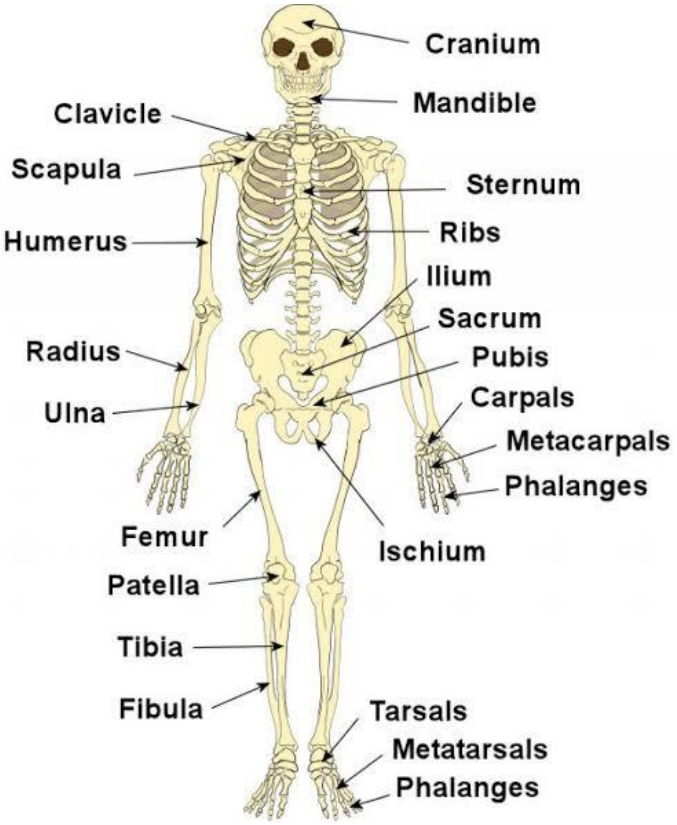

(c) ketabton.com: The Digital Library

2nd chapter

Upper Limb

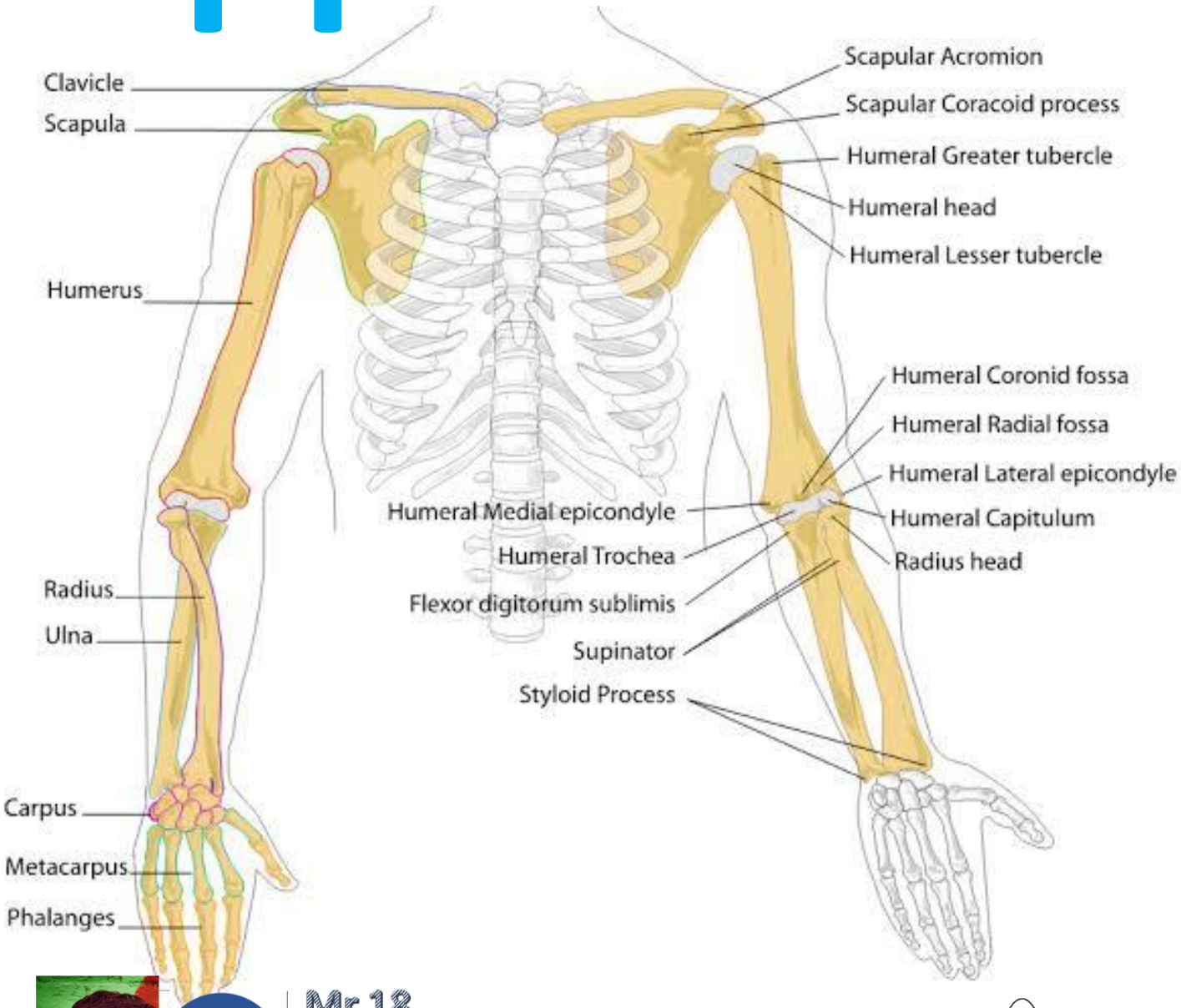

Mr.18
Kefayatullah.naibamani
KK

(c) ketabton.com: The Digital Library

Upper Limb

په څلور برخو ویشل شوی دی.

1: Shoulder Girdle اوږه

2: Arm بازو

3: Forearm د لاس څخه پورته حصه

4: Hand لاس

Pectoral Girdle (Shoulder Girdle)

دغه برخه د دوو هډوکو څخه جوړ شوی دی.

1: Clavicle داوږی هډوکی مخی ته واقع دی.

2: Scapula د اوږی هډوکی شاته واقع دی.

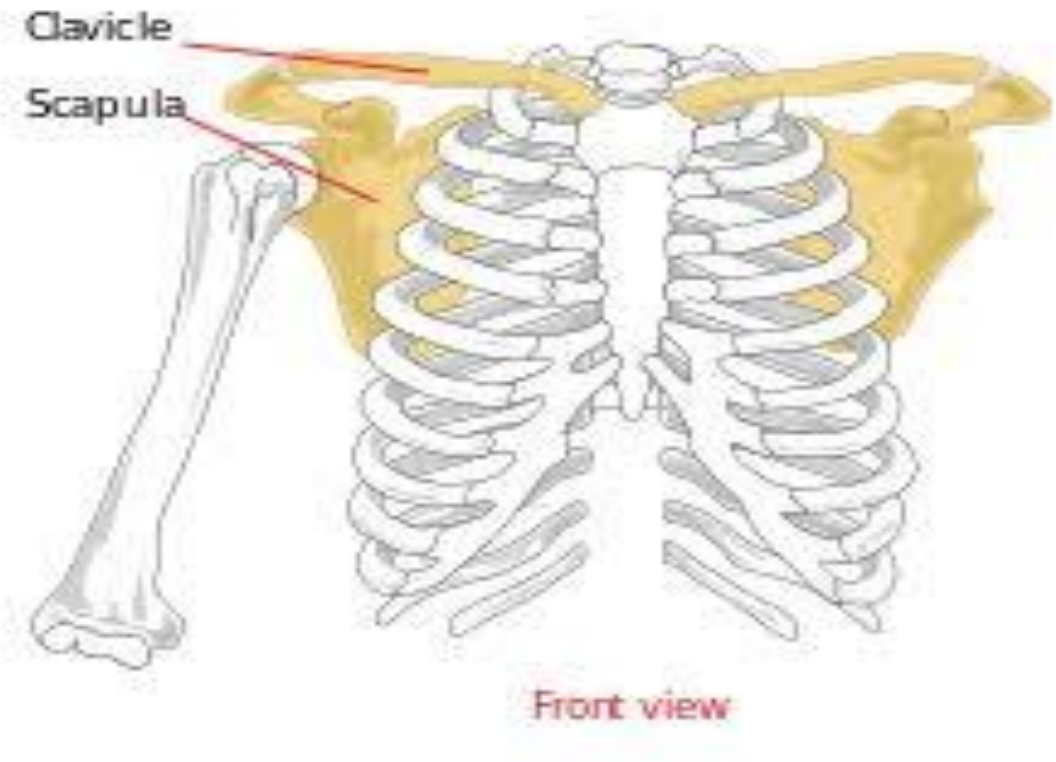

(c) ketabton.com: The Digital Library

Clavicle or Beautiful bone or Collar bone

چی Clavicola هم ورته وایی د سینی د صندقچی مخی ته واقع دی او په بدن کی یواځینی هډوکی دی چی افقی (Horizontal) واقع دی اوږد هډوکی دی. عموماً د اوږدو هډوکو ساختمان دوه نهایته او یو Body لری.

1: Location : Anterior of thoracic inlet

2: Type: Long Bone

3: Structure:

Two Ends { ***Medial or Sternal end*** / ***Lateral or Acromion end*** }

One Body (One Shift) { ***2/3 Medial part*** / ***1/3 Lateral part*** }

1: 2/3 Medial Part __ no border

Four Surfaces

Superior Inferior Anterior Posterior

2: 1/3 Lateral Part

Two Surfaces

Superior Inferior

Two Borders

Anterior Posterior

(c) ketabton.com: The Digital Library

د Clavicle هډوکی

نوموړی هډوکی د اوږدو هډوکو له جملی څخه دی د سینی د علوی فوهی په قدام کی په مستغرض شکل کی موقیعت لری. اوږده هډوکی دی د ساختمان له نظره دوه نهایته او یو جسم یا Shaft لری.

د هډوکی نهایتونه: هډوکی دوه نهایته لری کوم چی د وحشی او انسی په نوم یادیږی. انسی نهایت یی یا Medial د Sternal end پنوم د Sternum هډوکی د Clavicular notch سره یوځای کیږی. او وحشی نهایت یی یا Lateral د Acromial end پنوم چی د Scapula د هډوکی د Acromion Process سره مفصل کیږی په نوم یادیږی.

د هډوکی جسم : د Clavicle هډوکی جسم په دری برخو ویشو چی 2/3 انسی برخه یی څلور سطحی لری چی قدامی،خلفی، سفلی او علوی دی. او 1/3 وحشی برخه دوه سرحدونه یا Borders لری چی قدامی او خلفی دی او دوه سطحی یا Surfaces لری چی علوی او سفلی څخه عبارت دی.

(c) ketabton.com: The Digital Library

Right Clavicle - Features

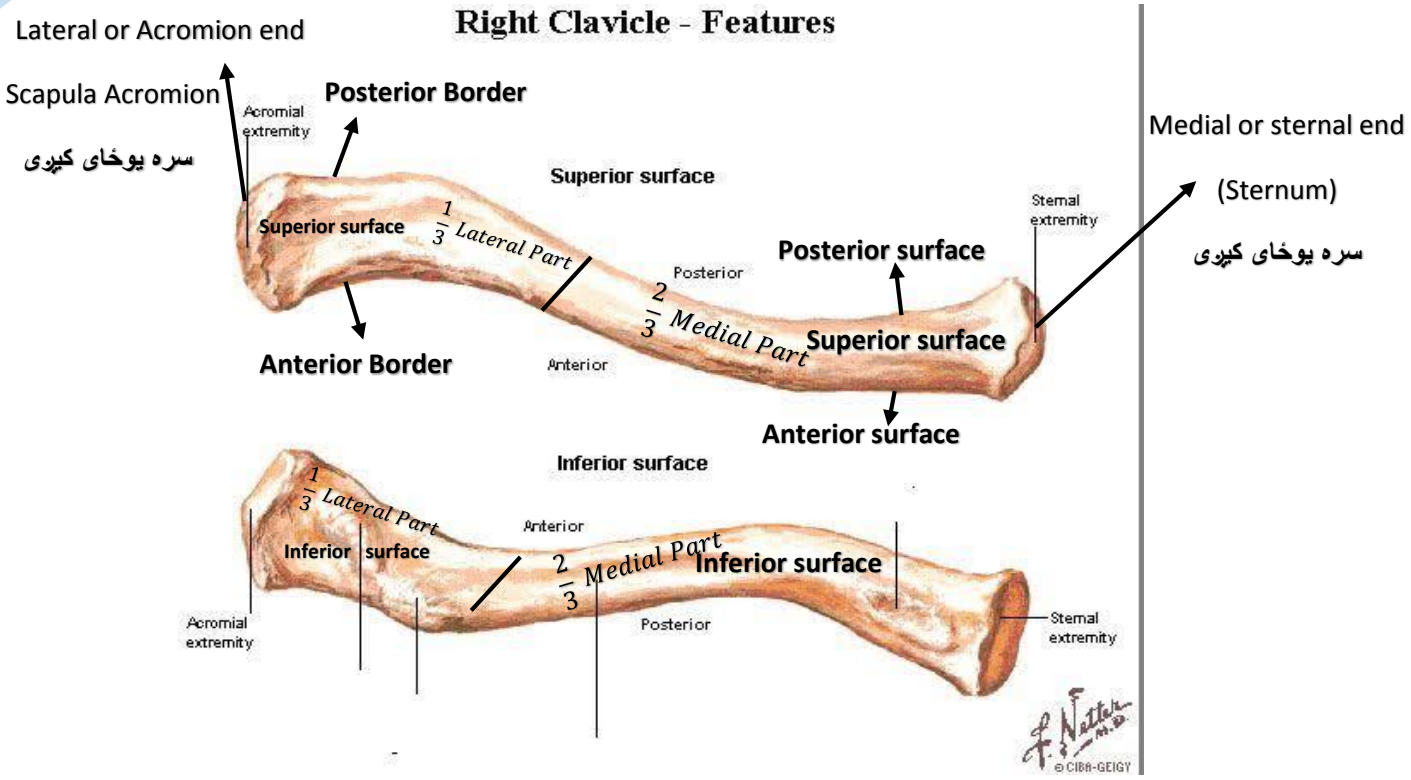

Pectoral Girdle - Clavicle

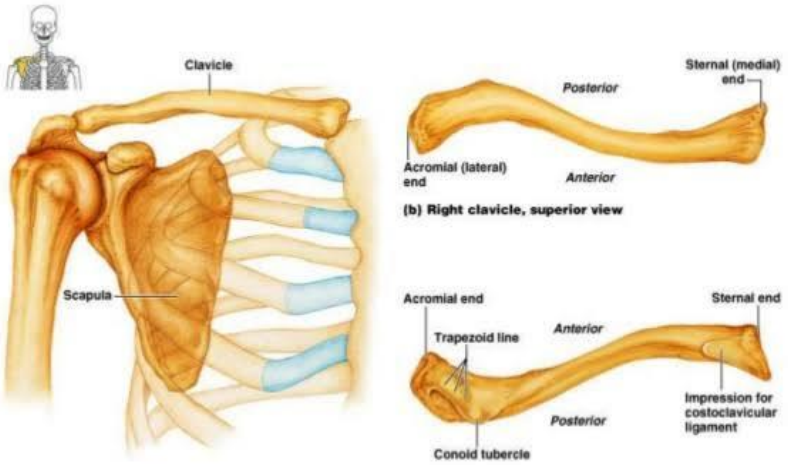

Orientation: Sternal end goes medially, conoid tubercle faces inferiorly, posteriorly

6

(c) ketabton.com: The Digital Library

Scapula/Scapulae

Scapula په لاتین کی اوږی ته وایی دغه هډوکی په اوږه کی برخه اخلی ځکه ورته Scapula وایی. کله چی لاتینی نوم په اخر کی a راغلی وی او غواړو هغه جمع کړو نو اخیر کی به ورسره e یوځای کوو. لکه: Scapula/Scapulae

1: Location: Posterior of thoracic cage دسینی دصندقچی په خلف کی واقع دی.

2: Type: Flat Bone شکل: هموار هډوکی دی.

3:Structure:

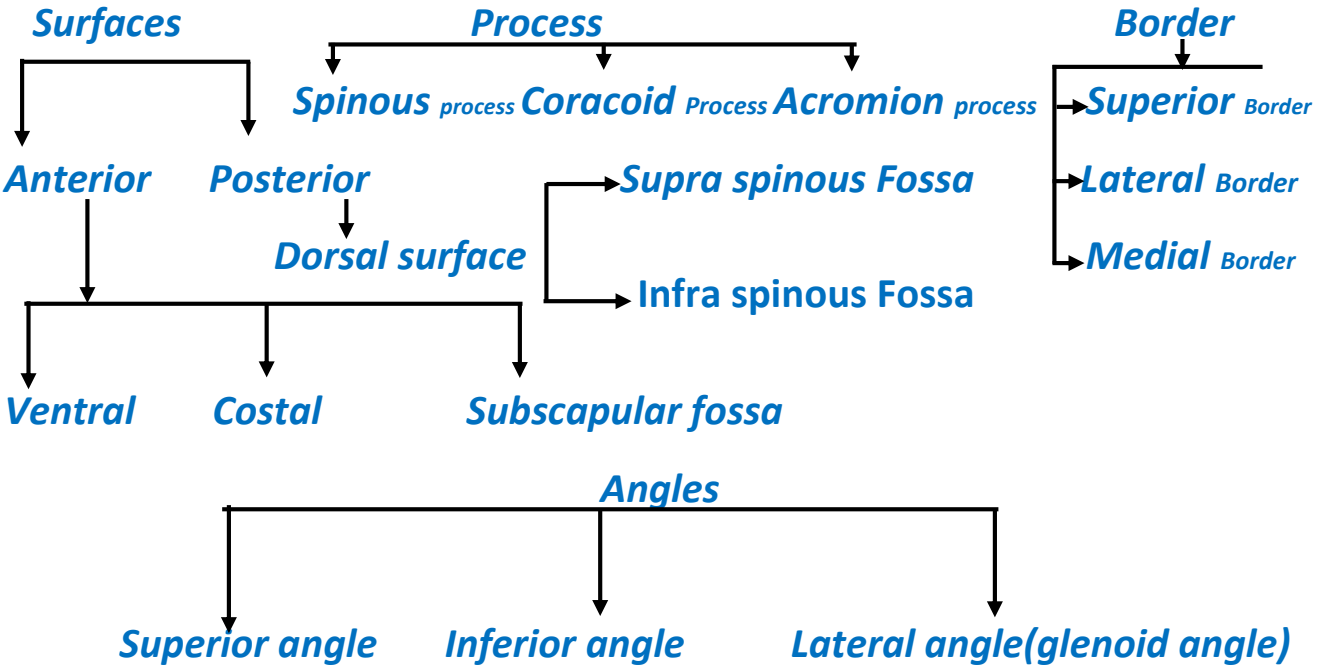

ددی هډوکی ساختمان دوه دانی Surfaces لری چی یو یی Anterior Surface چی Ventral(چی قدام ته وایی) Costal (Costa چی پښتی ته وایی یعنی پښتی شاته واقع دی)او Subscapular fossa (دغه برخه دغوښی عضلی سره نښلی) ورته هم وایی چی قدام طرف ته واقع دی. او بل Surface یی Posterior surface دی چی Dorsal Surface ورته هم وایی چی د خلف (شاته) واقع ده. دغه Surface د Spinous process له مخی په دوه برخو ویشل شوی دی. Supra spinous Fossa چی د Spinous process پورته خواته واقع دی او بل Infra Spinous Fossa چی د Spinous process ښکته خواته واقع دی.

(c) ketabton.com: The Digital Library

دغه هډوکی دری Process لری چی Spinous process ، Coracoid process او Acromion process دی. دغه هډوکی دری Border لری چی Superior Border هغه Border چی پورته برخه کی وی. Lateral Border هغه Border چی د Medline څخه لری وی.(وحشی برخه کی) او بل Medial Border چی Medline ته نژدی دی.(اونسی برخه)

دغه هډوکی دری Angles لری. Superior Angle چی پورتنی برخه کی دی. Inferior Angle چی په ښکتنی برخه کی موقیعت لری. Lateral (Glenoid Angle) چی په وحشی برخه کی دی(Glenoid Cavity) سره ده.

(c) ketabton.com: The Digital Library

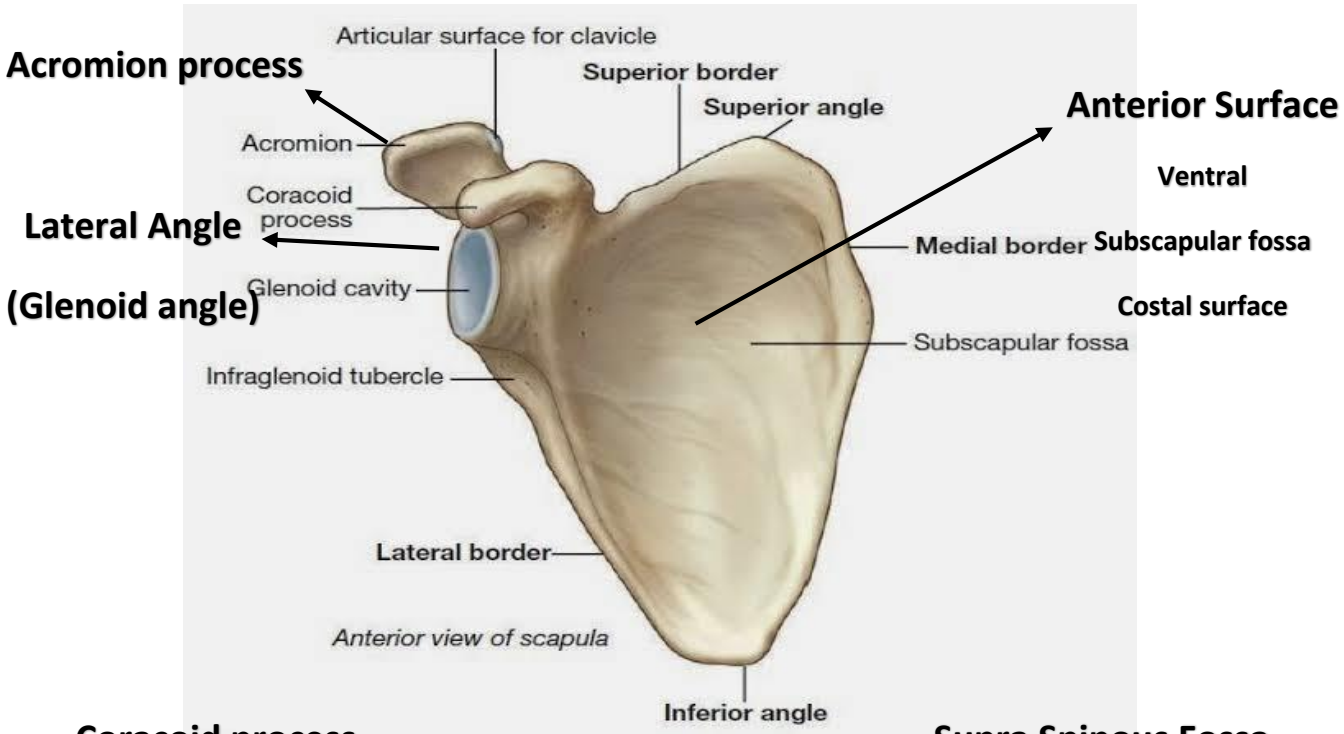

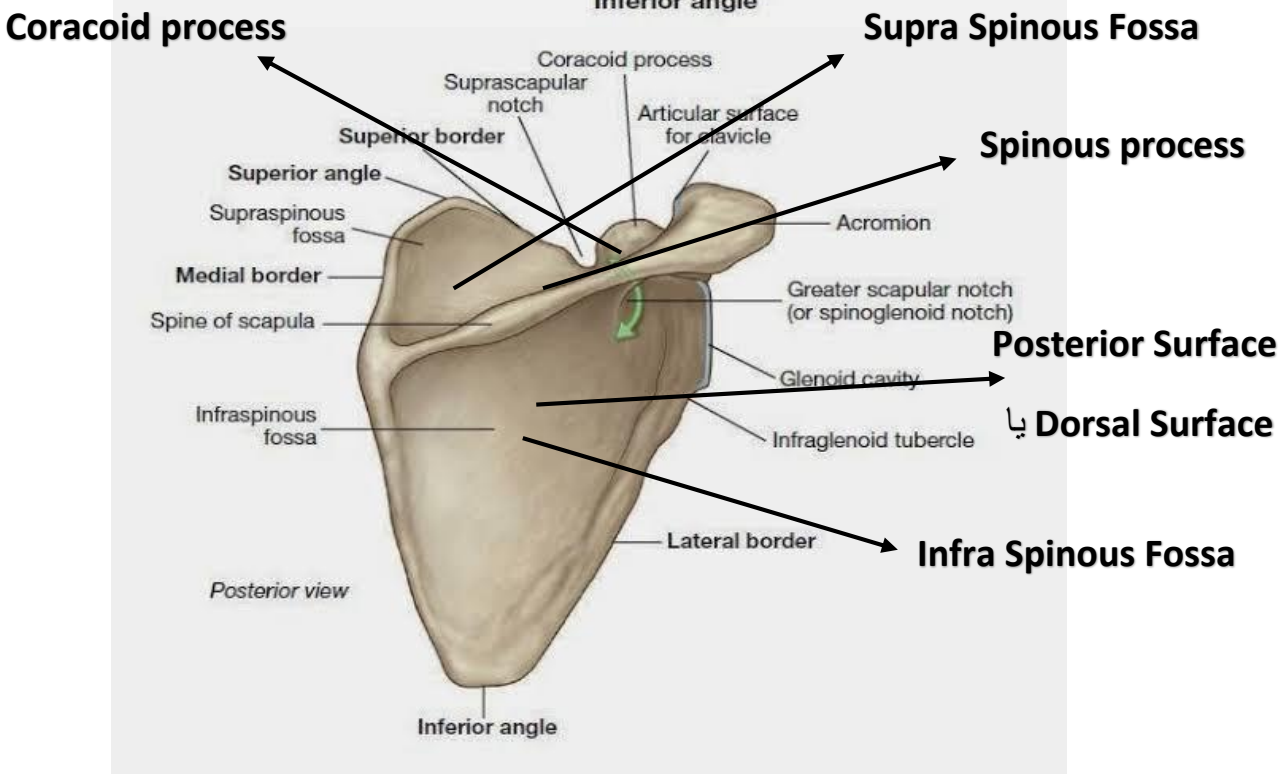

(c) ketabton.com: The Digital Library

Arm

Humerus

Humerus_____(Derived)_Umerus___Mean(Arm)

1: Location: Arm

2: Type: Long Bone

3: Structure: ____1: Two ends *2: One Shift(One Body)*

- *Upper end*
- *Lower end*

Upper end

- *Head*
- *Surgical neck*
- *Anatomical neck* — *(Separating upper end from the body)*
  - *Separating head from other structure of upper end*
- *Greater tubercle*
- *Lesser tubercle*
- *Inter tubercular sulcus*

Lower end

- *Articular part*
  - *Capitulum*
  - *Trochlea*
- *Non Articular part*
  - *Medial Epicondyle*
    - *Olecranon Fossa*
  - *Lateral Epicondyle*
    - *Redial Fossa*
  - *Coronoid Fossa*

Shaft (Body)

- *Borders*
  - *Anterior Border*
  - *Medial Border*
  - *Lateral Border*
- *Surfaces*
  - *Anteromedial surface*
  - *Anterolateral surface*
  - *Posterior surface*

Note: Condyle ___Mean(Articulation)

(c) ketabton.com: The Digital Library

Caput(په لاتین کیHead ته وایی) inter Mean Between / intra mean inside

Humerus د Umerus څخه اخستل شوی چی د Arm په معنا دی. چی د بازو اسکلیټ جوړوی. موقیعت یی په Arm بازو کی دی. شکل یی اوږد هډوکی دی.

ساختمان یی دوه نهایته او یوه Body ده. چی دوه نهایتونه یی Upper end او Lower end دی.

د هډوکی نهایتونه:

Upper end: کی سر(Head) برخه شامله ده، Anatomical neck هغه برخه چی د سر برخه د نورو Upper end برخو څخه جدا کوی، Greater tubercle د هډوکی غټه راوتلی برخه، Lesser tubercle د هډوکی کوچنی راوتلی برخه، Inter tubercular sulcus د دواړو Tubercle په منځ کی چی کومه ساحه ده. او Surgical neck چی دغه برخه Body د Upper end د برخو څخه جدا ساتی.

Lower end: دغه نهایت دوه برخی لری یوه برخه چی Articular part دی هغه برخه چی د بند په جوړولو کی برخه اخلی. دوه برخی لری. Capitulum چی Head مانند دی او Trochlea څرخ مانند دی. دغه دوه برخی د بند په جوړولو کی برخه اخلی. او بله برخه یی Non Articular part هغه برخه چی د بند په جوړولو کی برخه نه اخلی. چی دا پنځه ساختمانونه لری. Medial epicondyle ، Lateral epicondyle ، Olecranon fossa ، Radial fossa او Coronoid Fossa دی.

Body(Shift)

یی چی کوم دی دری Border لری چی Anterior Border ، Medial Border او Lateral Border دی. او همدارنگه دری Surfaces لری. چی Anteromedial surface ، Anterolateral surface او Posterior surface دی.

(c) ketabton.com: The Digital Library

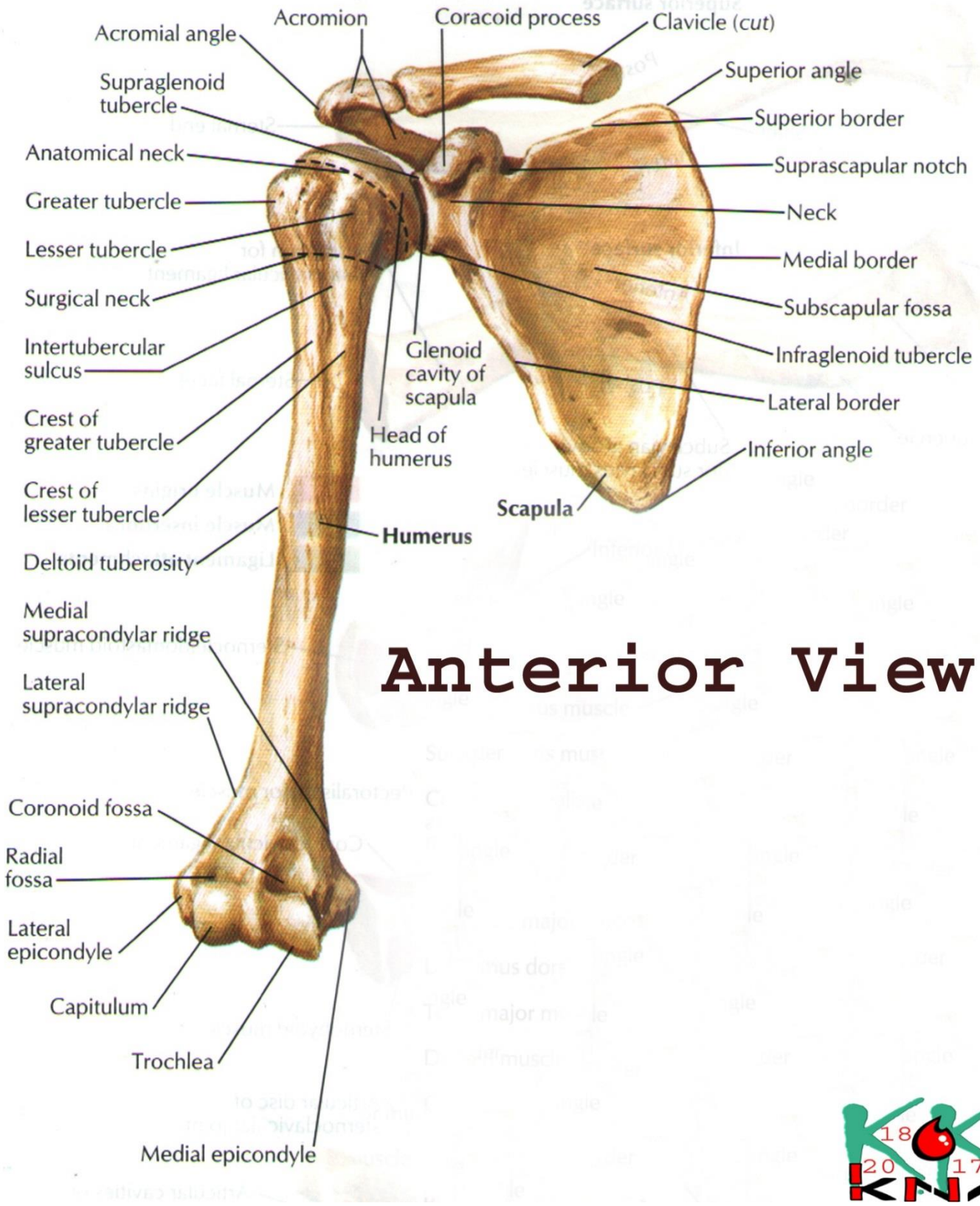

(c) ketabton.com: The Digital Library

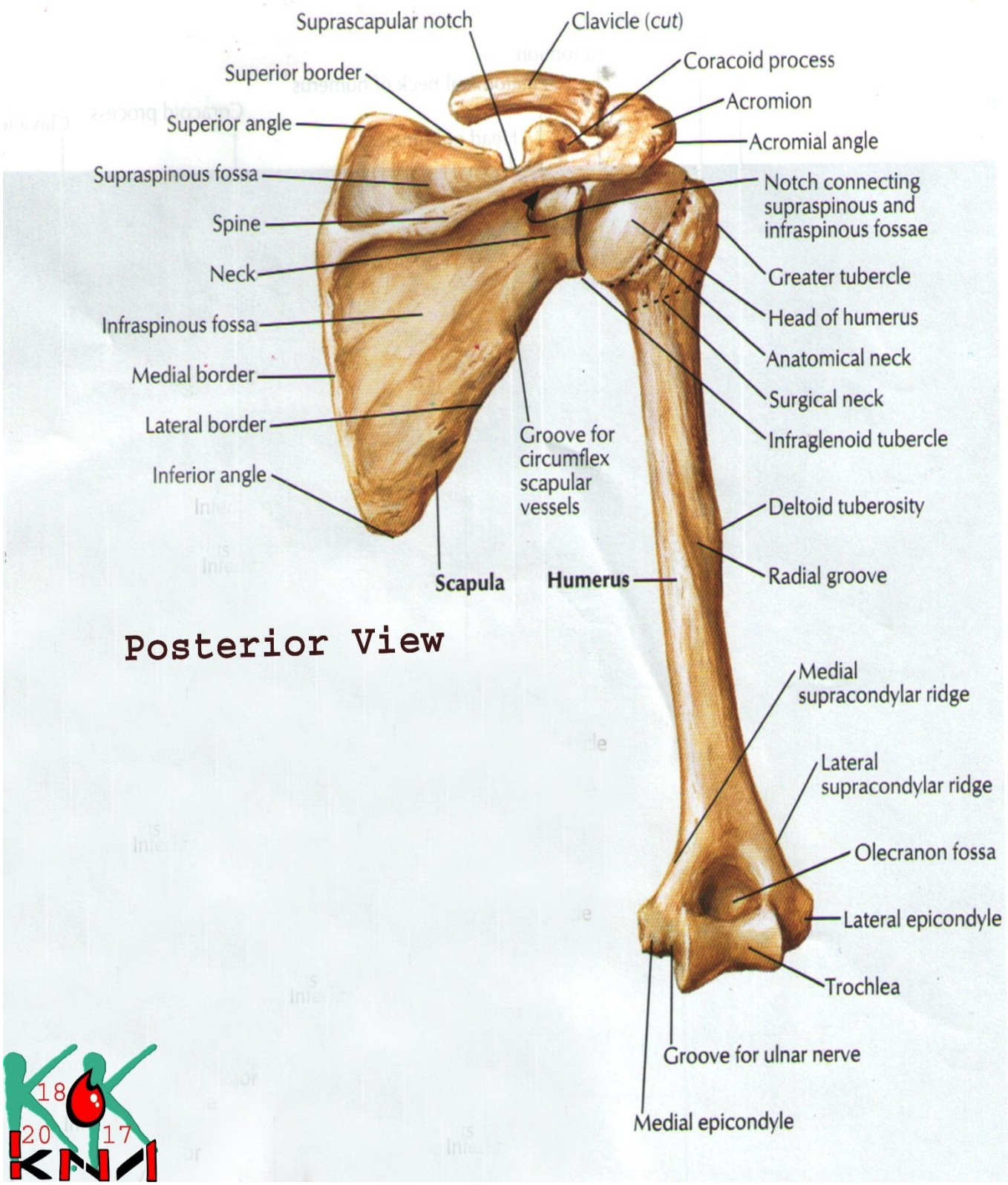

(c) ketabton.com: The Digital Library

Forearm

- Ulna — Medial Bone
- Radius — Lateral Bone

1: Ulna

1: Location : Medial Forearm

2: Type: Long Bone

3: Structure: 1: Two Ends — 2: One Body (Shaft)

- Upper end
- Lower end

Upper End (O.T.C.R)

- Olecranon Process
- Trochlear Notch
- Coronoid Process
- Radial Notch

Lower End

- Styloid Process (Stylus)=(Pen)
- Head of Ulna

Body Of Ulna

- Borders
  - Anterior Border
  - Posterior Border
  - Lateral Border
- Surfaces
  - Anterior Surface
  - Posterior Surface
  - Medial Surface

د Forearm برخه کی دوه هډوکی چی Ulna او Radius دی شامل دی. چی Ulna یی اونسی Medial واقع دی او Radius یی وحشی یا Lateral واقع دی.

(c) ketabton.com: The Digital Library

1: Ulna: دغه هډوکی په انسی برخه یا **Medial Forearm** کی واقع دی.

شکل یی اوږد هډوکی دی. ساختمان یی دوه نهایته چی **Upper end** او **Lower end** دی بل یو جسم یا **Shaft** لری.

د هډوکی نهایتونه:

Upper end: یا پورتنی برخه یو لنډ فرمول د اسانتیا لپاره لروچی **O.T.C.R** دی چی په دی **end** کی **Olecranon process, Trochlear notch, Coronoid process** او **Radial notch** برخی شاملی دی.

Lower End: په دی **End** کی دوه برخی دی **Styloid process** چی د **Stylus** څخه اخیستل شوی دی چی د **Pen** قلم په معنا دی او بله برخه یی **Head** یا د **Ulna** سر دی.

جسم یا Body

ددی هډوکی جسم دری **Borders** لری او دری **Surfaces** لری. چی **Borders** یی **Anterior Border, Posterior Border** او **Lateral Border** دی.او **Surfaces** یی **Anterior Surface, Posterior Surface** او **Medial Surface** دی.

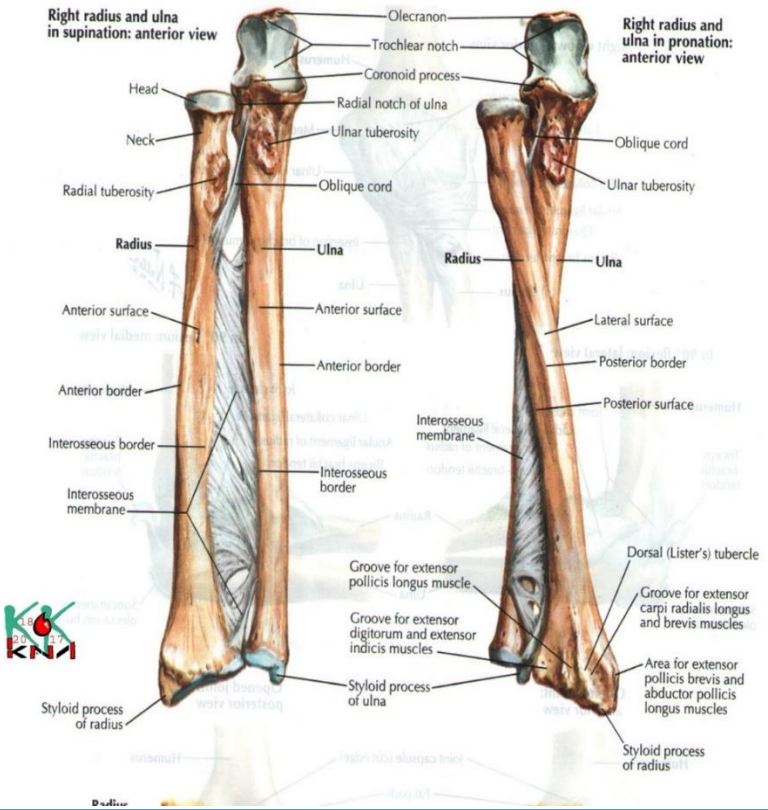

(c) ketabton.com: The Digital Library

2: Radius

1: Location : Lateral Forearm

2: Type: Long Bone

3: Structure: 1: Two Ends 2: One Body (Shaft)

Upper end — Lower end

Upper End

Head (Desk Shape) — Neck — Radial tuberosity

Lower End

Have 5 Surfaces

Anterior (Convex محدب) — Posterior (Concave مقعر) — Medial (Ulnar notch) — Lateral (Styloid process) — Inferior

Body(Shaft) of Radius

Borders — Surfaces

Borders: Anterior Border — Posterior Border — Medial Border

Surfaces: Anterior Surface — Posterior Surface — Lateral Surface

:Radius:2 Radius د ګردی ساحی په معنادی. موقیعت یی د Forearm وحشی یا Lateral خوا ته پروت دی.

شکل یی اوږد هډوکی دی دوه نهایته لری. چی Upper end او Lower end دی او بل جسم یا Body ده.

:Upper End په Upper end یا پورتنی برخه کی یی Head یا سر چی د Desk په شکل کی دی ، غاړه او Radial tuberosity (Tuberosity ځګه سطحی ته وایی) برخی شاملی دی.

(c) ketabton.com: The Digital Library

Lower End: ښکتنی برخه یا Lower end یی پنځه سطحی لری. Anterior چی محدب (راوتلی)برخه، Posterior چی مقعر(ننوتلی)برخه، Medial چی د Ulnar notch لپاره ، Lateral چی د Styloid process لپاره او Inferior چی دا دوه برخی لری یوه دری ضلعی او بله یی څلور ضلعی برخه.

د هډوکی جسم: ددی هډوکی جسم دری Borders لری. Anterior Border, Posterior Border او Medial Border دی او همدارنګه دری Surfaces لری. Anterior surface, Posterior surface او Lateral Surface دی.

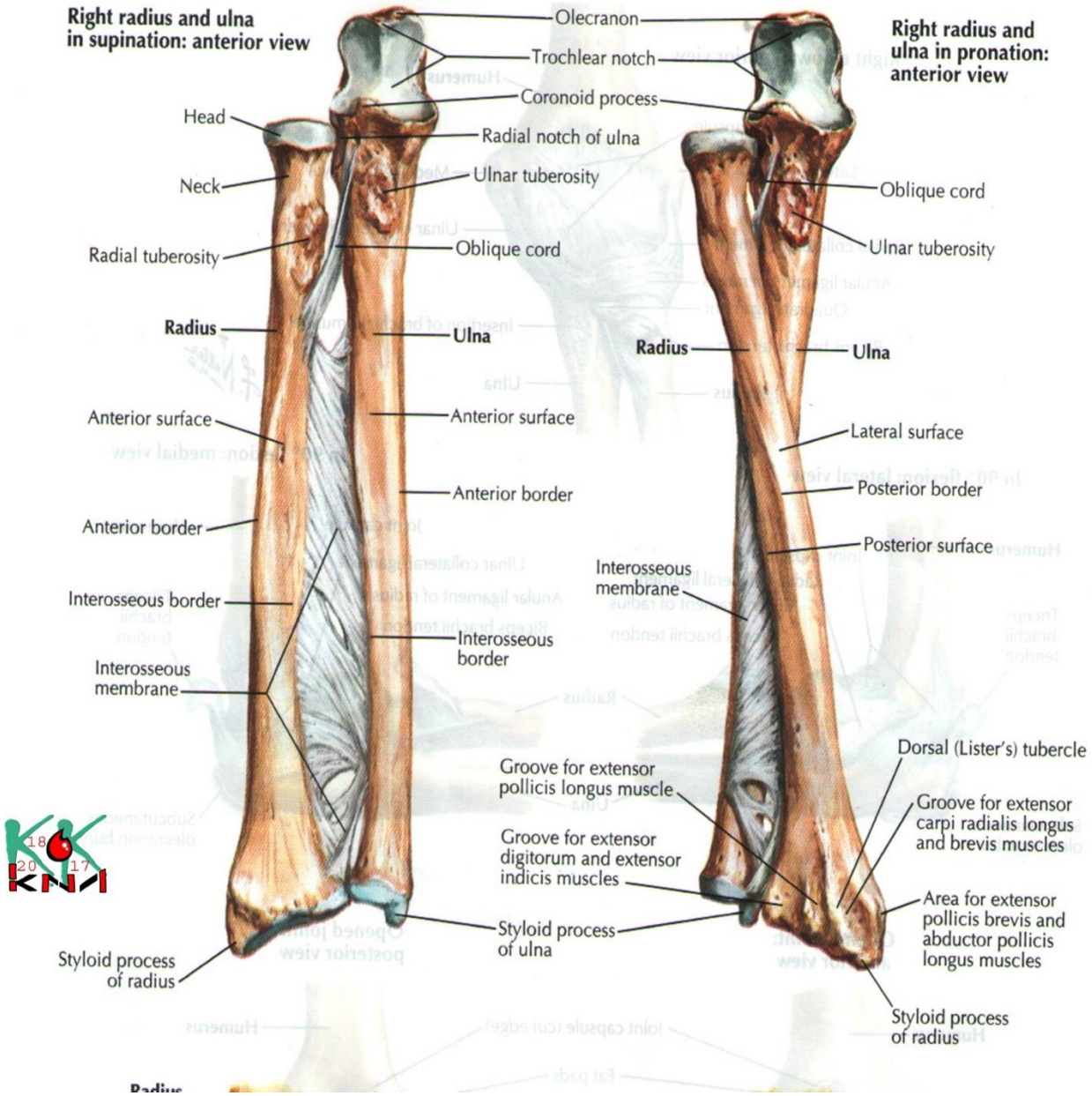

(c) ketabton.com: The Digital Library

Hand Skeleton 27 Bones

- *Carpus=wrist (مړوند)* → *Carpal Bones*
- *Metacarpus=Palm(ورغوی)* → *Meta carpal Bones*
- *Fingers (ګوتی)* → *Phalanx(Phalanges)*

Which time we are study hands skeleton Lateral to Medial

دلاس اسکلیټ د 27 هډوکوڅخه جوړ شوی دی.په دری ګروپونو یی ویشو. لومړی Carpus یعنی wrist یا مړوند ساحه چی Carpal Bones ورته وایی. دوهم Metacarpus یعنی Palm یا ورغوی ساحه چی Meta carpal Bones ورته وایی. او دریم Fingers یا ګوتی چی

Phalanx او یا جمع یی Phalanges ورته وایی. کله چی د لاس اسکلیټ مطالعه کوو نو د وحشی څخه اونسی برخی ته یا Lateral to Medial ته مطالعه کوو. او کله چی د پښو اسکلیټ مطالعه کوو نو د اونسی برخی څخه وحشی برخی ته یا Medial to Lateral ته مطالعه کوو.

1: Carpal Bones

Location : Wrist

Type: Short Bones

Arranged two Rows Proximal Row And Distal Row

Total Eight 8 Bones

Each Rows Four Bones

8 Bones

- *Proximal Row= 4*
- *Distal Row= 4*

Proximal Row

She Looks to Pretty

- *Scaphoid =Boat Shape*
- *Lunate=Semilunar*
- *Pisiform (نخود ته ورته)*
- *Triquetrum=Pyramidal*

(c) ketabton.com: The Digital Library

Distal Row

Try to catch her

Trapezium (څلورضلعی) | *Trapezoid=Baby Boot Shape* | *Capitate=Head Shape (it is largest Bone of Carpal)* | *Hamate=Hook Shape*

1: Carpal Bones په مړوند کی موقیعت لری. شکل یی لنډ هډوکی دی. شمیر یی اته 8 دانی دی او په دوه Rows باندی یی تقسیموو چی Proximal Row چی څلور هډوکی لری او Distal Row چی دا هم څلور هډوکی لری.

Proximal Row: یا منشاء ته نږدی په دی کی څلور هډوکی چی Scaphoid چی د کښتی په شان شکل لری، Lunate چی د سپوږمی نیمه برخه حلال مانند شکل لری، Triquetrum چی Pyramidal شکل لری او Pisiform چی د نخود ته ورته شکل لری.

Distal Row: یا منشاء څخه لری چی په دی کی هم څلور هډوکی Trapezium څلور ضلعی په شکل، Trapezoid د ماشومانو د بوټانو په شکل، Capitate د سر په شان شکل لری چی د Carpal د هډوکو تر ټولو غټ هډوکی همدغه دی او اخرنی یی Hamate چنګګ په شکل (نیونکی)

2: Meta Carpal Bones

Meta Carpal Bones are 5

Location: Palm

Type: Miniature Long Bone

Structure: *1: Two Ends* | *2: One Body (Shaft)*

Proximal end (Base) | *Distal end (Head)*

From Lateral to Medial 1,2,3,4,5

(c) ketabton.com: The Digital Library

2: Meta carpus Bones دغه هډوکی 5 دانی دی په ورغوی کی موقیعت لری. شکل یی د اوږدو هډوکو له جملی څخه دی خو په اوږدو هډوکو کی وړوکی دی. ساختمان یی دوه نهایته لری او یو جسم لری چی یو End یی Proximal end یا base او دوهم End یی Distal end یا head دی. د وحشی څخه اونسی ته یا Lateral to Medial ته شماره وهل کیږی.

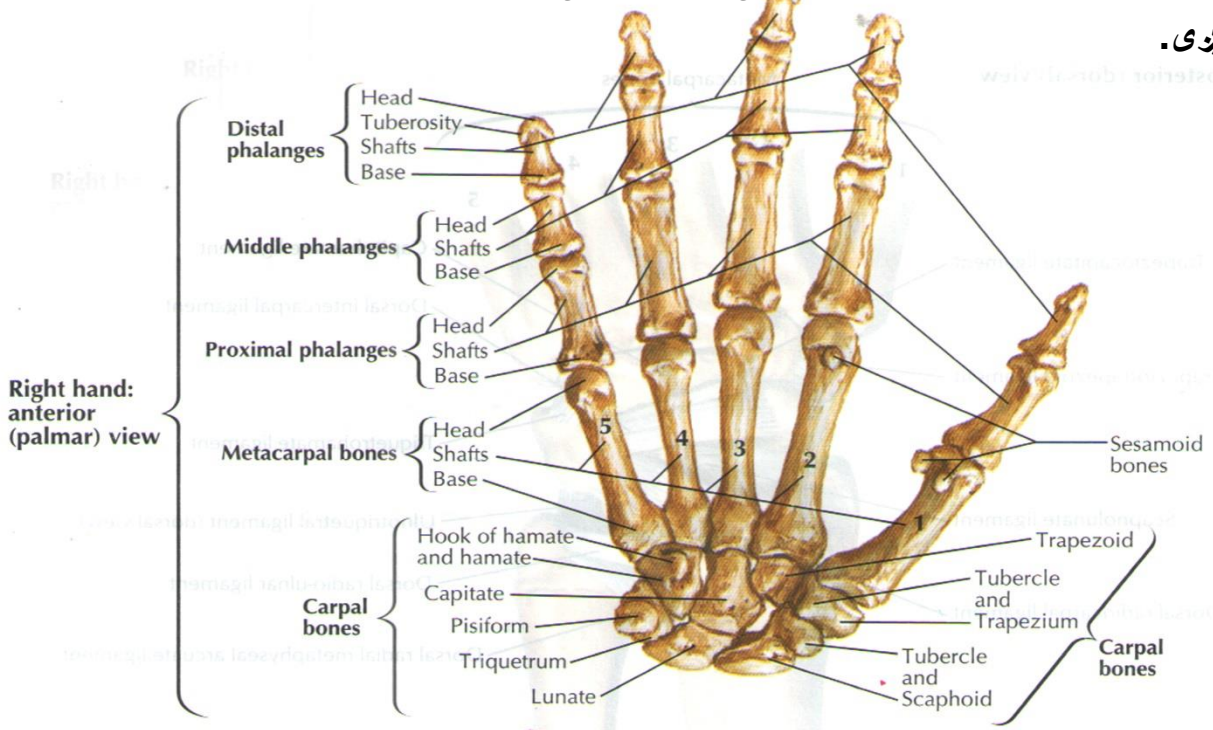

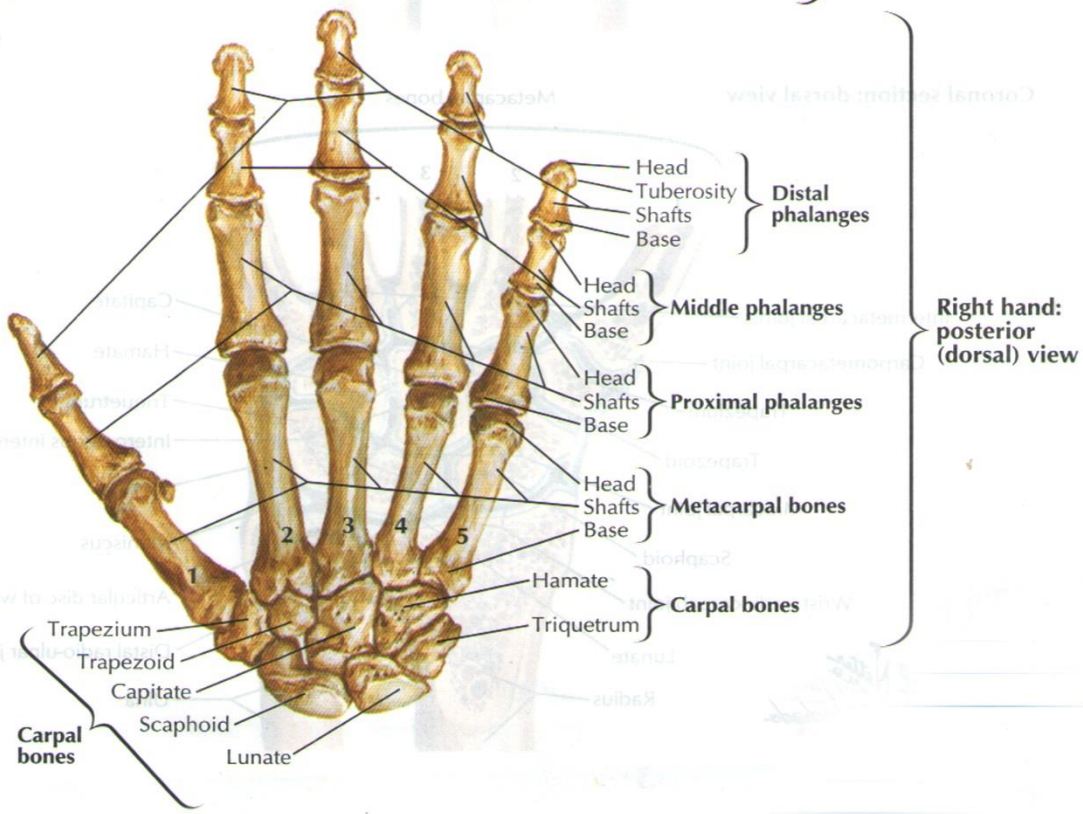

(c) ketabton.com: The Digital Library

3: Phalanx (Phalanges)

They are 14

Location: Finger

Type: Miniature long bones

Each Fingers Has Three Phalanges Proximal, Middle or Distal Except Pollex Having only two Proximal and Distal

1: Pollex = Strong (غټه ګوته) 2:Index(اشاروی یا شهادت ګوته) 3: Middle(منځنی)

4:Anular (هغه ګوته چی ګوتمه یا رینګ پکی اچوو) 5: Minimis (little, Baby, Punky (کوچنی ګوته)

3: Phalanx یا Phalanges یی جمع ده دغه هډوکی 14 دانی دی په ګوتو کی موقیعت لری. او دا هم د اوږدو هډوکو له جملی څخه دی. هره ګوته دری دانی Phalanges لری چی Proximal, Middle او Distal دی بغیر د Pollex یا غټی ګوتی څخه چی هغه یواځی دوه Phalanges لری چی Proximal او Distal دی.

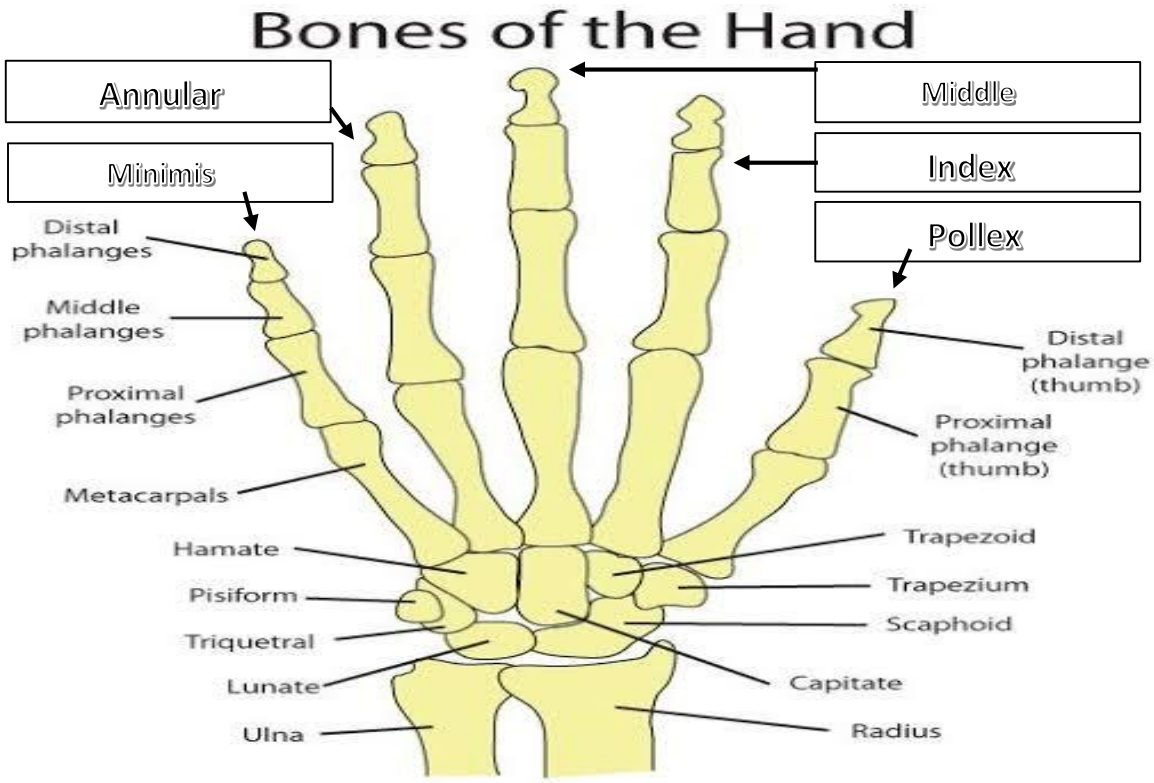

(c) ketabton.com: The Digital Library

3rd chapter

Lower Limb

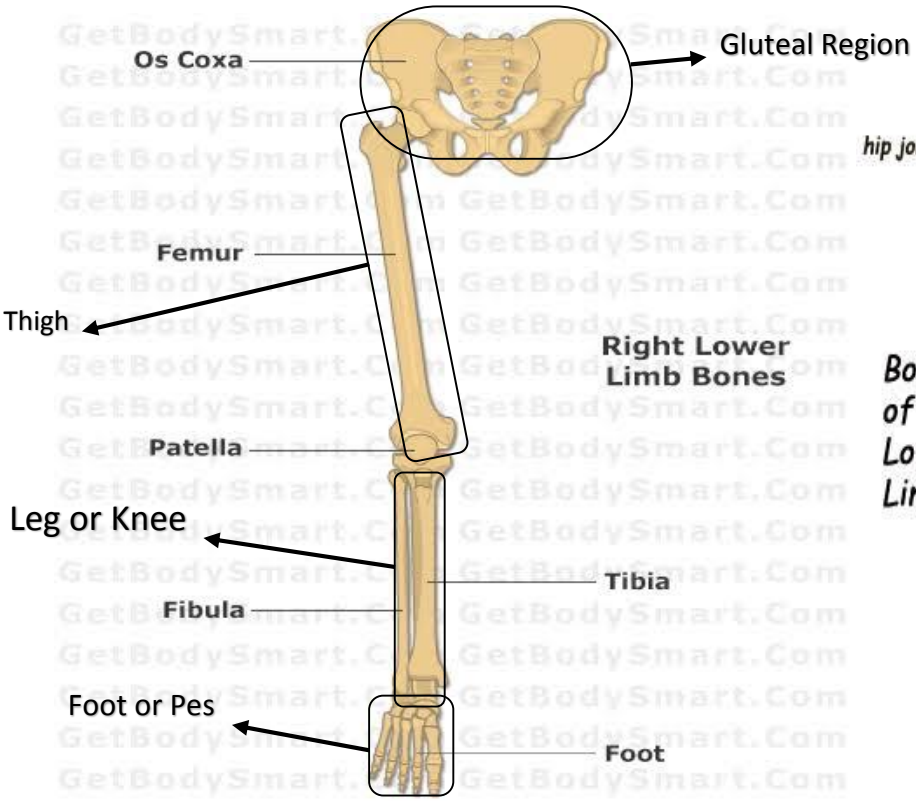

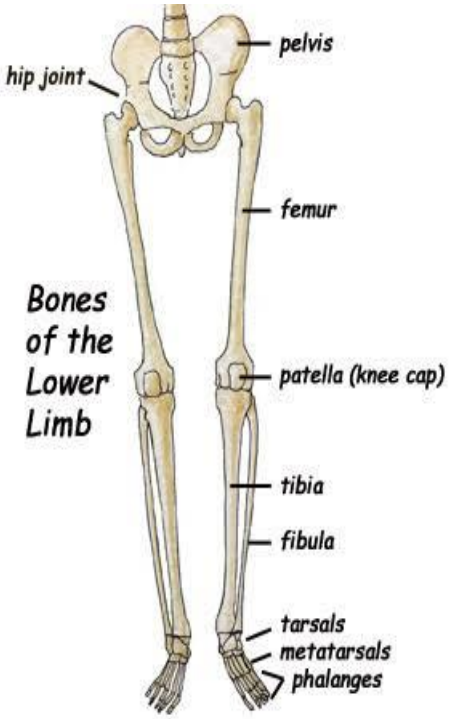

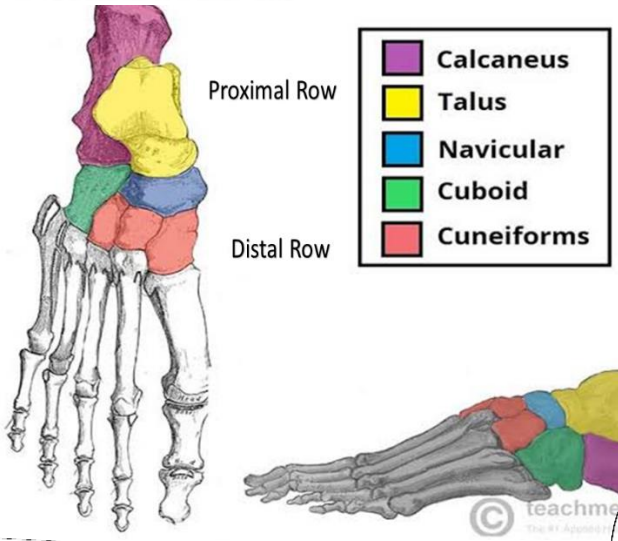

Mr.18

Kefayatullah.naibamani

(c) ketabton.com: The Digital Library

Parts of Lower Limb

- *Gluteal Region= Hip Bone*
- *Thigh: From Hip to Knee = Femur And Patella*
- *Leg or Crus*
- *Foot or Pes*

د سفلی طرف هډوکی:

د سفلی طرف هډوکی په څلورو ناحیو ویشل شوی دی.

1: د د سفلی طرف کمربند (Gluteal Region) د کوناټی هډوکی پکی شامل دی.

2: دورانه اسکلیټ (Thigh) دغه برخه د کوناټی څخه شروع تر زنګون پوری. او په دی برخه کی د Femur او Patella هډوکی شامل دی.

3: د پنډی اسکلیټ (Leg او یا ورته Crus هم وایی)

4: د قدم یا خپی هډوکی (Foot او یا ورته Pes هم وایی)

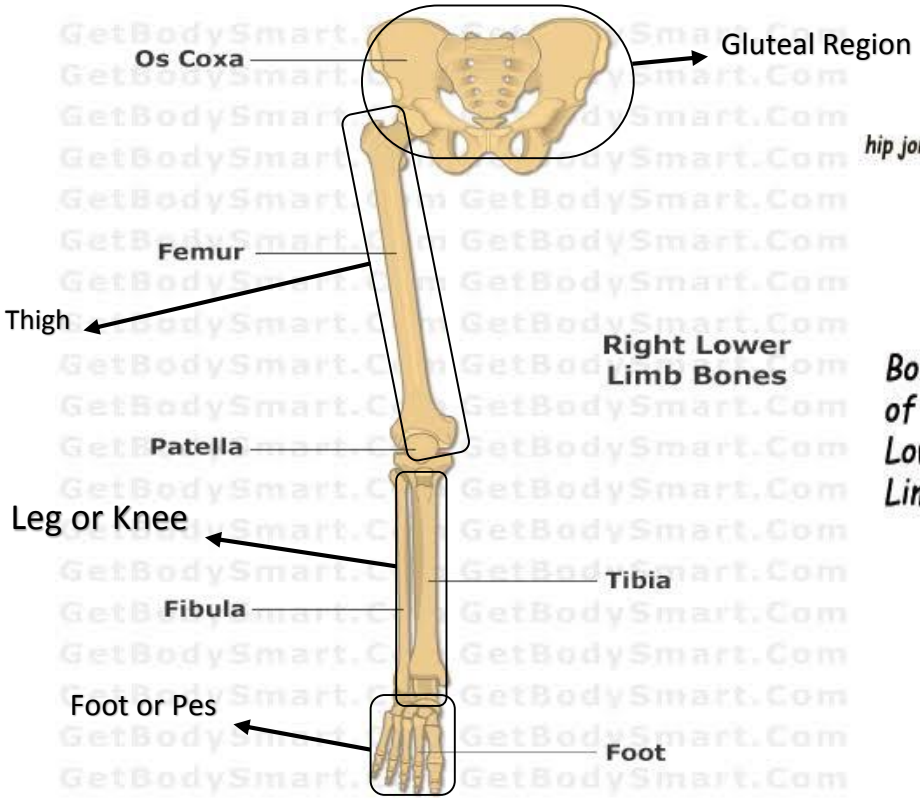

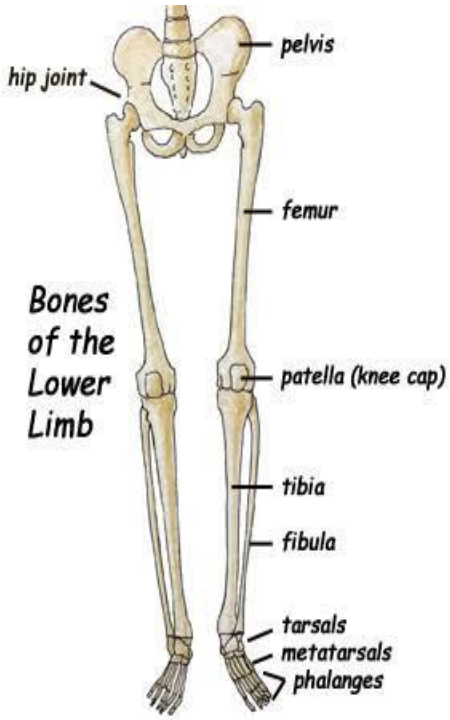

(c) ketabton.com: The Digital Library

Gluteal Region

Hip Bone/Pelvic Bone/Os coxae Bone

Location: Gluteal Region

Type: Large Irregular or Flat Irregular Bone

Made up Three Bones

Superior Ilium → One Body 2/5 Acetabulum and Wing of Ilium

Anterio inferior Pubic Bone → One Body 1/5 Two Rami
- **Superior Ramus**
- **Inferior Ramus**

Posterio Inferior Ischial Bone → One Body 2/5 Ramus (Ischial Ramus)

د Hip هډوکی

دا هډوکی په Gluteal Region کی موقیعت لری. نوموړی هډوکی د شکل له نظره غټ غیری منظم دی او په ځینی کتابونو کی هموار غیری منظم ذکر شوی دی.

دغه هډوکی د دریو هډوکو څخه جوړ شوی دی.

لومړنی هډوکی Ilium دی چی په علوی یا Superior برخه کی موقیعت لری. دغه هډوکی یو جسم لری چی د 2/5 Acetabulum علوی برخه تشکیلوی. او له جسم نه پورته یوه پراخه هډوکینه صفحه لری چی د Wing of Ilium په نوم یادیږی.

دوهم هډوکی Pubic دی چی په قدامی سفلی برخه یا Anterio Inferior برخه کی موقیعت لری. دغه هډوکی یو جسم لری چی د 1/5 Acetabulum قدامی سفلی برخه تشکیلوی. او دوه دانی Rami گانی لری چی یو یی Superior Ramus او بل یی Inferior Ramus دی.

(c) ketabton.com: The Digital Library

دریم هډوکی Ischial دی دغه هډوکی په خلفی سفلی برخه یا Posterio Inferior کی موقیعت لری. یو جسم لری چی د 2/5 Acetabulum برخه تشکیلوی. او یو Ramus لری چی د Ischial Ramus په نوم یادیږی.

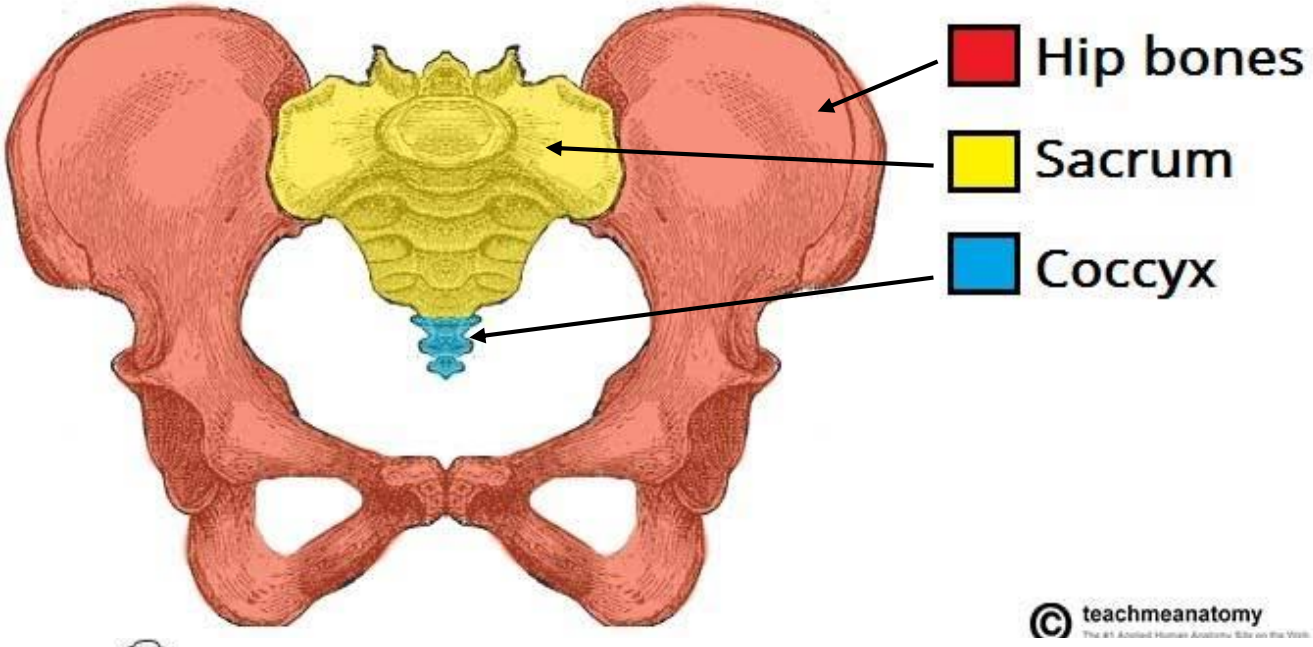

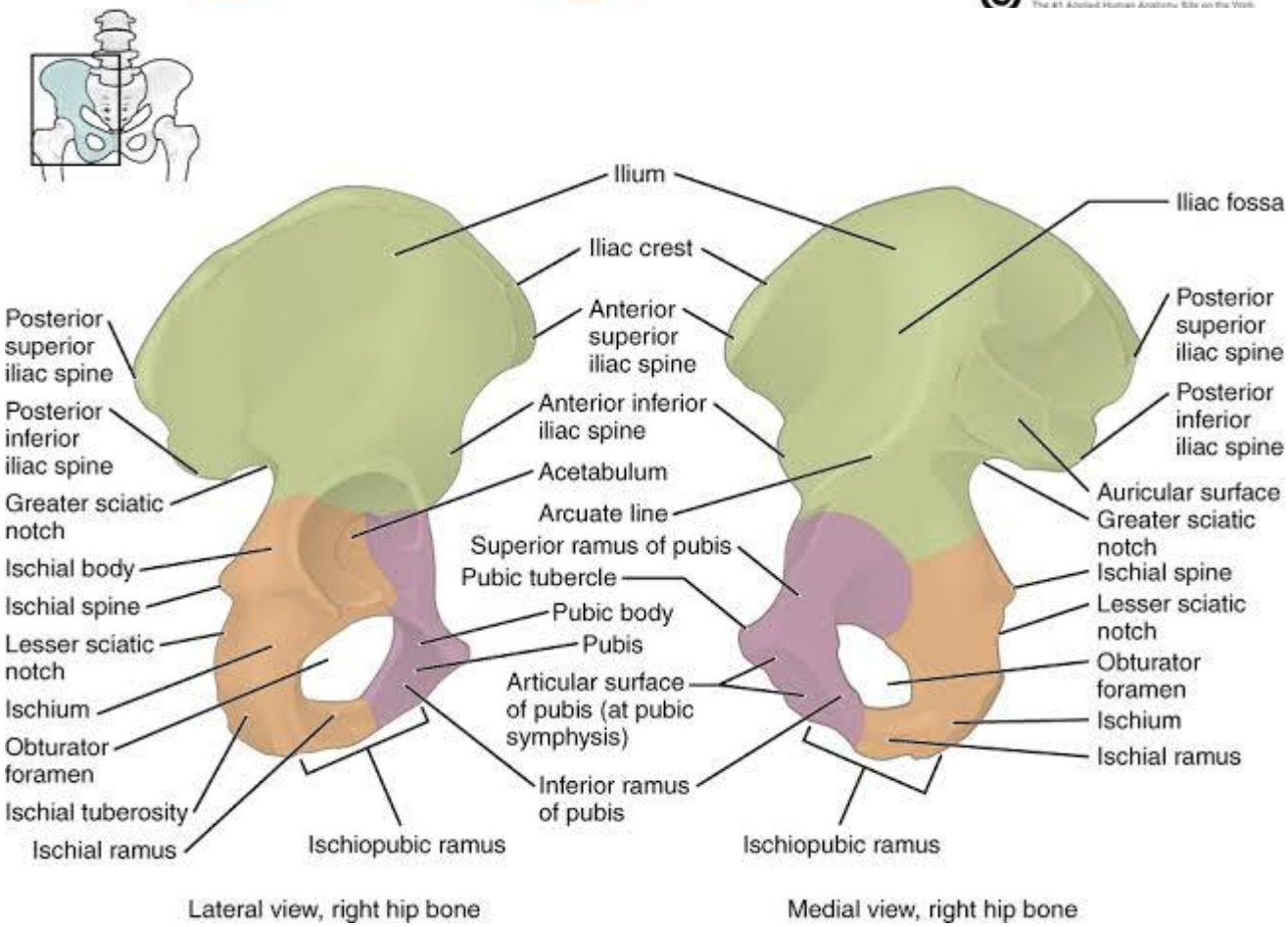

(c) ketabton.com: The Digital Library

Hip Bone Structure

- Borders
  - Ant B
    - Antero superior Iliac Spine
    - Notch
    - Antero inferior Iliac Spine
    - Iliopubic Eminence (برامده گی)
    - Pubic Crest
    - Pubic Tubercle
  - Post B
  - Inf B
  - Sup B
- Surfaces
  - Medial
  - Lateral
- Angles

Posterior Border

- Postero Superior Iliac Spine
- Notch
- Postero Inferior Iliac Spine
- Notch
- Greater Sciatic Notch
- Ischial Spine
- Lesser Sciatic Notch
- Ischial Tuberosity

(c) ketabton.com: The Digital Library

Inferior Border

Ischial Ramus + Inferior Ramus of Pubic Bone

Superior Border: Iliac Crest

د Hip هډوکی ساختمان

نوموړی هډوکی د ساختمان له نظره څلور کناره یا Borders لری چی د Ant, Post, Inf او Sup څخه عبارت دی. همدارنګه دوه سطحی یا Surfaces لری چی د Medial او Lateral څخه عبارت دی. او څلور Angles لری.

د Hip هډوکی په Anterior Border کی لاندی ساختمانونه موجود دی:

1: Antero superior iliac spine 2: Notch

3: Antero inferior iliac spine 4: Iliopubic eminence 5: Pubic crest 6: Pubic Tubercle

د Hip هډوکی په Posterior Border کی لاندی ساختمانونه موجود دی:

1: Postero superior iliac spine 2: Notch

3: Postero inferior iliac spine 4: Notch 5: Greater sciatic notch

6: Ischial spine 7: Lesser sciatic notch 8: Ischial tuberosity

د Hip هډوکی Inferior border د Inferior ramus of pubic او Ischial ramus څخه جوړ شوی دی.

او د Hip هډوکی Superior Border د Iliac crest څخه جوړ شوی دی.

Angle of Hip Bone

- *Antero Superior Angle*
- *Antero Inferior Angle*
- *Posterior Superior Angle*
- *Posterior Inferior Angle*

(c) ketabton.com: The Digital Library

د Hip هډوکی زاویی یا Angles

دغه هډوکی څلور Angles لری چی عبارت دی له Antero superior Angle، Antero Inferior Angle، Posterior Superior Angle او Posterior Inferior Angle دی.

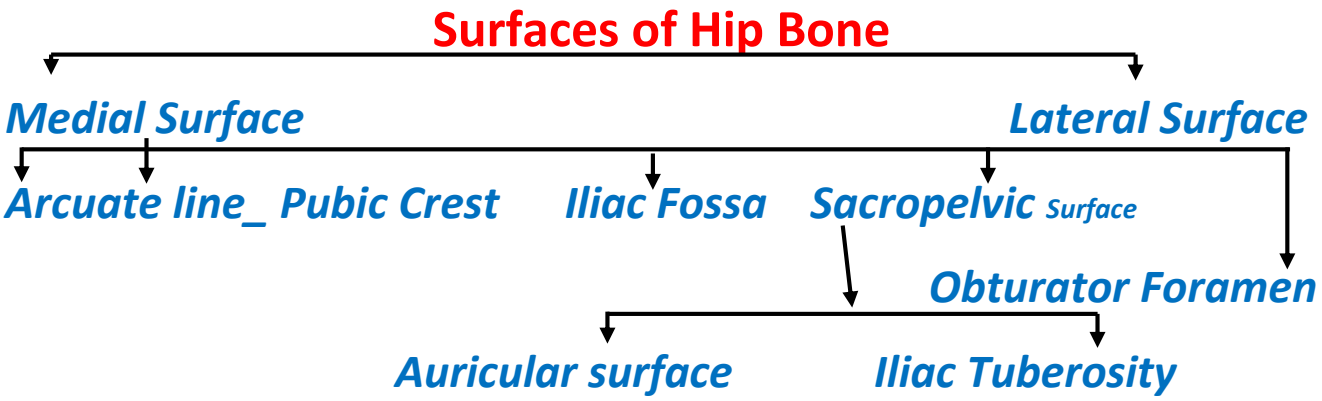

د Hip Bone سطحی یا Surfaces

د Hip هډوکی دوه سطحی لری چی یوه یی Medial Surface دی او بل یی Lateral surface ده.

Medial Surface

دغه Surface څلور جوړښتونه لری.په انسی برخه کی یو خط د Arcuate line په نوم وجود لری چی ددی خط په اخرنی برخه کی د هډوکی تیره څنده ده چی د Pubic crest په نوم یادیږی. له دی خط څخه پورته په انسی برخه کی د Iliac fossa په نوم جوړښت وجود لری. د Iliac Fossa په خلف کی یو بل ساختمان د Sacropelvic surface په نوم وجود لری چی له دوه برخو څخه تشکیل شوی دی یوه برخه یی مفصلی برخه ده چی د Auricular surface په نوم یادیږی. او بله برخه یی غیری مفصلی ده چی د Iliac Tuberosity په نوم یادیږی. او په انسی یا لاندینی برخه کی یوه بل سوری لیدل کیږی چی د Obturator Foramen په نوم یادیږی.

(c) ketabton.com: The Digital Library

Lateral Surface of Hip Bone

- *Acetabulum*
  - *Acetabular Fossa*
  - *Lunate Surface*
  - *Acetabular Notch*
- *Gluteal Surface*
- *Obturator Foramen*

Lateral Surface

په وحشی سطحه کی یی یو شمیر ساختمانونه لیدل کیږی چی لومړی یی Acetabulum په نوم د لیدلو وړ دی چی دری برخی لری یوه یی مفصلی برخه د Lunate surface دی بله یی غیری مفصلی برخه ده چی Acetabular Fossa په نوم یادیږی او بله یی په سفلی برخه کی یو Notch دی چی د Acetabular notch په نوم یادیږی. د Acetabulum نه پورته د هډوکی وحشی برخه چی د Gluteal Surface په نوم یادیږی وجود لری. او په دی طرف کی یی هم یو سوری لیدل کیږی چی د Obturator Foramen په نوم یادیږی.

(c) ketabton.com: The Digital Library

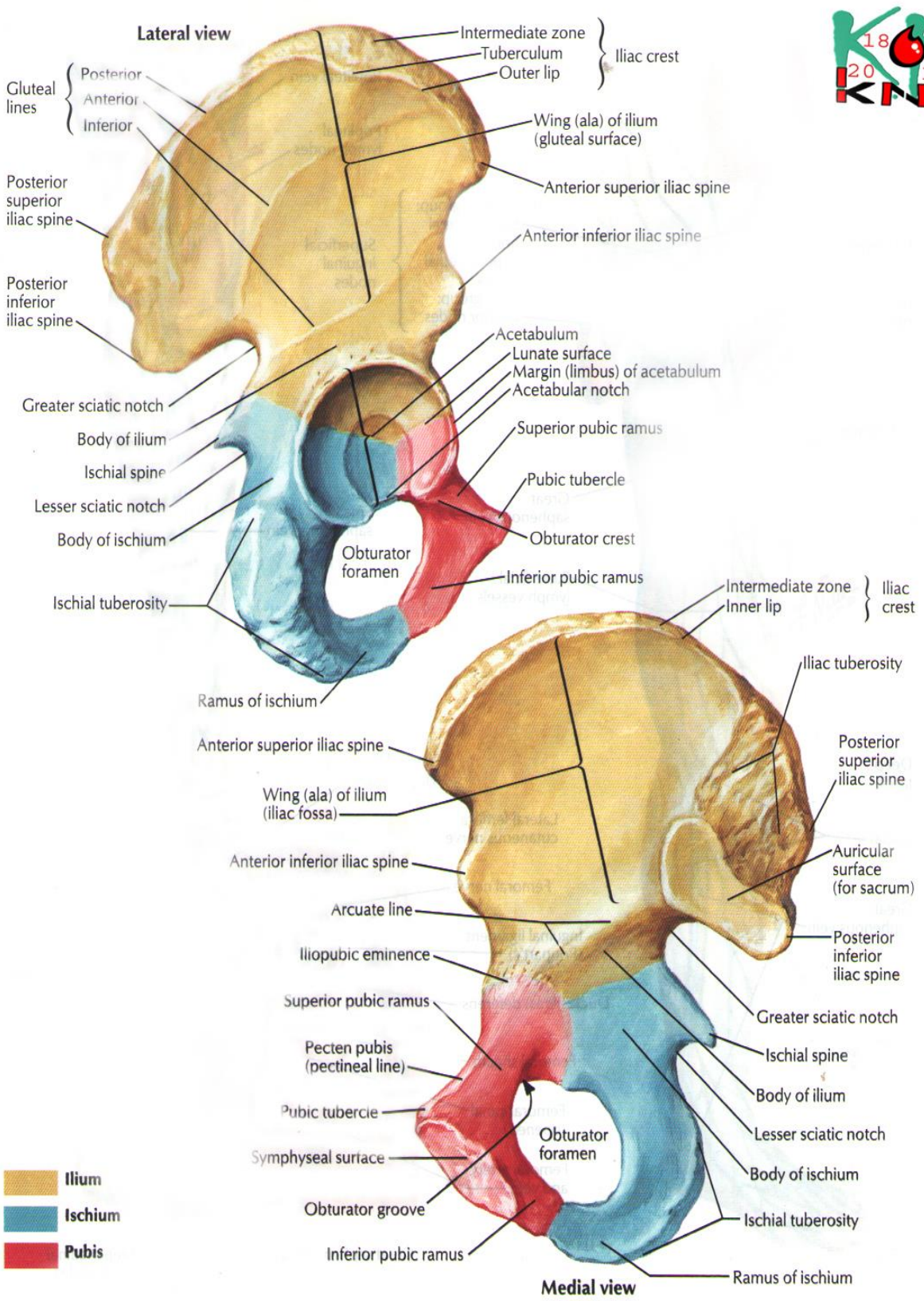

(c) ketabton.com: The Digital Library

Thigh Region (Femur & Patella)

Femur

Location: Thigh

Type: Long Bone= Structure: One Body Two Ends

Upper End Lower End

Head Neck Grater trochanter Lesser trochanter

Inter trochanteric line (ant) Inter trochanteric crest (post)

د Femur هډوکی

په Thigh یا ورانه ساحه کی موقیعت لری د شکل له نظره اوږد هډوکی دی یو جسم او دوه نهایته لری.

د هډوکی Upper end

د هډوکی علوی نهایت یا Upper end د Head ، Neck، Greater trochanter ، Lesser trochanter ، او په قدام کی Inter trochanter line دی او اخرنی ساختمان یی په خلف کی Inter trochanteric crest وجود لری.

Body of Femur

Borders Surfaces

Posterior Medial Lateral

Posterior Border Linea aspera

Up Down

Gluteal tuberosity Pectineal line Med line

Toward – Med condyle Lat Condyle

Popliteal surface

(c) ketabton.com: The Digital Library

د هډوکی جسم یا Body

د Femur هډوکی جسم د دری سطحو او دری کنارونو څخه جوړشوی دی چی کنارونه یی Posterior، Medial او Lateral دی. ددی له جملی څخه خلفی کنار یا Posterior کنار څیرو. دغه کنار یی ځیګ دی ځکه ورته Linea aspera هم ورته وایی. Linea aspera په علوی برخه کی یا پورته برخه کی دری برخی لری. وحشی برخه چی د Trochanter major په طرف ځی د Gluteal tuberosity په نوم یادیږی. وسطی برخه یی چی د Trochanter minor په طرف ورځی د Pectineal line په نوم یادیږی.
انسی برخه یی د Trochanter minor نه لاندی د Femur هډوکی د غاړی په طرف ورځی چی Medline ورته وایی.
Linea aspera په سفلی یا ښکتنی برخه کی دوه برخی لری. چی یوه یی د Medial condyle په طرف او بله برخه یی Lateral condyle په طرف چی دغه دواړه برخی یی د Femur هډوکی د سفلی نهایت په خلفی برخه کی یوه مثلثی ساحه د Popliteal surface په نوم جوړوی.

Lower end of Femur

- *Medial Condyle*
- *Lateral Condyle*
- *Med epicondyle*
- *Lat epicondyle*
- *Patellar surface (ant)*
- *Inter condylar Fossa (Post)*
- *Adductor tubercle*

د هډوکی Lower end

د Femur هډوکی سفلی نهایت (Lower end) د لاندی ساختمانونو درلودونکی دی.

1: Medial Condyle، 2: Lateral Condyle، 3: Medial epicondyle چی ددی ساختمان په علوی خلفی برخه کی Adductor tubercle وجود لری.
4: Lateral epicondyle، 5: Patellar surface د سفلی نهایت په قدام کی

(c) ketabton.com: The Digital Library

موقیعت لری. ،6: Inter condylar fossa د سفلی نهایت په خلف کی موقیعت لری.

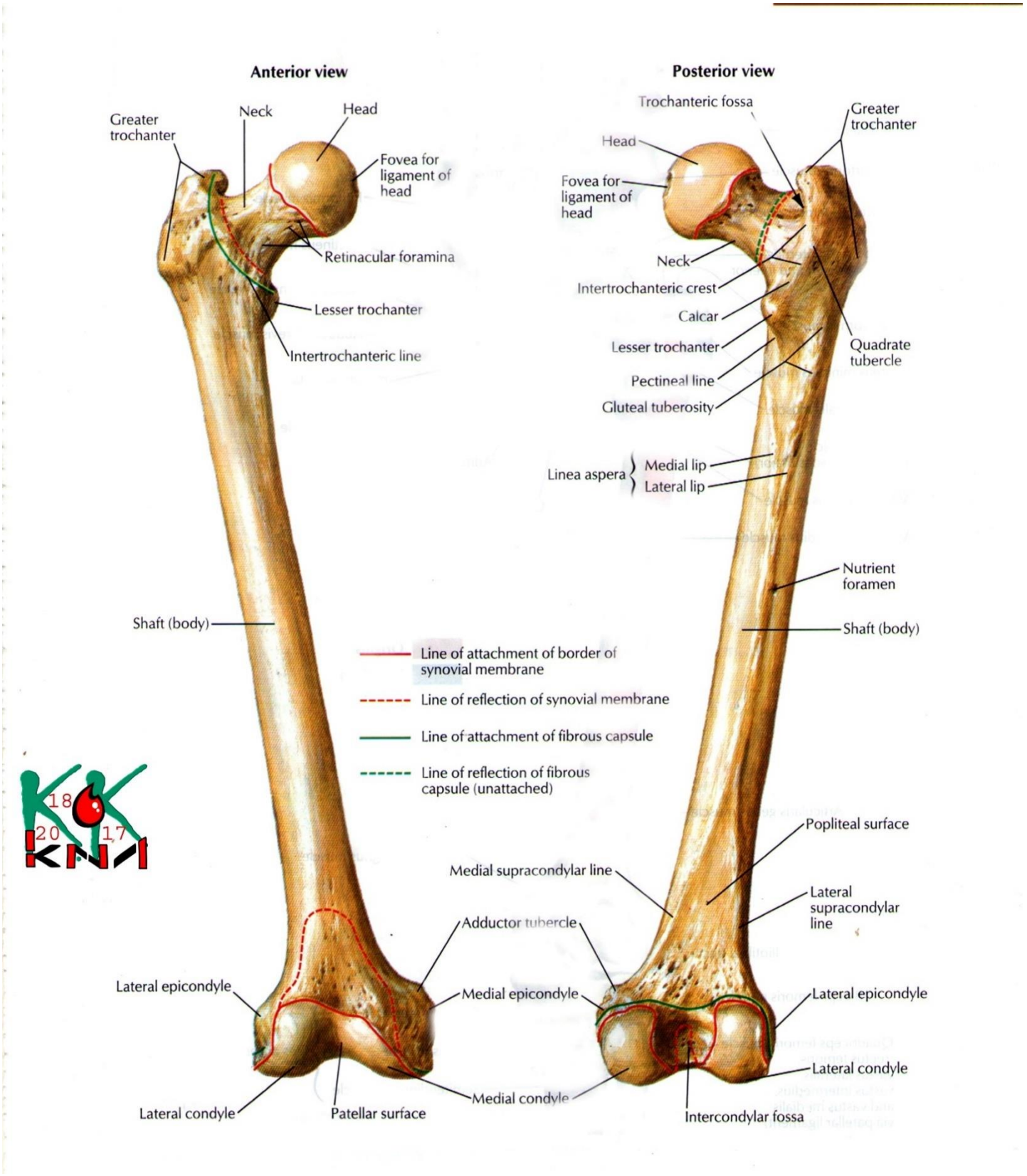

(c) ketabton.com: The Digital Library

The Patella

Location: In front of lower end of thigh bone of Femur

Type: Sesamoid

Structure: ***Borders*** — ***Sup B.*** ***Med B.*** ***Lat B.*** ***Base*** ***Apex***

Angles — ***Inf*** ***Med*** ***Lat***

Surfaces — ***Ant*** ***Post***

نوموړی هډوکی د نوعیت له مخی Sesamoid هډوکی دی چی د زنګانه د بند په قدام کی د Femur هډوکی مخی ته موقیعت لری. د هډوکی ساختمان په قدامی برخه کی یو وجه لری چی Base ورته وایی او په خلفی برخه کی یو وجه لری چی د Apex په نوم یادیږی. همدارنګه نوموړی هډوکی دری کنارونه لری. Superior Border ، Medial Border او Lateral Border دی.

او دری Angles یا زاویی لری. Inferior angle، Medial Angle او Lateral Angleدی. او دوه سطحی لری. Anterior Surface او Posterior surface

The surface features of the patella

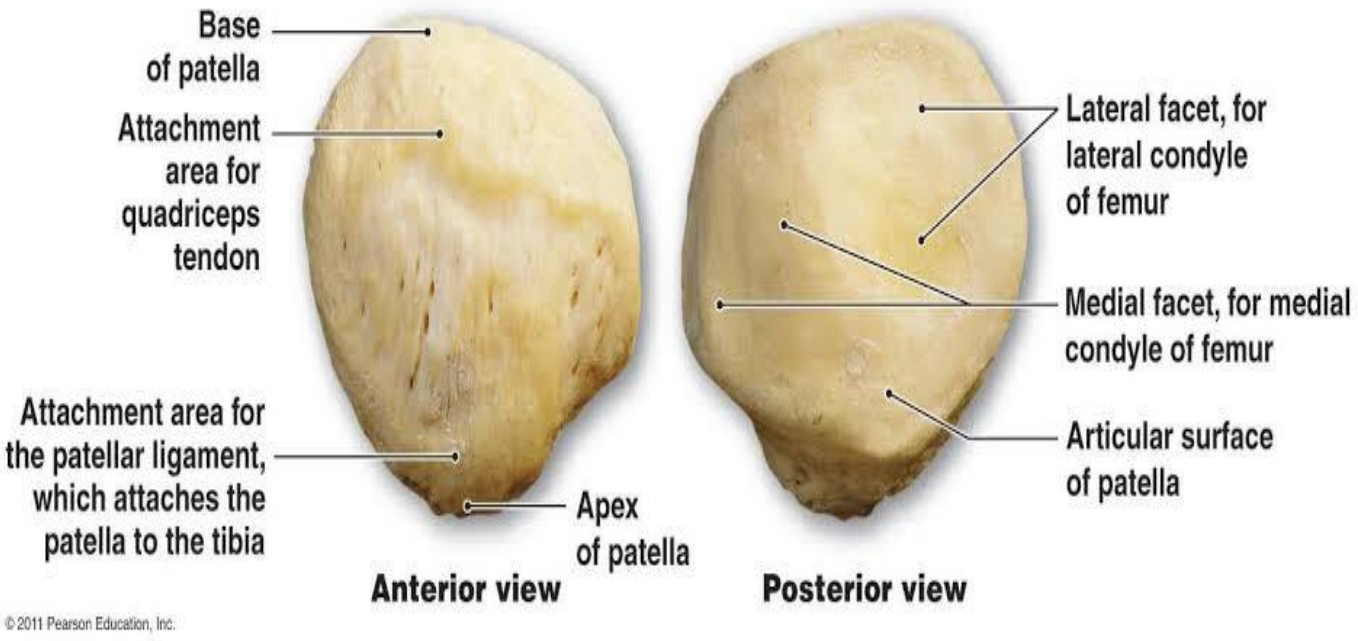

© 2011 Pearson Education, Inc.

(c) ketabton.com: The Digital Library

Leg Area

- Tibia
- Fibula

د پنډی اسکلیټ د دوه هډوکو څخه جوړ شوی دی . Tibia چی Medial یا انسی واقع دی او Fibula چی Lateral یا وحشی واقع دی.

Tibia

Location: Leg Medial

Type: Long Bone

Structure:

- Two Ends
  - Upper End
    - Med Condyle
    - Lat Condyle
    - Inter Condylar area
      - Med Inter condylar tubercle
      - Lat Inter condylar tubercle
    - Tibial Tuberosity
  - Lower End
- One Body

Lower End

Have a Five surfaces

- Ant Surface
- Post Surface
- Inf surface
- Med- Malleolus
- Lat- fibular notch

Body

- Borders
  - Ant B.
  - Med B.
  - Lat B.(Inter oasis Border)
- Surfaces
  - Med S.
  - Lat S.
  - Post S.

(c) ketabton.com: The Digital Library

د Tibia هډوکی د پنډی په انسی برخه کی موقیعت لری یو اوږد هډوکی دی. نوموړی هډوکی دوه نهایته او یو جسم لری.

د هډوکی علوی نهایت یا Upper end :

د هډوکی علوی نهایت د لاندی ساختمانونو درلودونکی دی:

1: Medial Condyle 2: Lateral Condyle 3: Inter condylar area چی په دی کی دوه Tubercle دی. چی یو یی Medial inter condylar tubercle او بل یی Lateral inter condylar tubercle 4: ساختمان پکی Tibial Tuberosity دی.

د هډوکی سفلی نهایت یا Lower end:

د هډوکی سفلی نهایت د پنځه سطحو Surfaces درلودونکی دی. 1: Anterior surface 2: Posterior surface چی دا دواړه سطحی یی محدبی دی. 3: Medial –Malleolus 4:Lateral Fibular Notch او 5: یی Inferior Surface دی.

د هډوکی جسم یا Body:

د دغی هډوکی جسم دری کنارونه یا Borders لری چی Anterior Border قدامی، Medial Border انسی او Lateral Border وحشی دی.

همدارنگه دری سطحی یا Surfaces لری چی Medial Surface انسی، Lateral surface وحشی او Posterior Surface خلفی سطحی دی.

(c) ketabton.com: The Digital Library

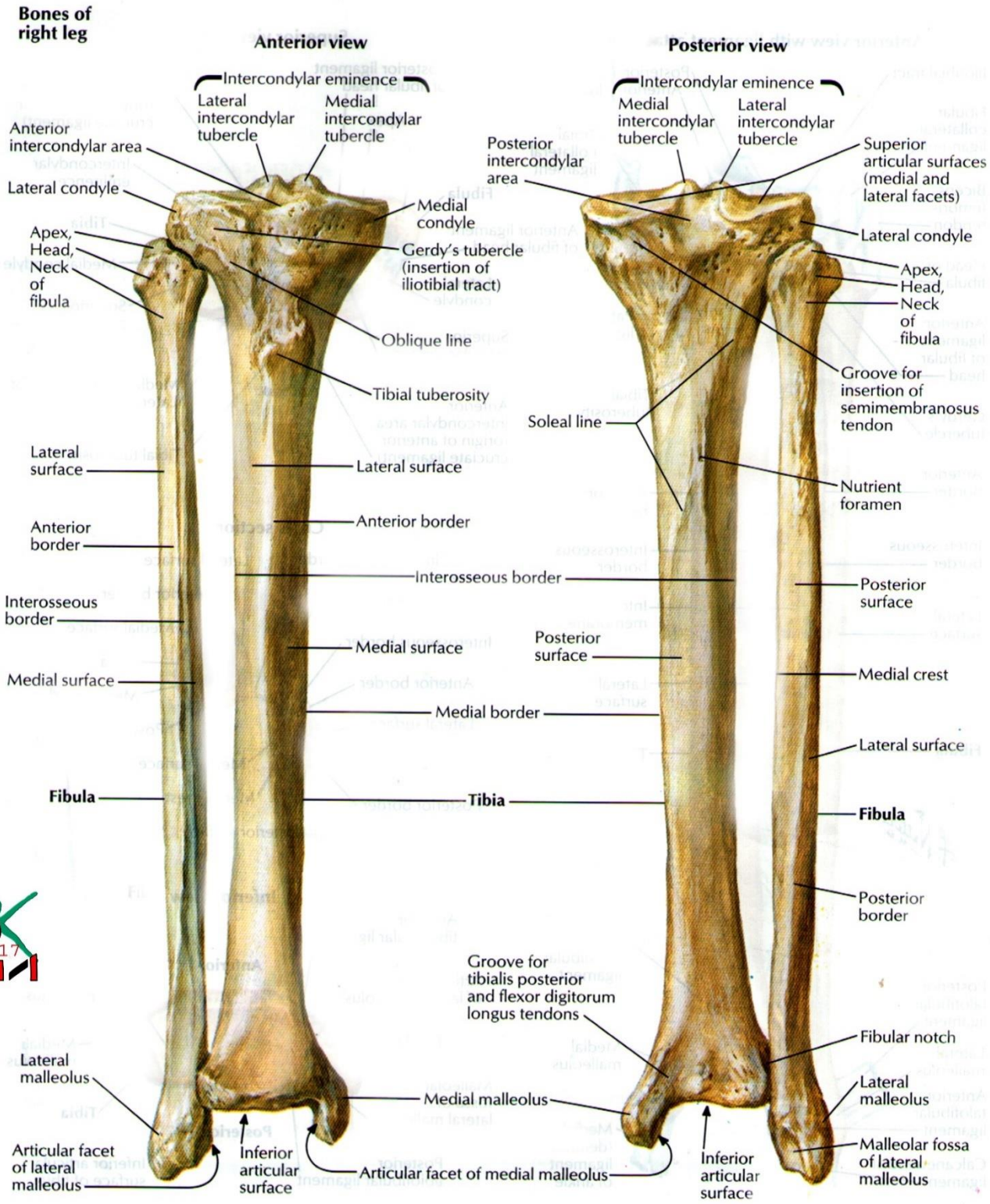

(c) ketabton.com: The Digital Library

Fibula

Location: Leg Lateral

Type: Long Bone

Structure: One body two Ends

- ***Upper End***
- ***Lower End***

Upper End (Head)

- ***Circular***
- ***Articular Surface For Fibular Facet of Tibia***
- ***Upward Projection= Apex or styloid Process of Fibula***
- ***Neck***

د Fibula هډوکی

نوموړی هډوکی د پنډی په وحشی برخه کی موقیعت لری د اوږدو هډوکو له جملی څخه دی. یو جسم لری او دوه نهایته لری.

علوی نهایت یا Upper end

چی عموماً دی ته Head of Fibula هم وایی.

په دی برخه کی دری ساختمانونه دی 1: ګرده مفصلی سطحه لری چی د Tibia هډوکی د Facet لپاره ده. 2: بل یی Upward projection Apex or styloid process of fibula لپاره دی. او 3: یی Neck یا غاړه ده چی علوی نهایت د جسم څخه جدا ساتی.

(c) ketabton.com: The Digital Library

Lower End (Lateral Malleolus)

Has the Four surfaces

- *Anterior Surface*
- *Posterior surface*
- *Medial Surface*
  - *Ant Part= Articular Surface for talus*
  - *Post Part Fossa= Malleolus Fossa*
- *Lateral surface*

د هډوکی سفلی نهایت یا Lower end

دی ته Lateral Malleolus هم وایی. دغه برخه پنځه سطحی لری. 1: Anterior surface یا قدام سطحه 2: Posterior surface یا خلف سطحه 3: Medial surface یا اونسی سطحه او 4: یی Lateral surface یا وحشی سطحه ده.

بیا په Medial surface یا اونسی سطحه کی دوه ساختمانونه دی چی په Anterior part یا قدام برخه کی یی یوه مفصلی سطحه د Talus هډوکی لپاره او په Posterior part یا خلف برخه کی یوه کنده یا Fossa ده چی Malleolus Fossa ورته وایی.

Shaft or Body of Fibula

- *Borders*
  - *Ant. B*
  - *Post. B*
  - *Med. B (interosseous Border)*
- *Surfaces*
  - *Med. S*
  - *Lat. S*
  - *Post. S*

د Fibula هډوکی جسم :

د دغی هډوکی جسم دری کنارونه یا Borders لری. Anterior Border ، Posterior Border او Medial Border او یا هم Interosseous Border هم ورته وایی ځکه چی د دوو هډوکو په منځ کی پروت دی.

(c) ketabton.com: The Digital Library

همدارنگه دری سطحی یا **Surfaces** لری **Medial surface**، **Lateral surface** او **Posterior surface** دی.

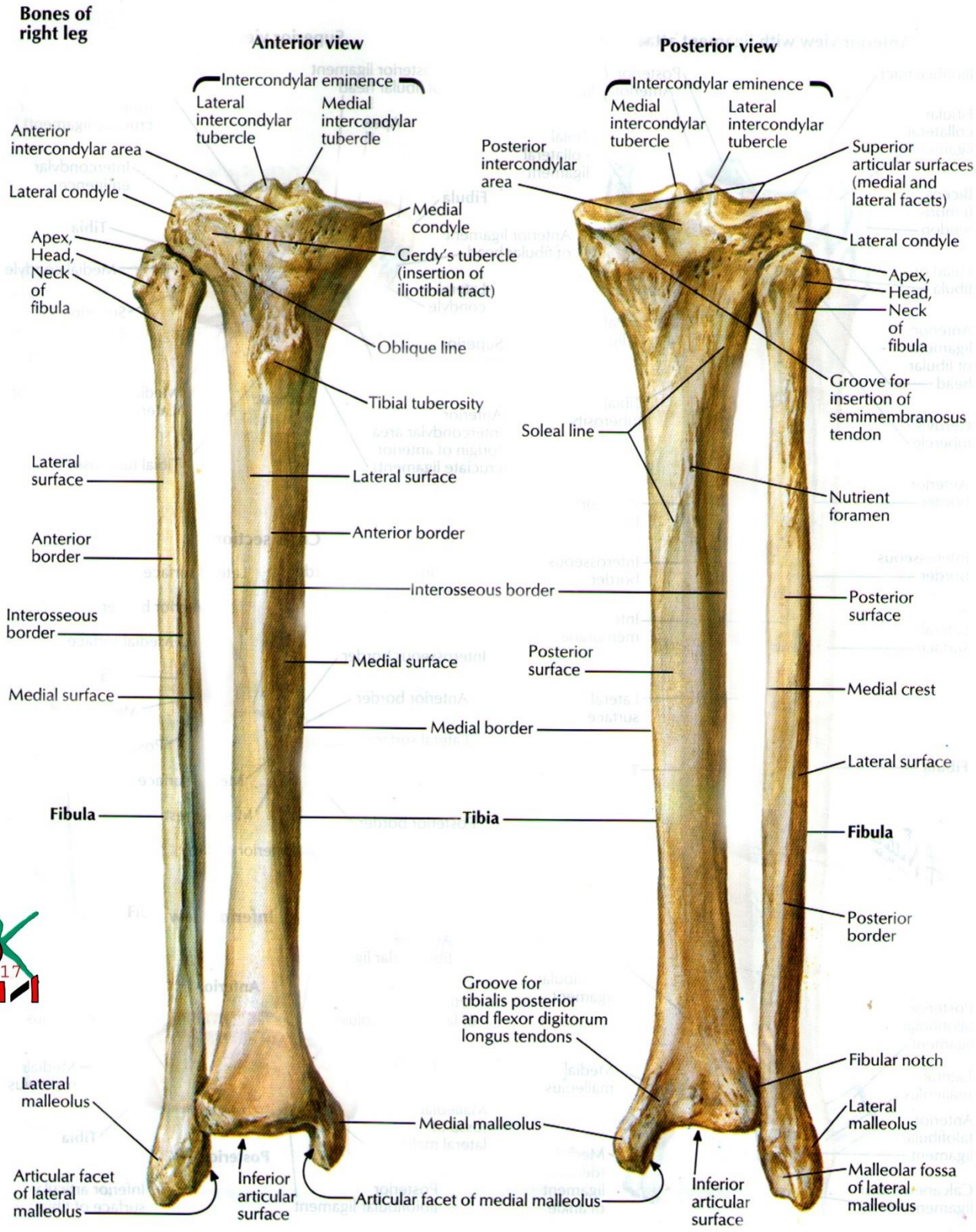

(c) ketabton.com: The Digital Library

Foot Skeleton

Foot or Pes Area

- *Tarsal Area (Tarsal Bones =7)*
- *Meta tarsal Area (Metatarsal bones)*
- *Toes or Phalanx(Phalanges)*

د پښې اسکلیټ

د پښې اسکلیټ د دریو ګروپو هډوکو څخه جوړ شوی دی. 1: Tarsal area
ده چې د 7 دانو Tarsal هډوکو څخه جوړه شوی ده. 2: Metatarsal area
ده چې د Metatarsal د هډوکو څخه جوړه شوی ده. او 3: یې Toes ساحه
ده چې د Phalanges هډوکو څخه جوړه شوی ده.

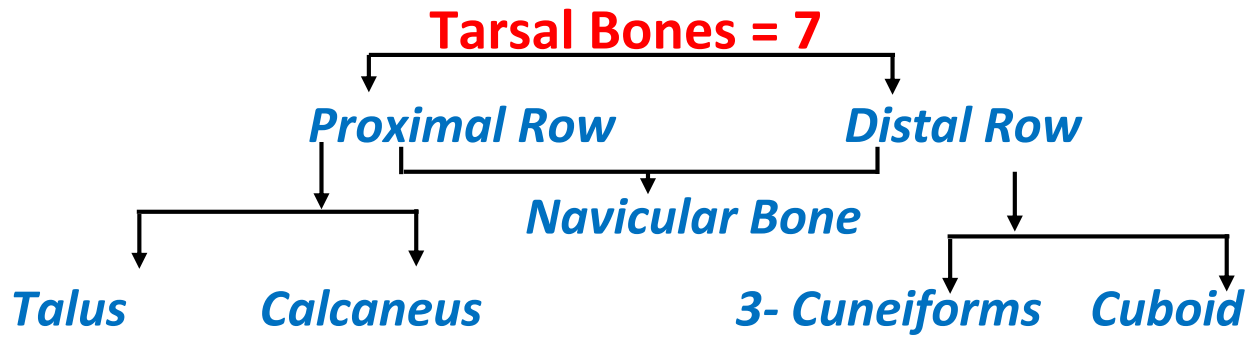

د Tarsal هډوکی اووه 7 دانی دی.په پښه کی په دوه قطارونو قرار لری چی یو یی Proximal Row چی دوه هډوکی پکی دی یو یی Talus اوبل یی Calcaneus دی.
اوبل Distal Row چی دری عدده Cuneiform (وحشی، انسی او وسطی) او Cuboid هډوکی په کی شامل دی ددی دواړو هډوکو ترمنځ یو بل هډوکی چی Navicular نومیږی قرار لری.

(c) ketabton.com: The Digital Library

Lower Limb Bones

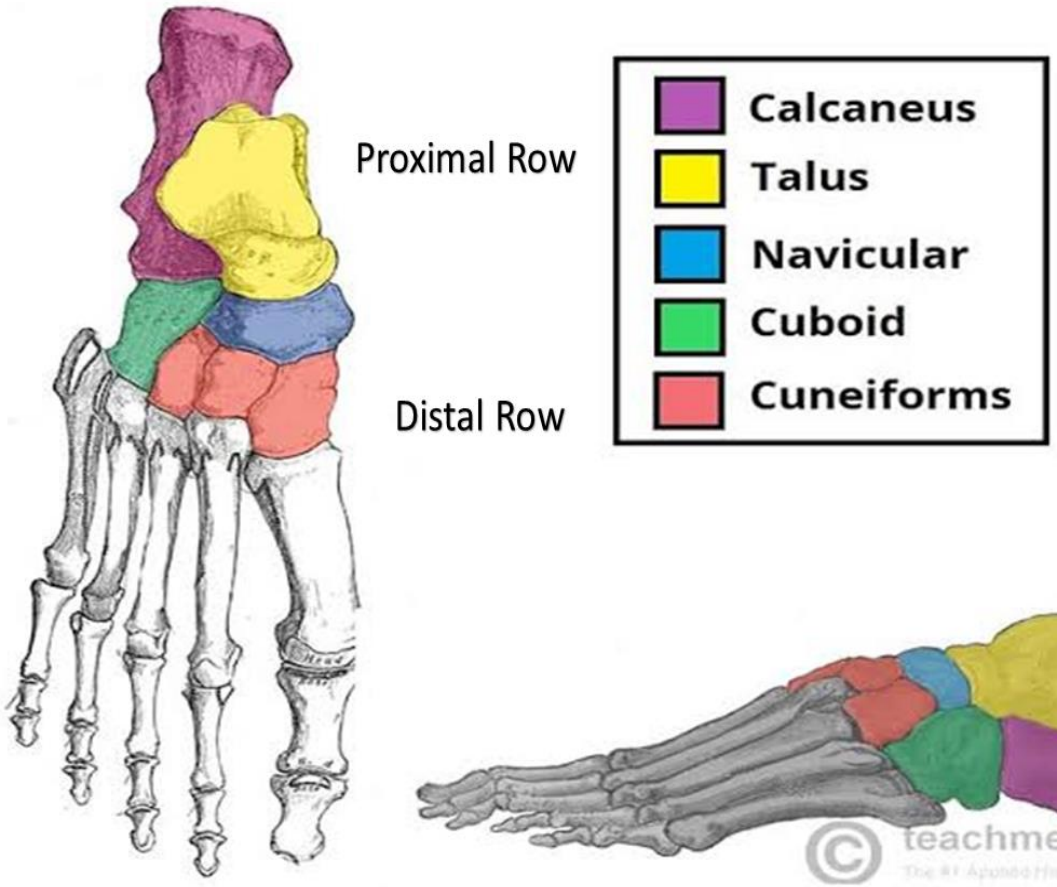

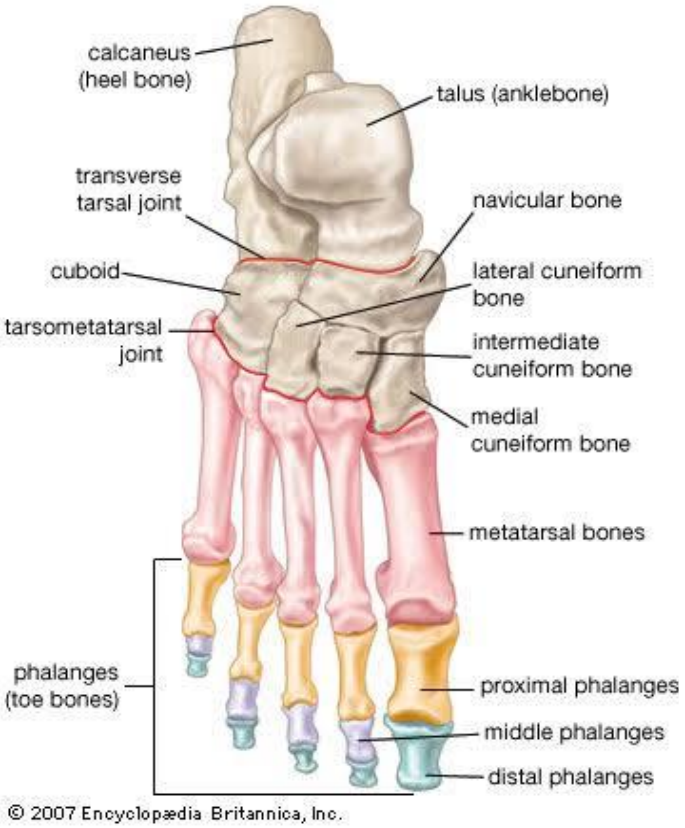

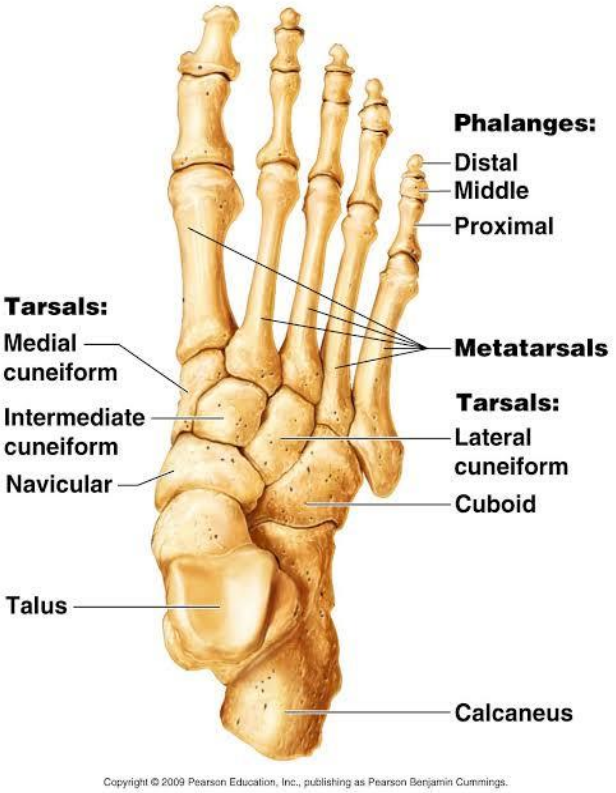

(c) ketabton.com: The Digital Library

The Talus Bone (Ankle)

Location: Ankle or
- Under the Tibia
- Above the Calcaneus

Type: Short Bone

Structure: Has three parts

Head	Neck	Body
Joint with post surfaces	Constricted area	Having five
Navicular to from	b/w Head and Body	
Talunavicular joint	having a sulcus inf part	
	Called sulcus tali	

Sup Surface: Trochlea Tali

Inf Surface: having three articular surfaces ant, post and Middle calcaneal articular surface

Post surface: have two tubercles : med and lat tubercles

Between tubercle there is sulcus is called intertubercular sulcus

Med Surface: having a comma shaped articular surface for Med malleolus is called Medial malleolar surface

Lat Surface: Have a triangular articular surface for lat Malleolus is called lateral malleolar surface

(c) ketabton.com: The Digital Library

د Talus هډوکی

د Talus هډوکی په Ankle یا پونده کی واقع دی او یا د Tibia د هډوکی څخه ښکته او د Calcaneus هډوکی دپاسه واقع دی. د لنډو هډوکو د جملی څخه شمیرل کیږی.

د ساختمان له نظره نوموړی هډوکی یو Head ، جسم او غاړه لری.

د Head برخه یی د Navicular هډوکی له خلفی مفصلی سطحی سره د یوځای کیدو په نتیجه کی Talonavicular Joint جوړوی.

د Neck یا غاړی برخه یی د Body او Head ترمنځ قرار لری. په سفلی برخه کی یوه میزابه لری چی د Sulcus tali په نوم یادیږی.

د هډوکی جسم یا Body په مجموع کی پنځه سطحی یا Surfaces لری.

علوی سطحه یی د Trochlea په شکل ده چی د Trochlea tali په نوم یادیږی.او د Tibia هډوکی د سفلی نهایت د مفصلی برخی سره د یوځای کیدو په نتیجه کی Ankle joint جوړوی.

سفلی سطحه یی د دری مفصلی سطحو درلودونکی ده چی Ant, Post and Middle calcaneal articular surface نومیږی.

په Posterior سطحه کی یی دوه Tubercles لیدل کیږی چی یو ته Medial tubercle او بل ته Lateral tubercle وایی. ددی دواړو Tubercles په منځ کی یو Sulcus یا میزابه لیدل کیږی چی د Intertubercular sulcus په نوم یادیږی.

اونسی سطحه یی د ویرګول (،) په شان دمفصلی سطحی لرونکی ده چی نوموړی مفصلی سطحه د Medial malleolar surface په نوم یادیږی چی په انسی برخه کی د Malleolus سره مفصل کیږی.

وحشی سطحه یی د مثلثی مانند مفصلی سطحی درلودونکی ده چی دغه مفصلی سطحه د Lateral Malleolar surface په نوم یادیږی چی د وحشی Malleolus سره مفصل کیږی.

(c) ketabton.com: The Digital Library

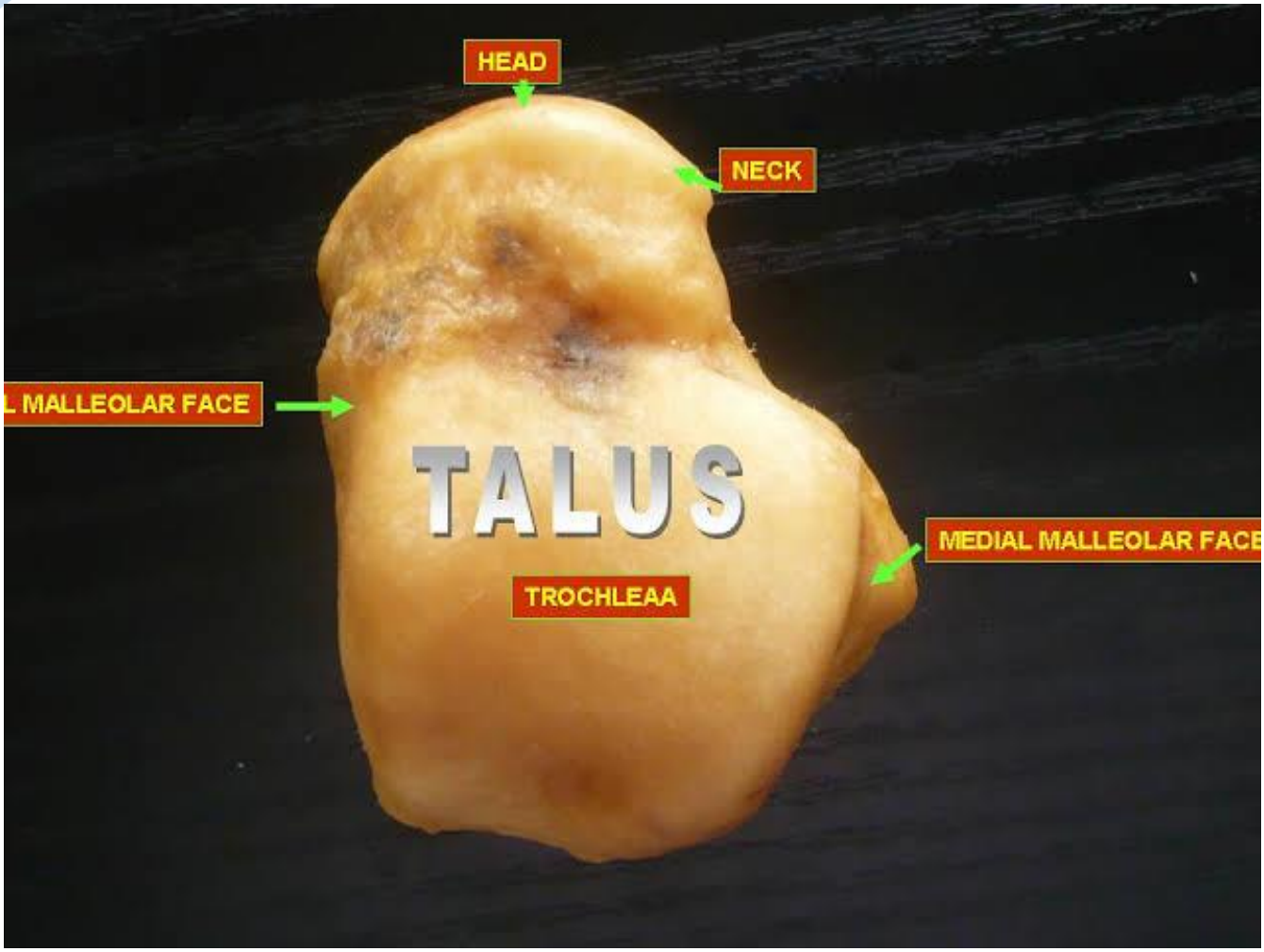

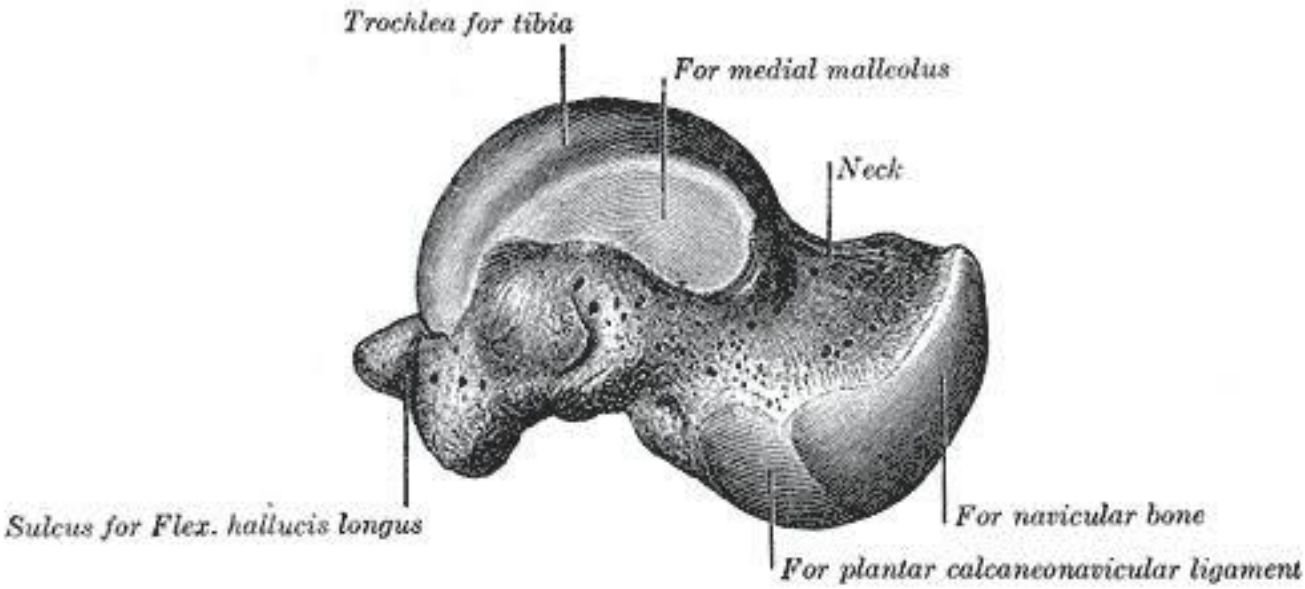

(c) ketabton.com: The Digital Library

Calcaneus / Calcaneum

Location : In foot Under The Talus

Type: Short Bone

Structure: it is Cuboidal In shape Having 6 Surfaces

- *Sup=have three articular surfaces Ant, Post, Med talar facet.*
- *Inf Surface=having 3 tubercle Ant, Med and Lat Tubercle.*
- *Ant Surface= Forming calcaneocuboid joint.*
- *Post Surface= Rough*
- *Med Surface= Sustentacular Tali*
- *Lat Surface= Peroneal tubercle*

د کلکانوس هډوکی

د کلکانوس هډوکی د لنډو هډوکو له جملی څخه دی موقیعت یی د تالوس هډوکی څخه لاندی واقع دی. شکل یی مکعب ته ورته دی او شپږ سطحی لری.

علوی برخه یی د دری مفصلی سطحو درلودونکی ده چی عبارت دی له Ant, Post Med Talar Articular facet څخه. سفلی برخه یی ځیگه ده او د دری Tubercle درلودونکی ده چی عبارت دی له Anterior Tubercle او په خلفی برخه کی Medial Tubercle او Lateral Tubercle څخه.

قدامی برخه یی یوه مفصلی سطحه لری چی د Cuboid هډوکی د خلفی سطحی سره د مفصل کیدو په صورت کی Calcaneocuboid joint جوړوی. خلفی سطحه یی ځیگه ده. انسی برخه کی یی د پورته څخه ښکته یو ساختمان لیدل کیږی چی د Sustentacular Tali په نوم یادیږی. او په وحشی سطحه کی یی یو ساختمان لیدل کیږی چی د Peroneal tubercle په نوم یادیږی.

(c) ketabton.com: The Digital Library

Right foot

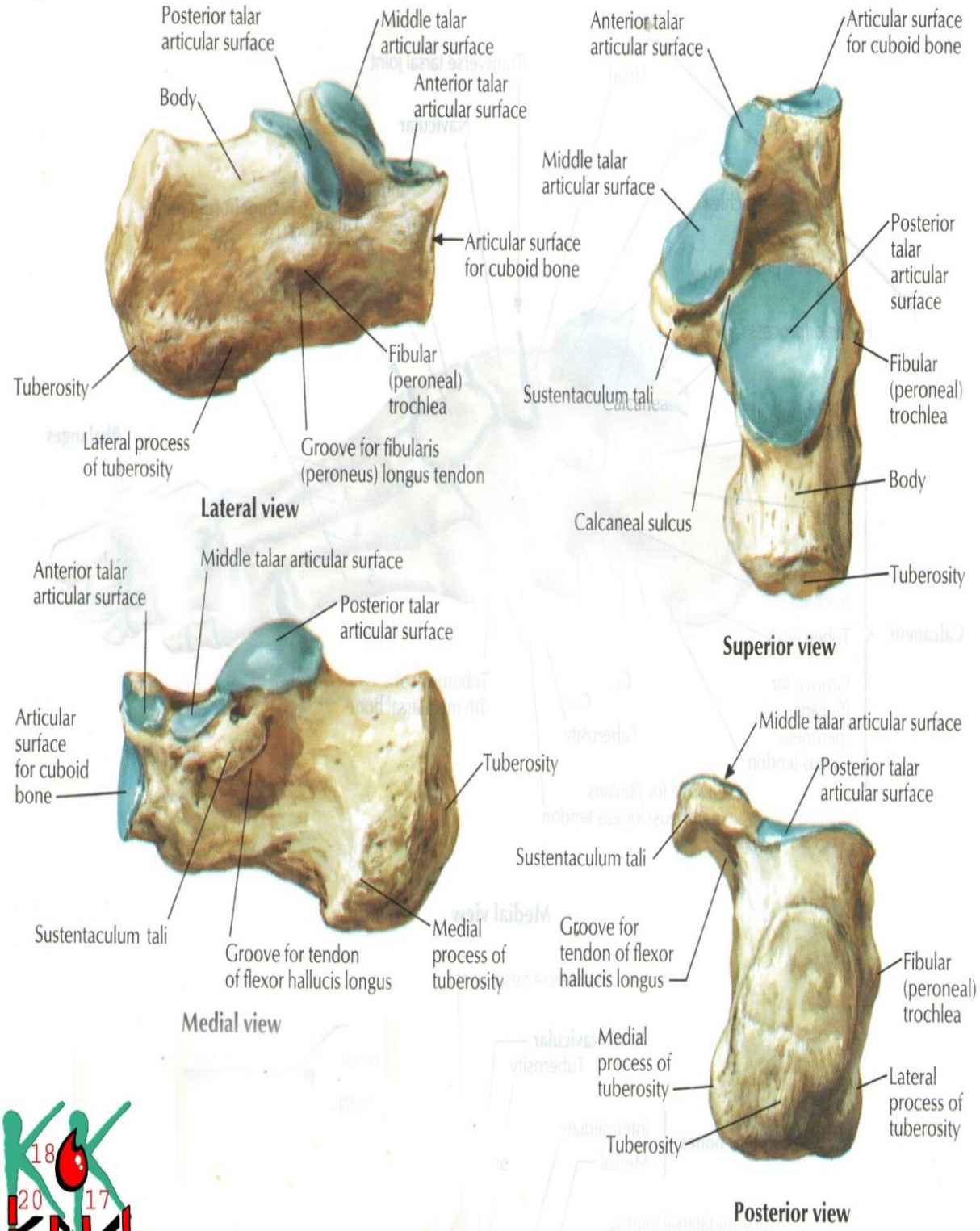

(c) ketabton.com: The Digital Library

Navicular Bone

Location: Between Proximal and distal tarsal row

Type: Short Bone(Boat shape)

Structure: at Ant surface is convex has three small articular surfaces for three cuneiforms. The Post surface is concave and has oval articular surface for talus forming Talonavicular joint.

Inf concave.

Sup surface is convex.

نوموړی هډوکی کښتی ته ورته شکل لری د لنډو هډوکو له جملی څخه دی د Proximal Row او د Distal Row د Tarsal هډوکو په منځ کی قرار لری. ددی هډوکی په قدامی برخه کی دری کوچنی مفصلی سطحی د دری عدده کونیفورم هډوکو لپاره دی. په خلفی سطحه کی یوه بیضوی مانند مفصلی سطحه د Talus لپاره چی په تنیجه کی یی Talonavicular joint جوړوی. خلفی سطحه یی Concave ده او علوی برخه یی Convex ده.

Distal row of tarsal bones

- *3- Cuneiforms*
- *Cuboid*

Cunei= Wedge *Form= shape*

3- Cuneiforms

- *Med Cuneiform* → *The largest cuneiform*
- *Intermediate cuneiform* → *the smallest cuneiform*
- *Lat cuneiform*

Location: Distal tarsal row

Type: Short Bone

(c) ketabton.com: The Digital Library

Structure: ***Having Six Surfaces***

Ant ***Post*** ***Sup*** ***Inf*** ***Med*** ***Lat***

Distal Row د Tarsal Bone کی دوه قسمه هډوکی شامل دی 3 عدده کونیفورم او یو دانه د کیوبایډ هډوکی شامل دی.

کونیفورم هډوکي

کونیفورم فانی ته ورته شکل لری دری دانی دی چی یو یی Medial واقع دی دا یی ترټول غټ دی بل یی Lateral واقع دی او بل یی ددی دواړو په منځ کی واقع دی او ترټولو وړکی دی. لنډ هډوکی دی او شپږ سطحی لری چی عبارت دی له: Ant, Post, Sup, Inf, Med, Lat څخه.

Cuboid

Location: at Lateral of foot between calcaneus and 4th and 5th metatarsal bones.

Type: Short bone

Structure: ***Having Six Surfaces***

Ant ***Post*** ***Sup*** ***Inf*** ***Med*** ***Lat***

د Cuboid هډوکی

مکعب ته ورته لنډ هډوکی دی او د پخی په وحشی برخه کی د کلکانوس څلورم او پنځم میتاتارس هډوکی په منځ کی موقیعت لری. او همدرانګه دا هم شپږ سطحی لری. چی عبارت دی له Ant, Post, Sup, Inf, Med, Lat څخه.

Meta tarsal Bones

Metatarsus Is up 5 metatarsal bone being numbered from medial side to lateral side. 1,2,3,4,5

Location: Metatarsus

(c) ketabton.com: The Digital Library

Type: Miniature long bone

Structure: Two ends one body (Shaft)

Proximal Row (Base) Distal Row (Head)

د میتاتارسل هډوکی

د اوږدو هډوکی له جملی څخه دی د خپی د تلی په جوړښت کی رول لری. نوموړی هډوکی د انسی څخه وحشی ته د اول، دویم، دریم، څلورم او پنځم میتاتارس هډوکو په نوم یادیږی. هر یو یی ددی هډوکو څخه یو جسم او دوه نهایته لری، چی Proximal Row ته Base یا قاعده وایی او Distal Row ته یی Head وایی.

Toes

The firs toe is Hallux. The second toe or long toe or point toe

The third toe or middle toe. The Fourth toe or ring toe. And the fifth is Minimis or little toe. There 14 phalanges in each foot 2 for the great toe

And 3 for other toes.

د ګوتو هډوکی

داهم د اوږدږو هډوکو څخه شمیرل کیږی او هر یو یی ددی هډوکی څخه قاعده جسم او سر لری، هریو یی ددی هډوکی څخه د Phalanxes په نوم یادیږی. تعداد یی په هره پښه کی 14 دانو ته رسیږی. هره ګوته دری پلانګسونه لری

(Proximal/Middle/Distal Phalanxes) په استثنی د غټی ګوتی چی هغه د دوه پلانګسونو (Proximal or Distal Phalanxes) لرونکی ده.

(c) ketabton.com: The Digital Library

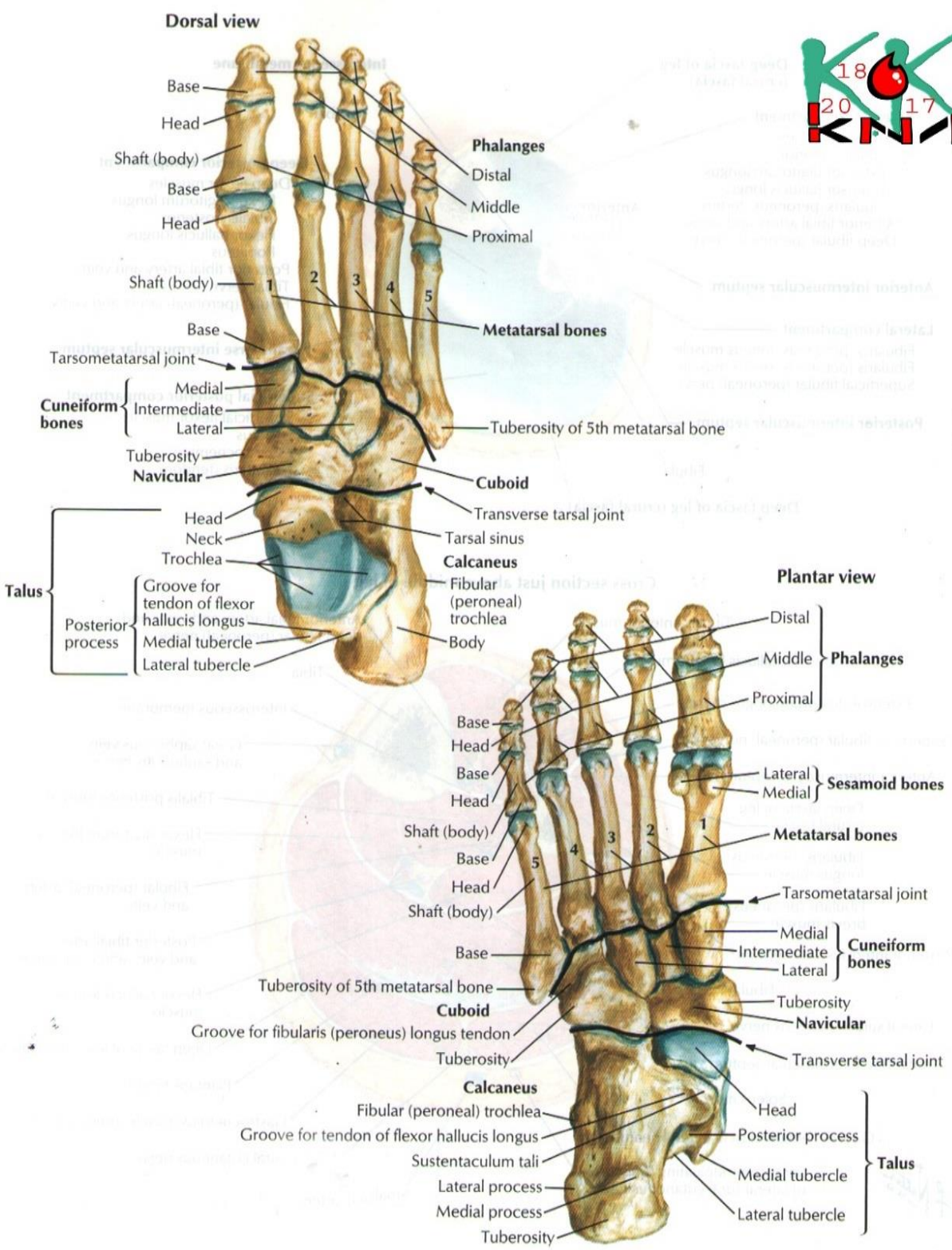

(c) ketabton.com: The Digital Library

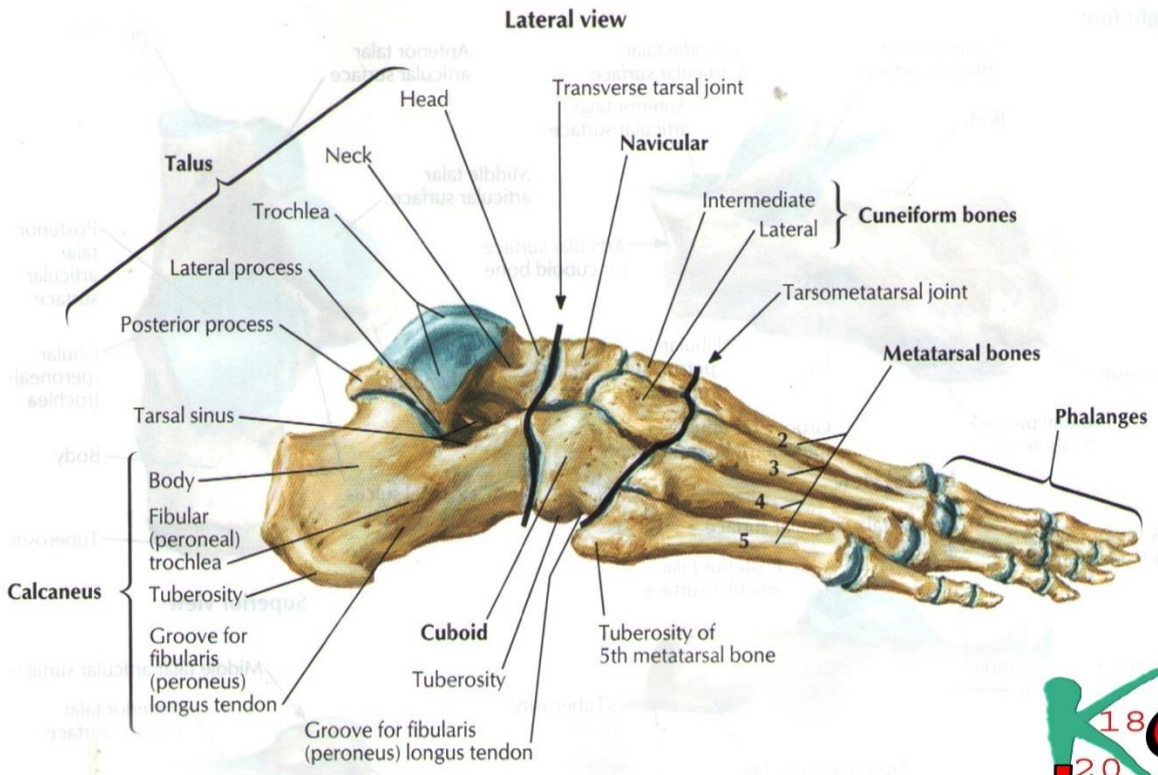

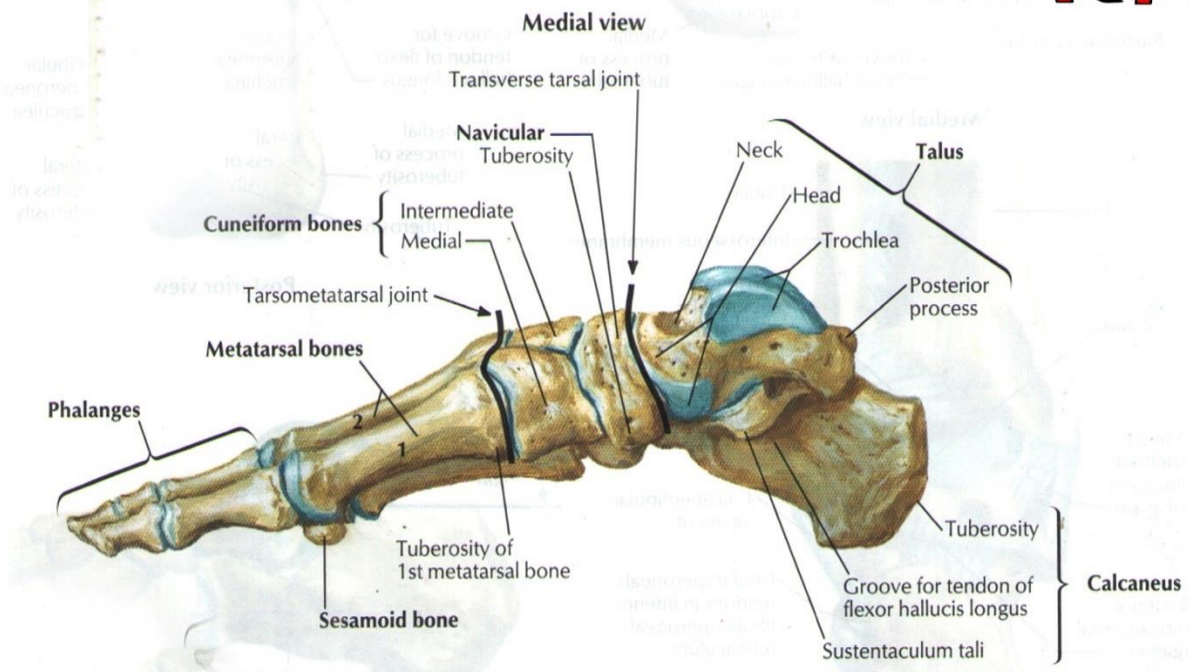

(c) ketabton.com: The Digital Library

4th chapter

Trunk Skeleton

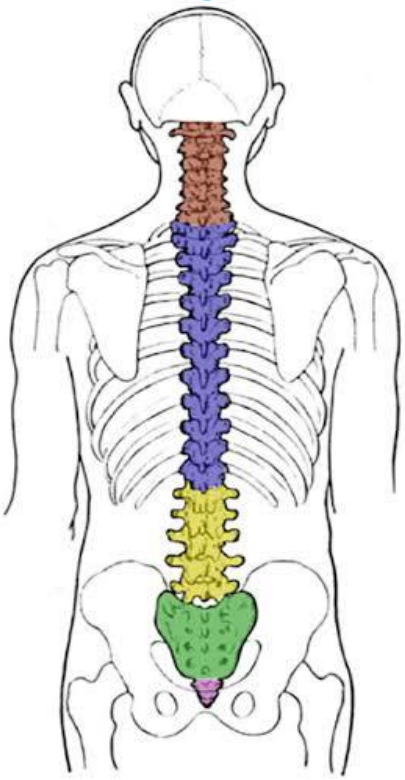

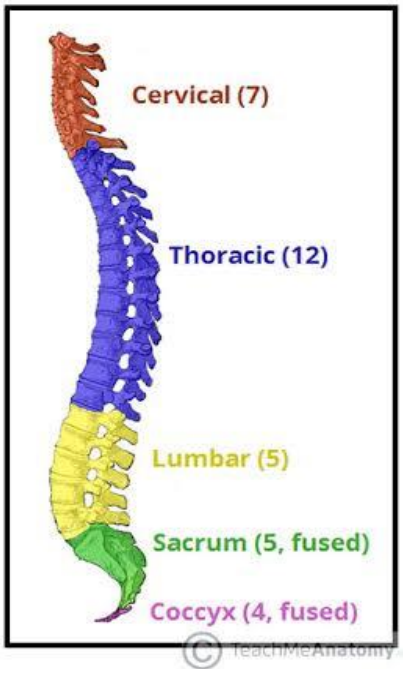

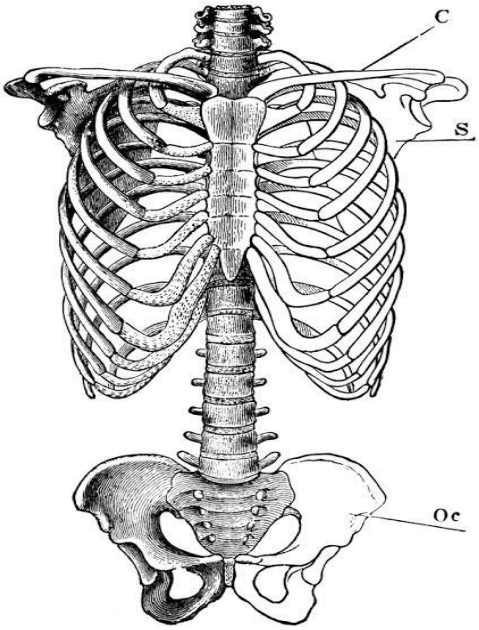

Typical thoracic vertebra.

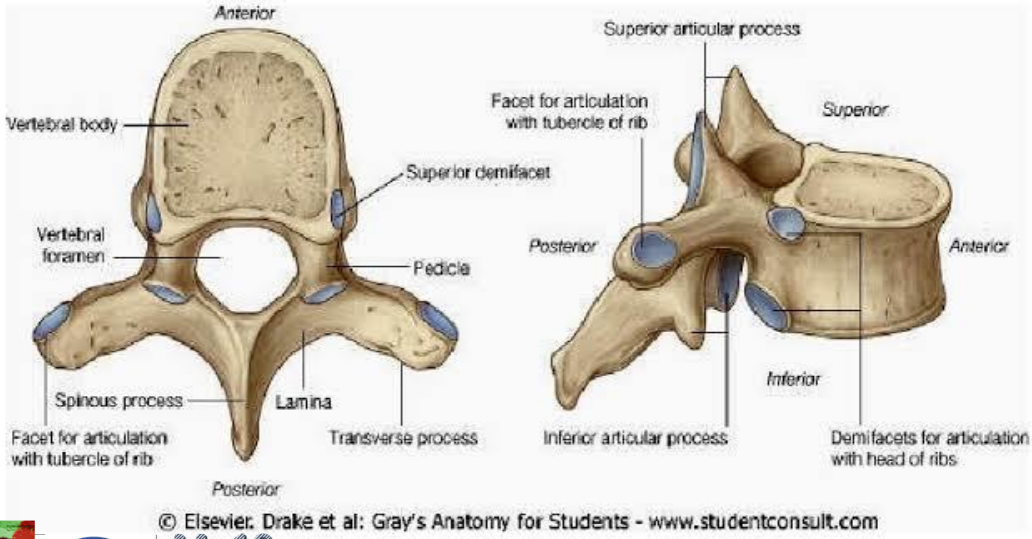

Mr.18
Kefayatullah.naibamani
Mr.18 | BY: KEFAYATULLAH NAIB AMANI 078 4 59 75 49

(c) ketabton.com: The Digital Library

Trunk Skeleton

Including

- *Vertebral column*
  - *Central of Axis body*
  - *Spinal Column*
  - *Back Bone*
- *Thoracic cage*
- *Pelvic skeleton*

د تنی اسکلیټ

د تنی اسکلیټ د دری عمده برخو څخه تشکیل شوی دی. چی د Vertebral Column د ستون فقرات اسکلیټ ، Thoracic Cage د سینی د صندوقچی اسکلیټ او Pelvic Skeleton د حوصیلی د اسکلیټ څخه عبارت دی.

Vertebral Column یا دستون فقرات اسکلیت یی په مختلفو نومونو یادیږی لکه: Central of Axis Body، Spinal Column او Back Bone

Vertebral Column د ستون فقرات اسکلیټ

د ستون فقرات اسکلیټ د 33 دانو Vertebrae گانو څخه متشکیل شوی دی. چی اوه دانی Cervical ، دولس دانی Thoracic ، پنځه دانی Lumber ، پنځه دانی Sacral او څلور دانی یی Coccygeal دی.

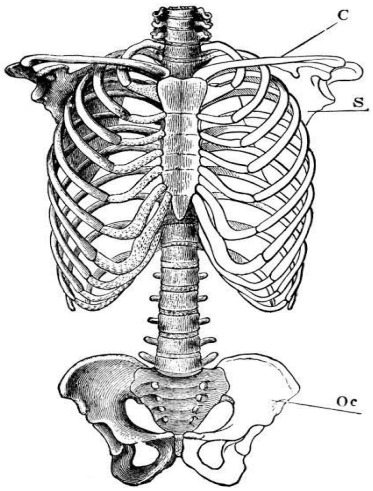

(c) ketabton.com: The Digital Library

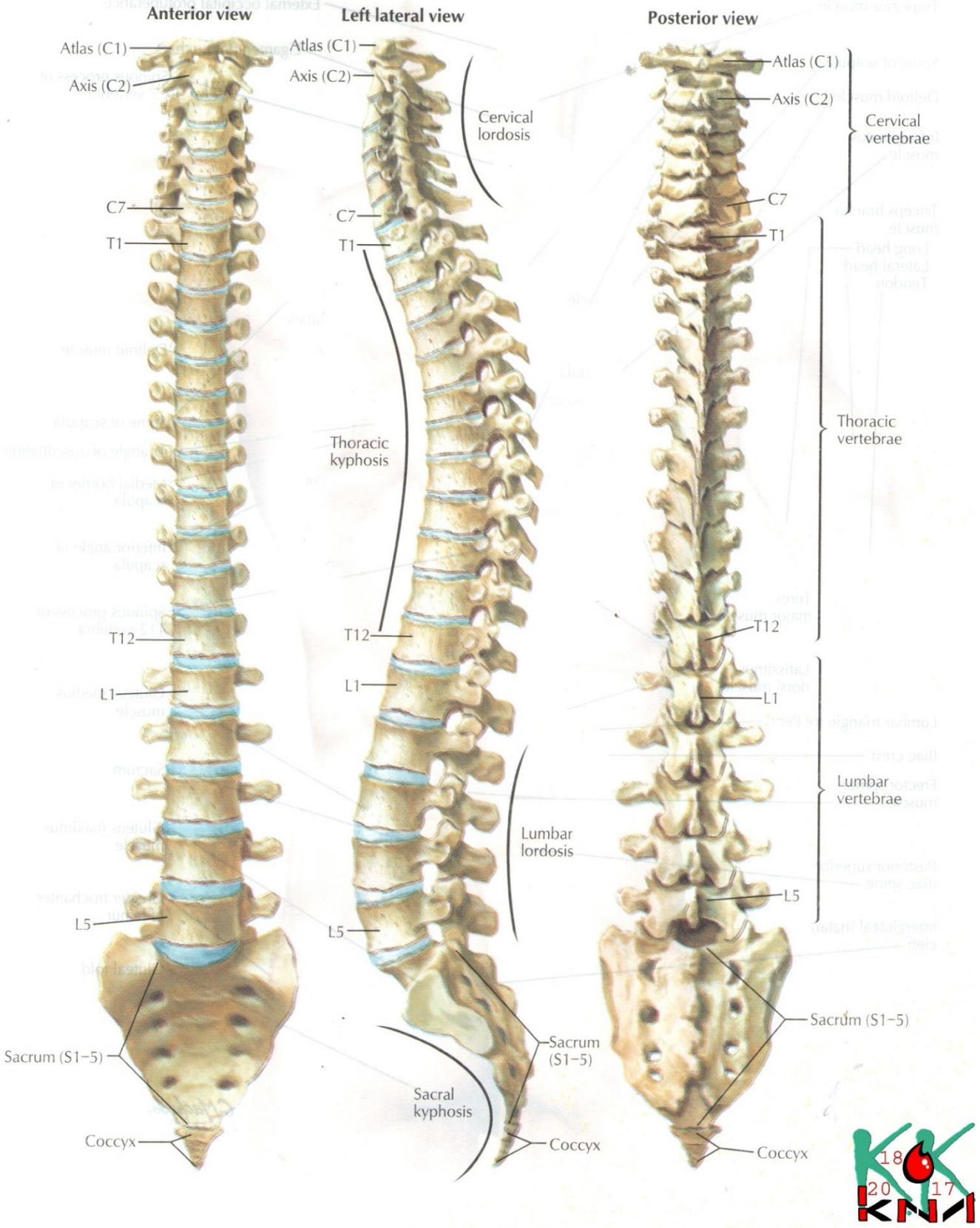

(c) ketabton.com: The Digital Library

General structure of Vertebrae د فقراتو عمومی اوصاف

په عمومی ډول د ستون فقرات هر فقره د لاندی ساختمانونو درلودونکی ده:

1: Vertebral Body: د فقری په قدامی برخه کی قرار لری.

2: Vertebral Areh: دوه برخی لری. یوه یی **Pedicle** ده او بله یی **Lamina** ده هر یو **Pedicle** په علوی او سفلی برخو کی ننوتلی برخی لری چی **Superior Vertebral Notch** او **Inferior Vertebral Notch** څخه عبارت دی. د مجاورو فقرو د **Pedicle** له نامو ساختمانونو سره د یوځای کیدو په نتیجه کی یو ساختمان د **Intervertebral Foramen** په نوم جوړوی.

3: Articular Process: مفصلی بارزی لری چی عبارت دی له **Superior Articular Process** او **Inferior Articular Process**.

4: Transvers Process: د فقری په هره خوا کی د **Pedicle** او **Lamina** له اتصالی محل څخه نشت کوی او جنب ته امتداد پیدا کوی.

5: Vertebral Foramen: په قدام کی د فقری د جسم او په دواړو خواو کی د **Pedicles** او په خلف کی د **Laminas** په واسطه احاطه کیږی.

6: Spinous Process: یوه هډوکینه بارزه ده چی د ښی او چپ **Lamina** له اتصالی محل څخه خلفی سفلی خواته امتداد مومی.

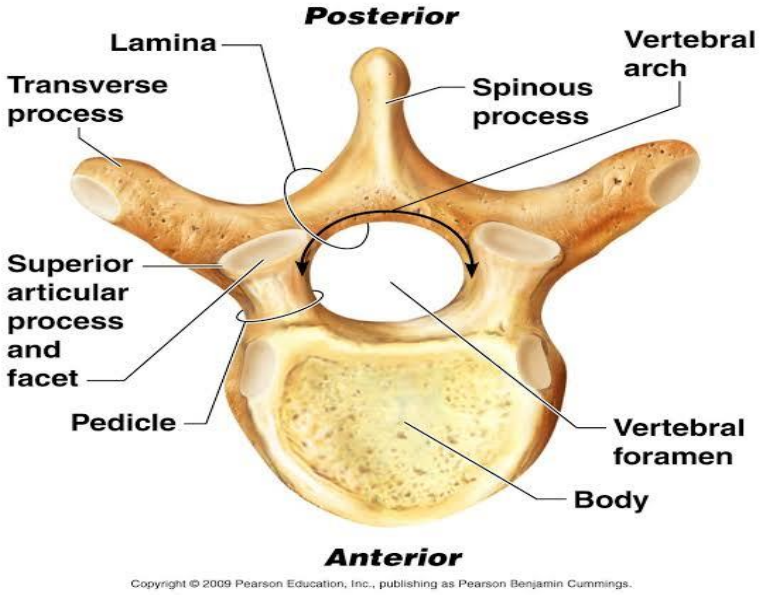

(c) ketabton.com: The Digital Library

Regional Characteristics of Vertebrae د فقراتو ناحیوی اوصاف

1: Transvers Foramen:

2: Vertebral Body: د مستطیل Rectangular په شان شکل لری.

3: Vertebral Foramen: د متساوی الساقین مثلث Triangular په شان شکل لری.

4: Spinous Process: منشعب Bifid دی.

د صدری فقراتو ناحیوی اوصاف Thoracic Vertebrae

1: د فقری جسم یی Heart shaped زړه په شان شکل لری. او د فقری د څنګونو د خلفی برخی په هره خوا کی یوه جوړه (علوی او سفلی) Costal Facet قرار لری.

2: Transvers Foramen: یی دایروی Circular شکل لری.

3: Transvers Process: یی په هره خوا کی د هم شماره ضلعی د توبرکل لپاره یوه یوه کوچنی مفصلی سطحه د Transvers Costal Facet په نوم وجود لری.

4: Spinous Process: یو اندازه اوږد او محجم دی.

(c) ketabton.com: The Digital Library

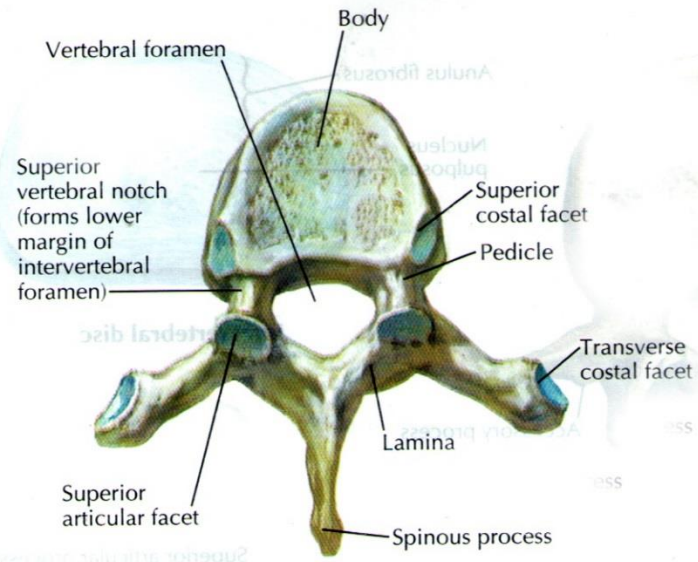

T6 vertebra: superior view

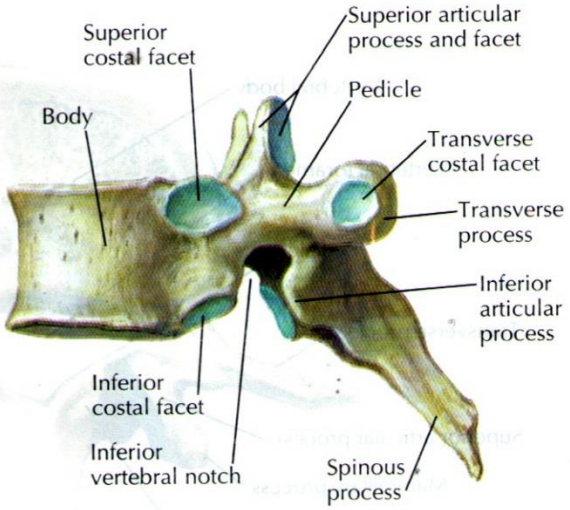

T6 vertebra: lateral view

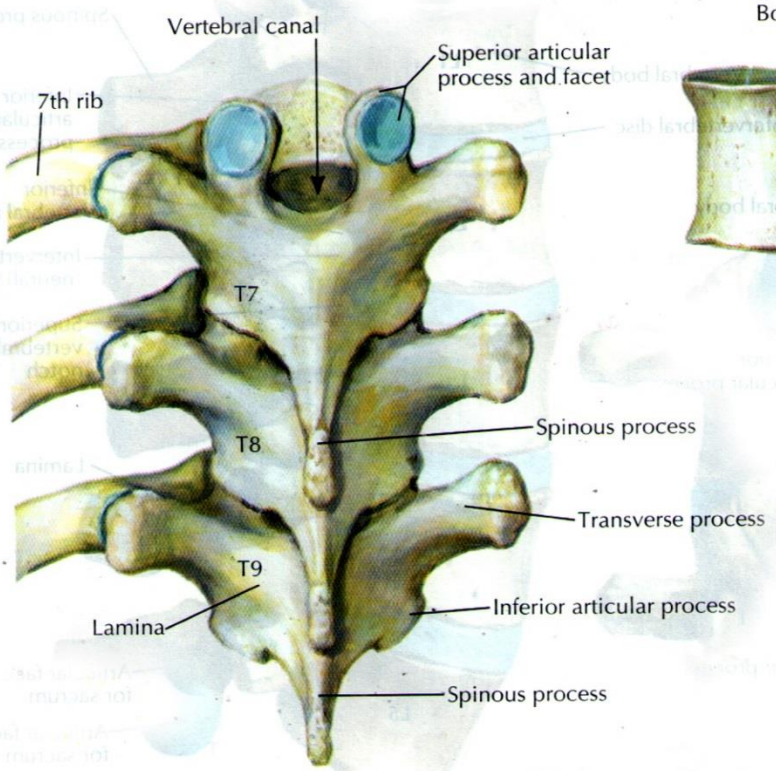

T7, T8, and T9 vertebrae: posterior view

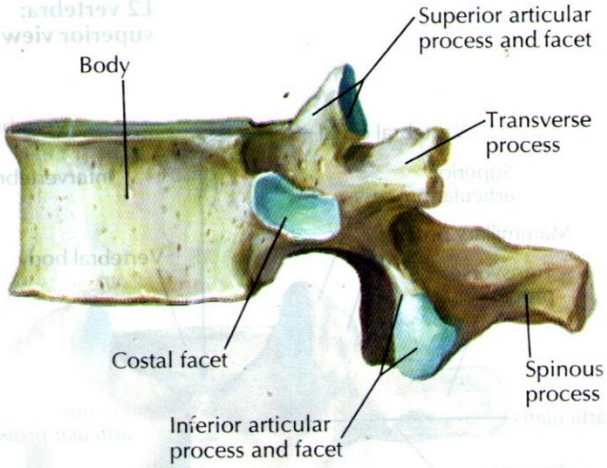

T12 vertebra: lateral view

(c) ketabton.com: The Digital Library

د قطنی فقراتو ناحیوی اوصاف Lumber Vertebra

د جسامت له لحاظه دا غټ دی.

1: Vertebral Body: د پښتورګي Kidney په شان شکل لری. او Costal Facet نه لری.

2: Vertebral Foramen: د متساوی الاضلاع مثلث Triangular په شان شکل لری.

3: د هر Transvers Process د قاعدوی په خلف کی یوه بارزه د Accessory Process په نوم لری.

4: Spinous Process: د څلور ضلعی Rectangular په شان دی او مستقیماً خلف خواته متوجه دی.

5: Articular Process: د Transvers Process په خلف کی قرار لری. د Sup Articular process انسی برخه یی د یوطولانی میزابی شکل لری د همدی بارزی په وحشی برخه کی ددی بارزی د خلفی کنار په امتداد یوه بله بارزه د Mamilary Process په نوم وجود لری.

د Cervical فقراتو خصوصی اوصاف

د Cervical فقراتو له جملی څخه اوله First، دویمه Second، شپږمه Sixth، اوومه Seventh رقبی یا Cervical فقره نظر نورو فقراتو ته ځنی ځانګړتیاوی لری چی موږ یی پورته څلور Cervical فقرات په جدا توګه مطالعه کوو.

1: Cervical= Atlas

دا فقره Body نه لری او همدرانګه Spinous process هم نه لری. ددی فقری Vertebral Foramen د نورو Cervical فقراتو په تناسب ډیر پراخه دی نوموړی فقره یو قدامی او یو خلفی قوس لری او دوه جنبی کتلی لری چی د Superior Articular surface او Inferior Articular surface څخه عبارت دی.

(c) ketabton.com: The Digital Library

په Superior مفصلی برخه کی د مربوطه Occipital Condyle سره د مفصل کیدو په نتیجه کی د Atlantooccipital Joint جوړوی وجود لری. او په Inferior مفصلی برخه کی د Axis فقری د Superior مفصلی سطحی سره د مفصل کیدو په نتیجه کی Atlantoaxial Joint جوړوی وجود لری. همدرانگه دوه Tubercle لری چی د Anterior Tubercle او Posterior Tubercle څخه عبارت دی.

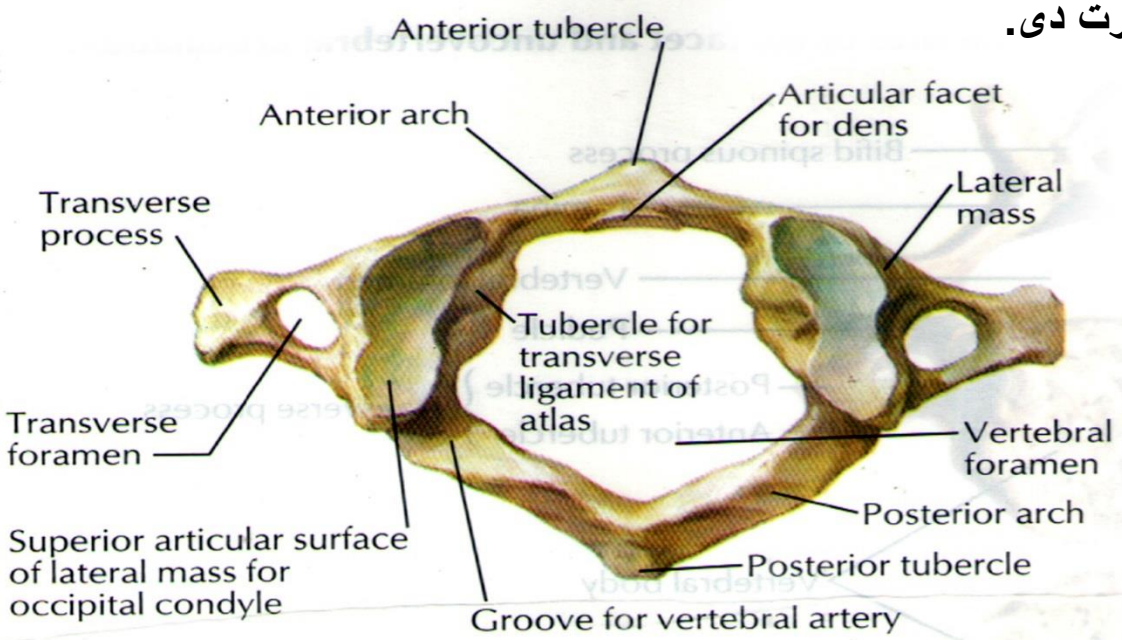

Atlas (C1): superior view

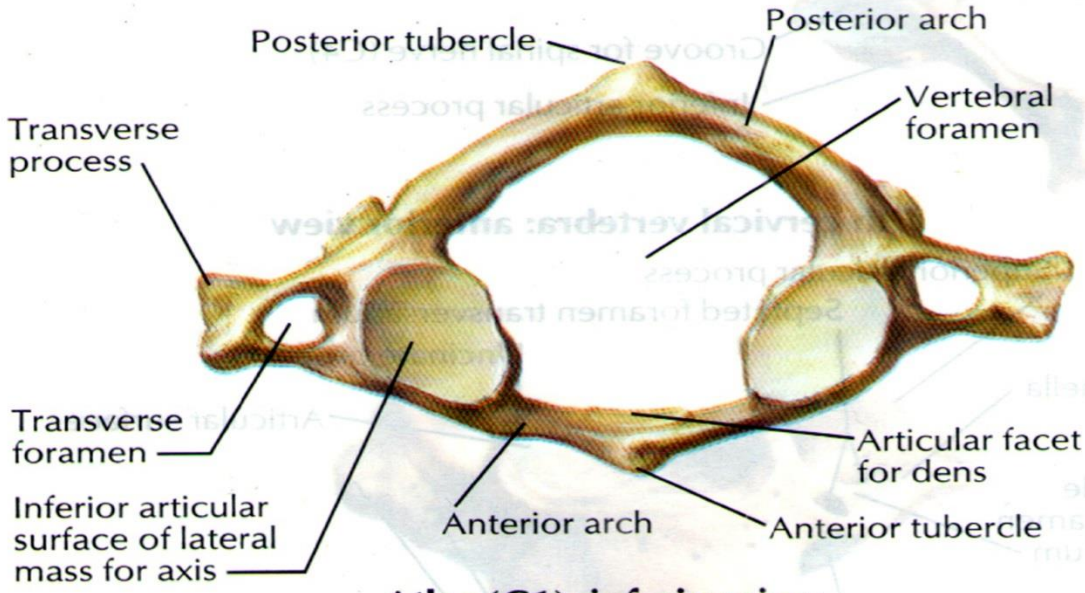

Atlas (C1): inferior view

(c) ketabton.com: The Digital Library

2: Cervical= Axis

1: Vertebral Body: د فقری د جسم علوی وجهی نه د Dens Axis په نوم بارزه نشست کوی.

2: Vertebral Arch: د Vertebral arch د Pedicle برخه یی ژوره د Inferior Vertebral Notch درلودونکی ده پداسی حال کی چی Superior Vertebral Notch نه لری.

شپږمه Cervical فقره : ددی فقری عرضانی بارزی Transvers Process قدامی توبرکل د نورو Cervical فقراتو د عرضانی بارزو قدامی توبرکلو په تناسب غټ او ضخیم دی.

اوومه Cervical فقره: ددی فقری Spinous Process منشعب یا Bifid نه دی.

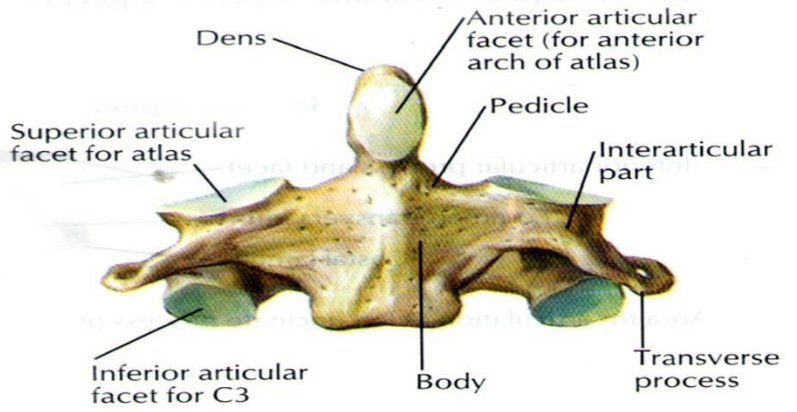

Axis (C2): anterior view

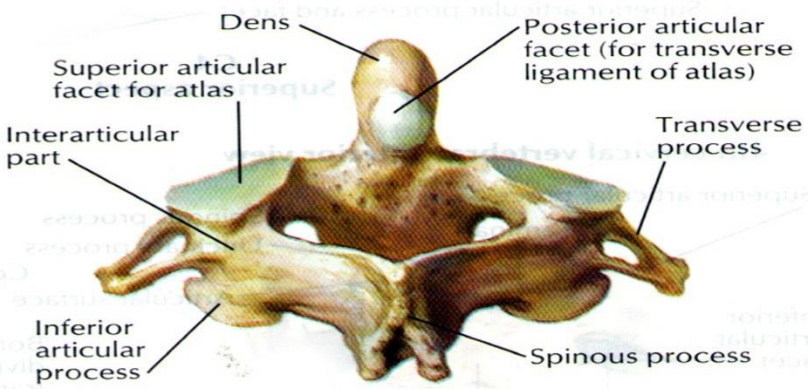

Axis (C2): posterosuperior view

(c) ketabton.com: The Digital Library

د صدری فقراتو خصوصی اوصاف Thoracic Vertebra

په دی فقراتو کی اوله، نهمه، لسمه، یوولسمه او دولسمه فقری شاملی دی.

اوله Thoracic فقره: د اولی صدری فقری جسم د Cervical فقراتو د جسمونو په شان شکل لری. ددی فقری Sup Costal Facet مکمل او غټ دی. او Inf Costal Facet یی Demi facet دی.

نهمه Thoracic فقره : دغه فقره Inf Costal Facet نه لری. او جسم یی یواځی Sup Costal Demi facet دی.

لسمه Thoracic فقره: ددغی فقری جسم مکمل Facet لری او Transvers costal facet هم لری.

یوولسمه Thoracic فقره: ددغی فقری جسم هم مکمل Facet لری خو دا فقره Transvers costal Facet نه لری.

دولسمه Thoracic فقره: ددغی فقری جسم مکمل Costal Facet لری، Transvers Costal Facet نه لری او د Lumber د ناحیی د فقرو په شان ده.

د قطنی فقراتو ناحیوی اوصاف Lumber Vertebrae Specific Feature

په قطنی ناحیه کی ځینی داسی فقرات وجود لری چی د قطنی ناحیی د نورو فقراتو سره د ساختمان له نظره لږ څه فرق لری چی پدی فقراتو کی اوله او پنځمه Lumber فقرات شامل دی. چی **اوله قطنی فقره** کی Transvers Process د نورو قطنی فقراتو د بارزو په شان نشوء نما ندی کړی او **پنځمه قطنی فقره** کی د فقری د جسم ارتفاع په قدام کی د خلف په نسبت زیاته ده.

د عاجزی (Sacral) ناحی فقرات

په عجزی ناحیه کی یو هډوکی چی له پنځه فقراتو څخه تشکیل شوی وجود لری دغه هډوکی د سکروم په نوم یادیږی.

(c) ketabton.com: The Digital Library

Sacrum

Location: Postero sup of Bony Pelvis

Type: Flat large Bone- Triangular in ship

- *Base=up*
- *Apex=bellow*

Surfaces

- *Anterior*
  - *Concave*
  - *Smooth*
  - *4-Transver lines*
  - *8- Foramen=ant Sacral Foramen*
- *Posterior*
  - *Convex, Rough and Irregular*
  - *Median sacral crest*
  - *Inter mediate crest*
  - *Lateral Sacral Crest*
- *Two Lateral*
  - *Upper part*
    - *Articular (Auricular surface of sacrum)*
    - *Non articular (Sacral Tuberosity)*
  - *Lower part*
    - *Border*

د Sacrum هډوکی

نوموړی هډوکی د پنځه دانو فقراتو د یوځای کیدو په نتیجه کی منځ ته راغلی دی د حوصیلی په خلفی جدار کی موقیعت لری. شکل یی د اوږدو هموارو او د Triangular شکل درلودونکی دی نوموړی هډوکی یوه قاعده یا Base لری چی پورته قرار لری او Apex یا زروه لری چی لاندی دری سطحی یا Surfaces لری.

Anterior surface یی ښویه او Concave ده څلور Transvers lines لری او اته دانی Foramen لری چی د Ant sacral Foramen ورته وایی. Posterior Surface یی ځیک غیری منظم او Convex دی او Crest لری چی یو یی Median sacral crest دی په منځ کی قرار لری او دوه دانی چپ او ښی Sacral Lateral Crest لری . او د Median او Lateral sacral crest په منځ کی یو بل Crest موجود دی چی د Intermediate Sacral Crest په نوم یادیږی.

(c) ketabton.com: The Digital Library

او دوه دانی Lateral Surfaces لری. دغه سطحه یی په دوه برخو ویشل شوی ده چی یو یی Upper part دی چی دوه برخی لری یوه یی Articular ده چی د Auricular Surface of sacrum په نوم یادیږی او بل یی Non Articular ده چی د Sacral Tuberosity په نوم یادیږی. او بله برخه په Lateral Surfaces کی Lower Part دی چی Border ورته وایی.

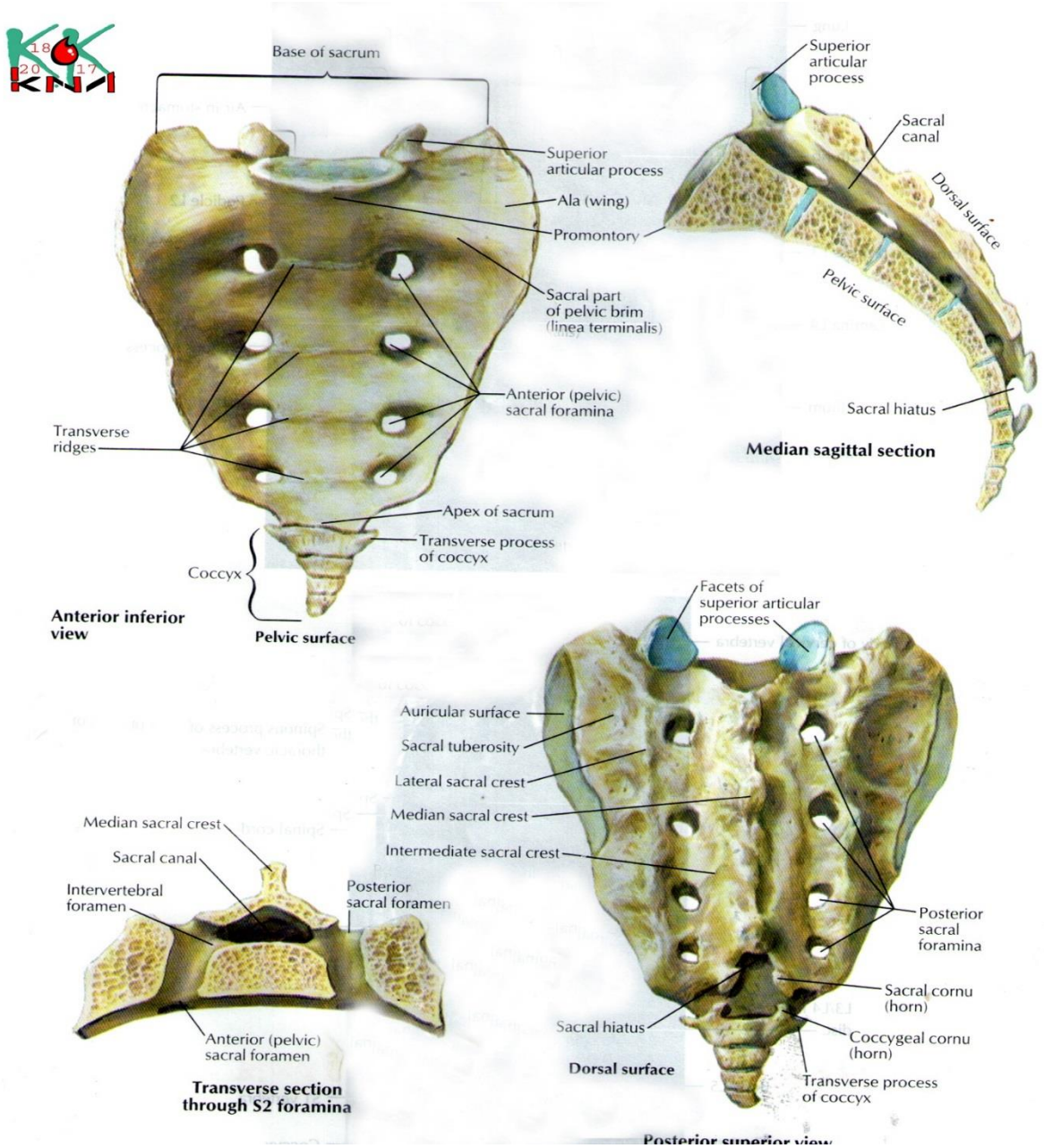

(c) ketabton.com: The Digital Library

د Coccygeus هډوکی

یو مثلثی ډوله هډوکی دی چی د څلورو څخه تر شپږو پوری فقرات لری او د سکروم هډوکی لاندی موقیعت لری نوموړی هډوکی دوه سطحی یا وجهی لری چی قدامی او خلفی یا Ant او Post دی. او همدارنګه دوه کنارونه لری چی ښی او چپ دی یوه قاعده یا Base لری چی پورته قرار لری او یوه زروه یا Apex چی ښکته قرار لری. د قاعدی په دواړه خواو کی یوه یوه بارزه د Coccygeal Process په نوم چی د سکروم هډوکی له مربوطه Sacral horn سره مفصل کیږی.

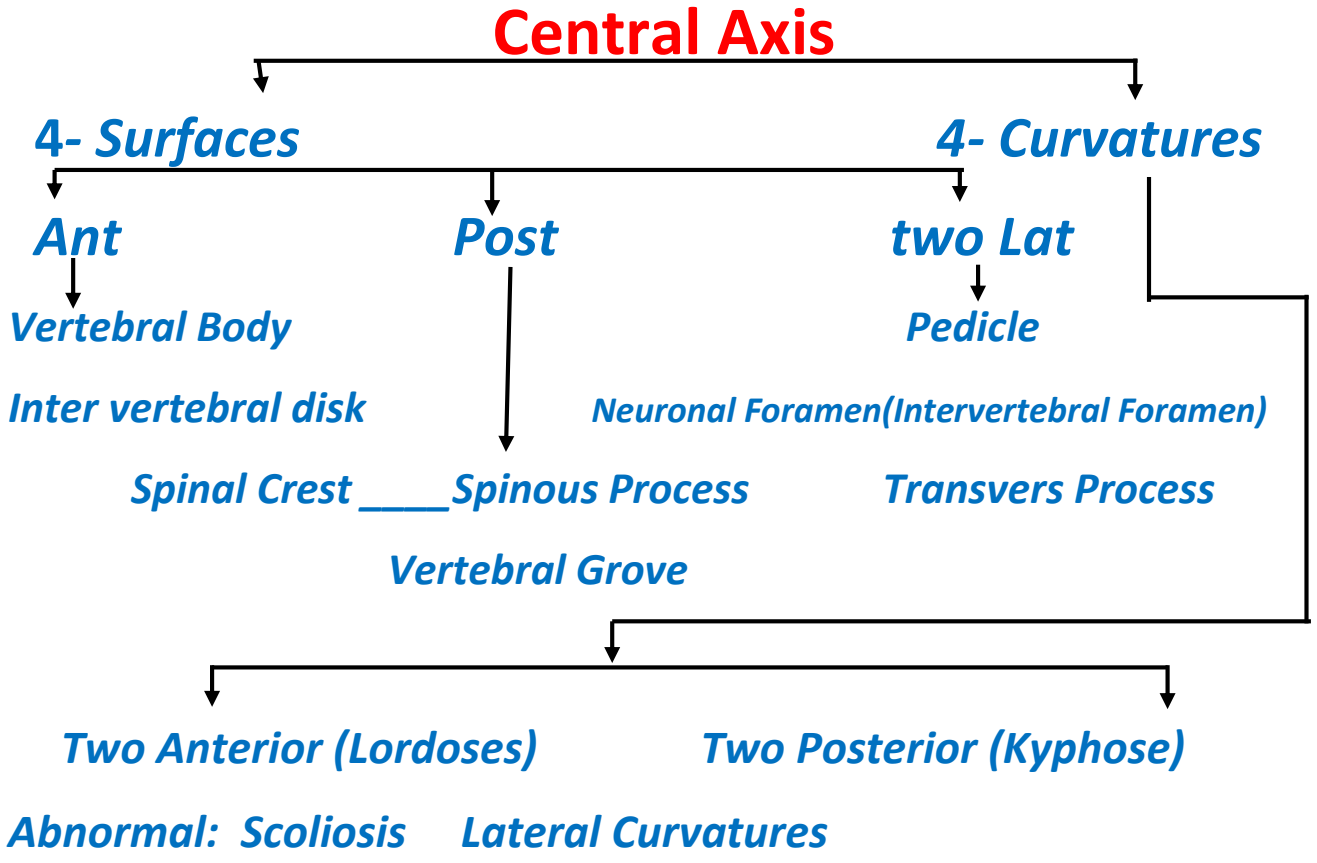

د ستون فقرات بیرونی منظره:

د ستون فقرات بیرونی منظره پدی ډول ده چی په عمومی ډول څلور سطحی لری او څلور انحناګانی لری. د انحناوو له جملی د رقبی ناحیی د انحنا محدبیت په قدام کی د صدری ناحیی د انحنا محدبیت یی په خلف کی د قطنی ناحیی د انحنا له جملی قدامی

وجه یی د فقراتو د جسمونو له یوځای کیدو نه چی منځ کی یی بین الفقری ډسکونه موقیعت لری تشکیل شوی دی. خلفی وجه یی د متوسط خط په سر یو تیغه مانند

(c) ketabton.com: The Digital Library

ساختمان د Vertebral crest پنوم چی د فقراتو د Spinous process له یوځای کیدو څخه منځ ته راځی او ددی تیغی دواړه خواوته یوه طولانی میزابه د Vertebral grove پنوم قرار لری. د ستون فقرات په وحشی وجهو کی دا لاندی ساختمانونه شامل دی. Transvers process, Pedicle, Intervertebral foramen

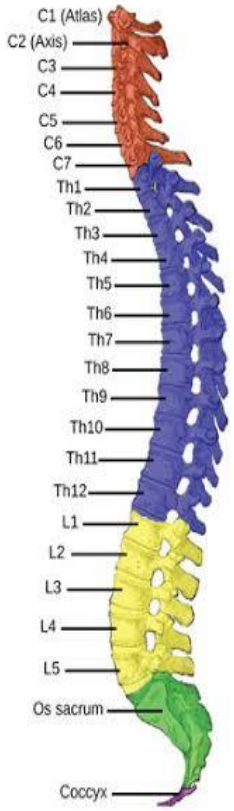

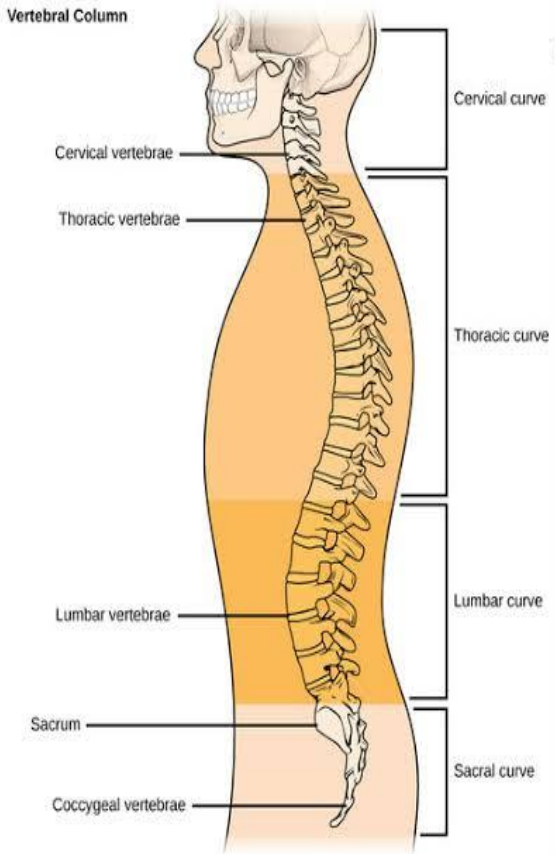

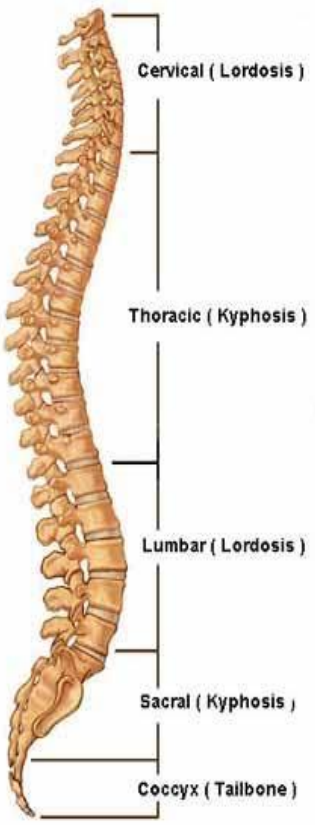

د ستړنوم هډوکی Sternum

د شکل له مخی د هموارو اوږدو هډوکو څخه شمیرل کیږی د توری سره مشابه جوړښت لری. د متوسط خط دپاسه د صدر په قدام کی موقیعت لری دا هډوکی د دری برخو لرونکی دی چی پورتنی برخه یی Manubrium Sterni ده ، منځنی برخه یی Body او ښکتنی برخه یی د Xiphiod process څخه عبارت دی.

(c) ketabton.com: The Digital Library

1: Manubrium Sterni: دا برخه ډیره ضخیمه او ډیره قوی ترینه برخه د سټرنوم د هډوکی ده. د سټرنوم هډوکی دا برخه څلور ضلعی ته ورته شکل لری چی دوه سطحی یا **Surfaces** لری قدامی او خلفی او څلور کنارونه یا **Borders** لری

چی علوی، سفلی او دوه جنبی دی. د **علوی کنار** په متوسطه برخه کی یو ژوروالی د **Suprasternal Notch** یا **Jugular notch** په نوم او ددی ژوروالی دواړه خواته د **Clavicular Notches** په نوم ساختمانونه لیدل کیږی. **سفلی کنار** یی د هډوکی له جسم سره یو زاویه د **Sternal angle** په نوم جوړوی اود **وحشی کنارو** په پورتنیو برخو کی یی د **Costal Notches** په نوم ساختمانونه د مربوطه اولی پښتی له سر سره د مفصل کیدو لپاره او د ښکتنی قسمتو په دواړو خواو کی **Articular demificates** لری چی هر یو یی له مربوطه د دوهمی پښتی له سر سره مفصل کیږی.

2: Body: د سټرنوم هډوکی جسم دوه وجهی قدامی او خلفی، دوه نهایتونه علوی او سفلی او دوه کنارونه ښی او چپ لری د هډوکی کنارونه په پورتنیو برخو کی د دوهمو ضلعو سره د مفصل کیدو لپاره **Demificates** او په سفلی برخو کی د اوومو ضلعو سره د مفصل کیدو په خاطر **Demificates** لری پداسی حال کی چی د کنارو نوموړی برخی یی د دریمو، څلورمو، پنځمو او شپږمو ضلعو سره د مفصل کیدو په خاطر **Costal Notches** لری علوی نهایت یی د **Manubrium Sterni** سره او سفلی نهایت یی د **Xiphiod process** سره اتصال لری.

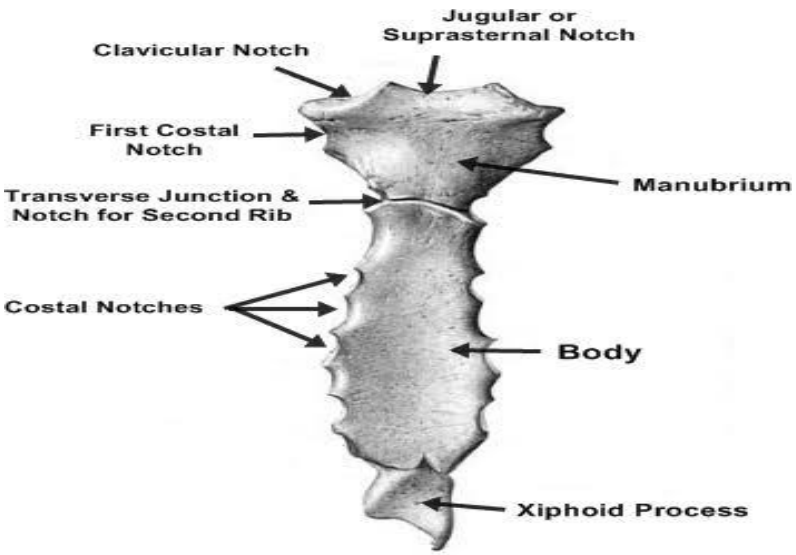

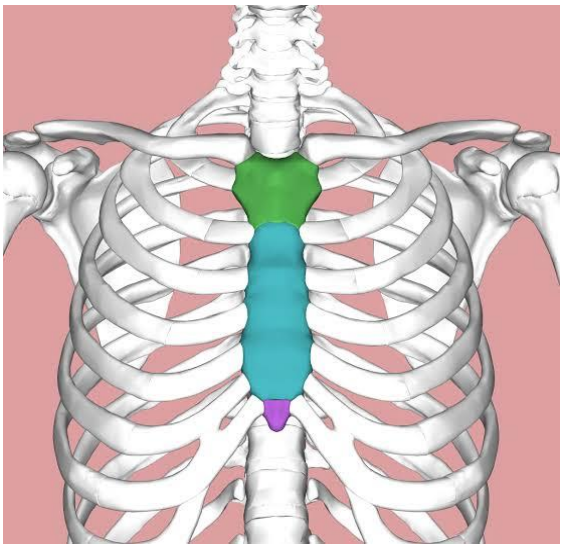

(c) ketabton.com: The Digital Library

Ribs = Costae

پښتی

هموار اوږده هډوکی دی چی د سینی د صندوقچی په جوړیدو کی له صدری فقراتو او ستړنوم هډوکی سره رول لری په عمومی ډول پښتی د دوه برخو لرونکی دی چی یوه یی هډوکینه او بله یی عضروفی برخه ده د پښتیو تعداد په هره خوا کی دولس عدده دی په عمومی ډول پښتی په دری ګروپونو ویشل شوی دی چی په لاندی ډول دی.

1: حقیقی پښتی (True Ribs)

دغه پښتي هره خوا کی د یو څخه تر اووه پښتیو پوری حسابیږی دا پښتی د ستړنوم له هډوکی سره خپلی عضروفی برخی په واسطه مفصل کیږی. دی پښتیو ته Vertebrosternal Ribs هم وایی.

2: کاذبی پښتی (False Ribs)

په دی ګروپ پښتیو کی اتمه، نهمه او لسمه پښتی شاملی دی دا پښتی د خپلو عضروفی برخو په واسطه راسآ د ستړنوم هډوکی سره نه مفصل کیږی. دی پښتیو ته Vertebrochondral Ribs هم وایی.

3: شناوری پښتي (Flooting Ribs)

په دی ګروپ پښتیو کی یولسمه او دولسمه پښتی شاملی دی ددی پښتیو قدامی نهایتونه ازاد دی او د ستړنوم له هډوکی سره نه مفصل کیږی. دی پښتیو ته Vertebral Ribs هم وایی.

د دریمی څخه تر نهمی پتښي پوری Typical Ribs دی. او اولنی دوه او اخیرنی دری دانی پښتی Atypical Ribs دی.

په Atypical Ribs کی اولنی همواره ده او دوه سطحی لری چی Sup Surface او د Inf Surface څخه عبارت ده او دوه کنارونه یا Borders لری چی Outer او Inner دی. او دوهمه پښتی دوه چنده اوږدوالی لری په نسبت د ولی.

(c) ketabton.com: The Digital Library

لسمه پښتی د سر په برخه کی یو **Single Facet** لری. په یوولسمه پښتی کی **Costal Grove** شته خو ښکاره نه دی. او په دولسمه پښتی کی **Costal grove** نشته.

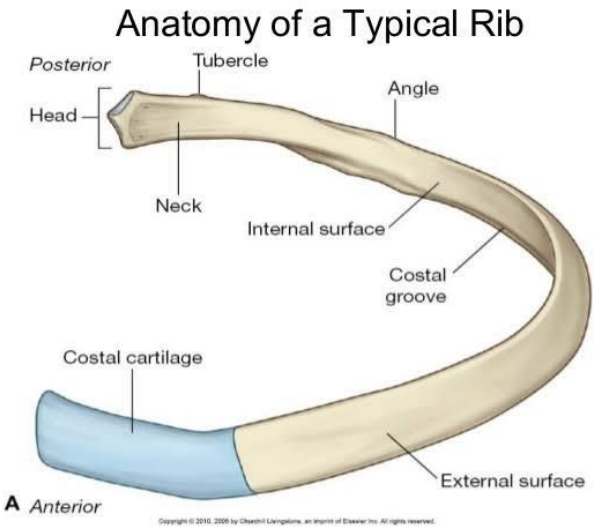

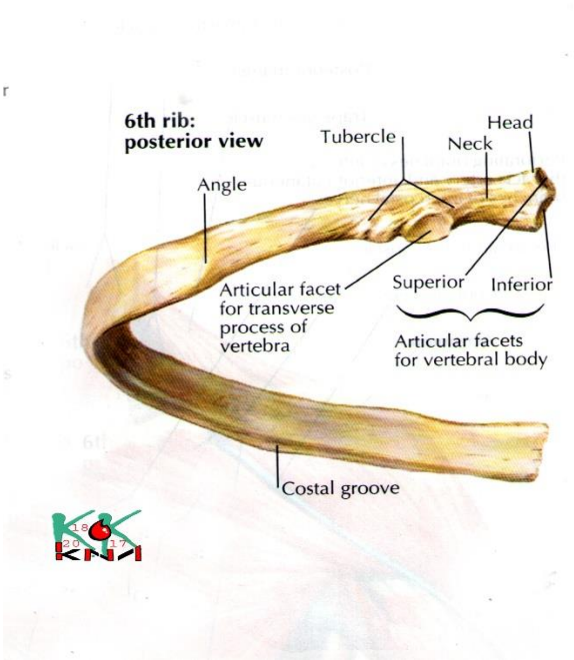

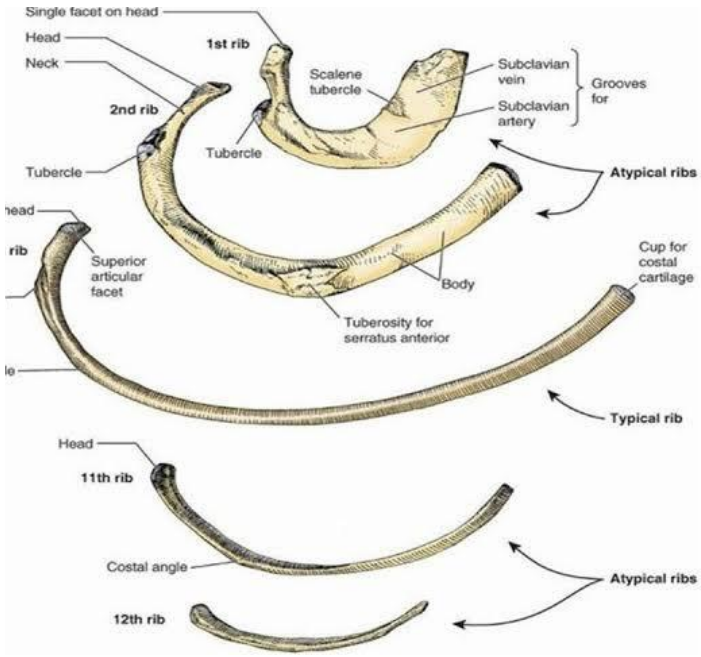

(c) ketabton.com: The Digital Library

General Feature of ribsد پښتیو عمومی اوصاف

هره پښتی یو جسم او دوه نهایته لری:

1: خلفی نهایت: د پښتیو په خلفی نهایت کی لاندی ساختمانونه شامل دی.

a: Head: د هری پښتی د خلفی نهایت د سر برخه د یوی مفصلی سطحی لرونکی ده چی د یوی تیغی په واسطه په دوو برخو ویشل کیږی دغه دواړه وړی مفصلی سطحی په ترتیب سره د ستون فقرات د صدری فقراتو له جملی د پورتنی او ښکتنی صدری فقراتو له Sup/Inf Costal facets سره او د کرست برخه یی د مربوطه Intervertebral disk سره اتصال لری.

b: د غاړی برخه

c: Costal Tubercle: د هری پښتی Costal tubercle د یوی مفصلی سطحی لرونکی دی چی د مربوطه Transvers process له Costal facet سره مفصل کیږی.

2: د پښتیو جسم:

جسم یی دوه سطحی یا Surfaces لری چی د داخلی او خارجی په نوم یادیږی. او دوه کنارونه یا Borders لری چی علوی او سفلی دی. د جسم د داخلی سطحی په ښکتنی قسمت کی یوه میزابه لری چی په نوموړی میزابه کی له پورته نه ښکته خواته په ترتیب سره اول بین الضلعی ورید بیا بین الضلعی شریان او په اخر کی بین الضلعی عصب سیر لری.

3: د پښتیو قدامی نهایت:

د پښتي قدامی نهایت د عضروفی برخی په واسطه د سترنوم له هډوکی سره اتصال لری.

(c) ketabton.com: The Digital Library

Thorax (Thoracic Cavity)

د بدن هغه برخه ده چی د بطن او غاړی ترمنځ واقع ده.

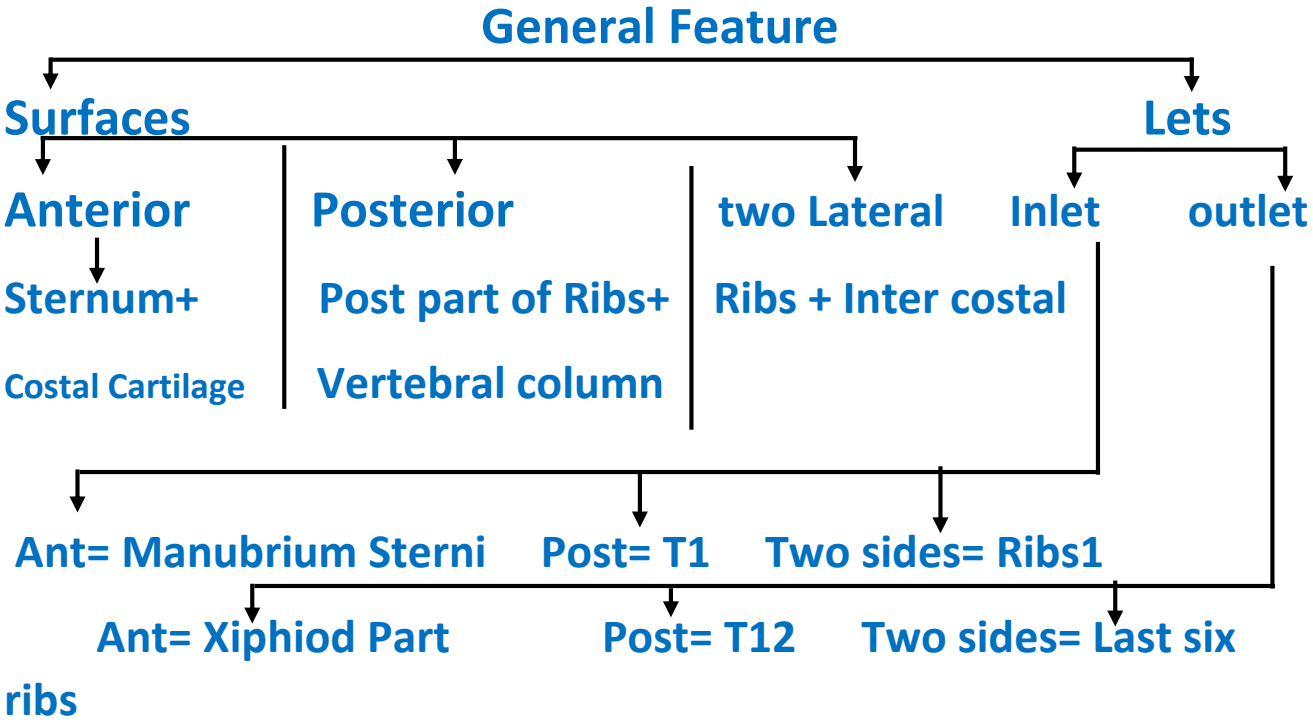

د سینی د صندوقچی عمومی اوصاف

نوموړی صندوقچه دری سطحی لری چی قدامی وجه، خلفی وجه او دوه جنبی وجهی دی او دوه فوهی لری یوه دخولی فوهه Thoracic Inlet او بله یی خروجی فوهه Thoracic Outlet ده.

د سینی د صندوقچی دخولی فوهه چی مستعرض قطر یی 10cm او قدامی خلفی قطر یی په متوسطه برخه کی 6cm دی حدود یی په لاندی ډول دی. په قدام کی د Manubrium Sterni علوی کنار، په خلف کی د اولی صدری فقری د جسم پورتنی مخ او په دواړه خواکی د اولنیو ضلعو په واسطه احاطه کیږی. د سینی د صندوقچی خروجی فوهه د حجاب حاجز په واسطه پوښل شوی مستعرض قطر یی په وسط کی 12cm دی ددی فوهی حدود په لاندی ډول دی. په قدام کی د Xiphiod process ، په خلف کی د دولسمی صدری فقری د جسم سفلی وجه او دواړه خواو کی د شپږو اخری پښتیو په واسطه.

(c) ketabton.com: The Digital Library

د سینی د صندوقچی قدامی وجهی وسطی قسمت یی د سترنوم هډوکی په واسطه او دواړه خواوی یی د اضلاعو د عضروفی برخو په واسطه جوړیږی چی دا وجه په هره خوا کی د پښتیو تر Ant. costal angle پوری امتداد لری.

د سینی د صندوقچی خلفی وجه په متوسطه برخه کی د 12 عدده صدری فقراتو او په دواړه خواو کی د اضلاعو خلفی نهایتونه قرار لری چی دا وجه په هره خوا کی د پښتیو تر Post. Costal angle پوری امتداد لری.

د سینی د صندوقچی وحشی وجه په هره خوا کی د پښتیو د Ant. costal angle او Post. Costal angle ترمنځ ساحه په بر کی نیسی.

(c) ketabton.com: The Digital Library

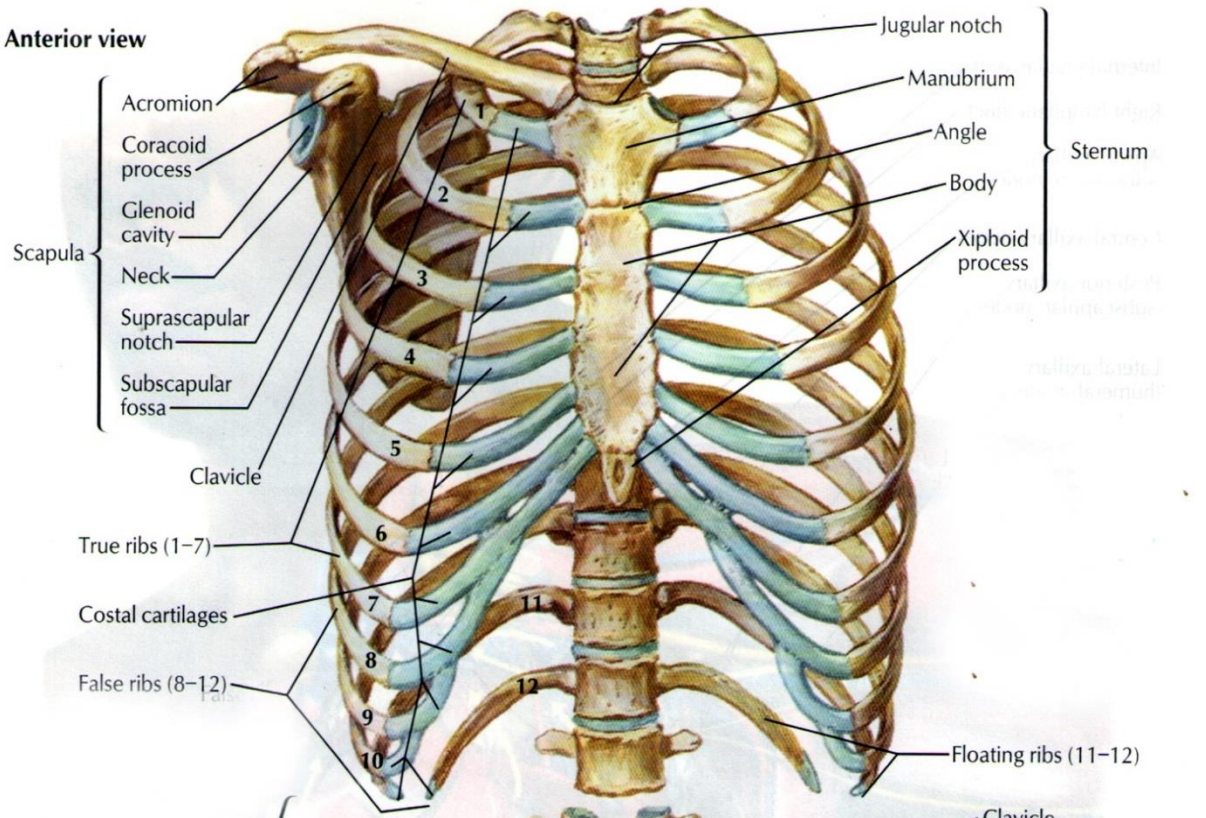

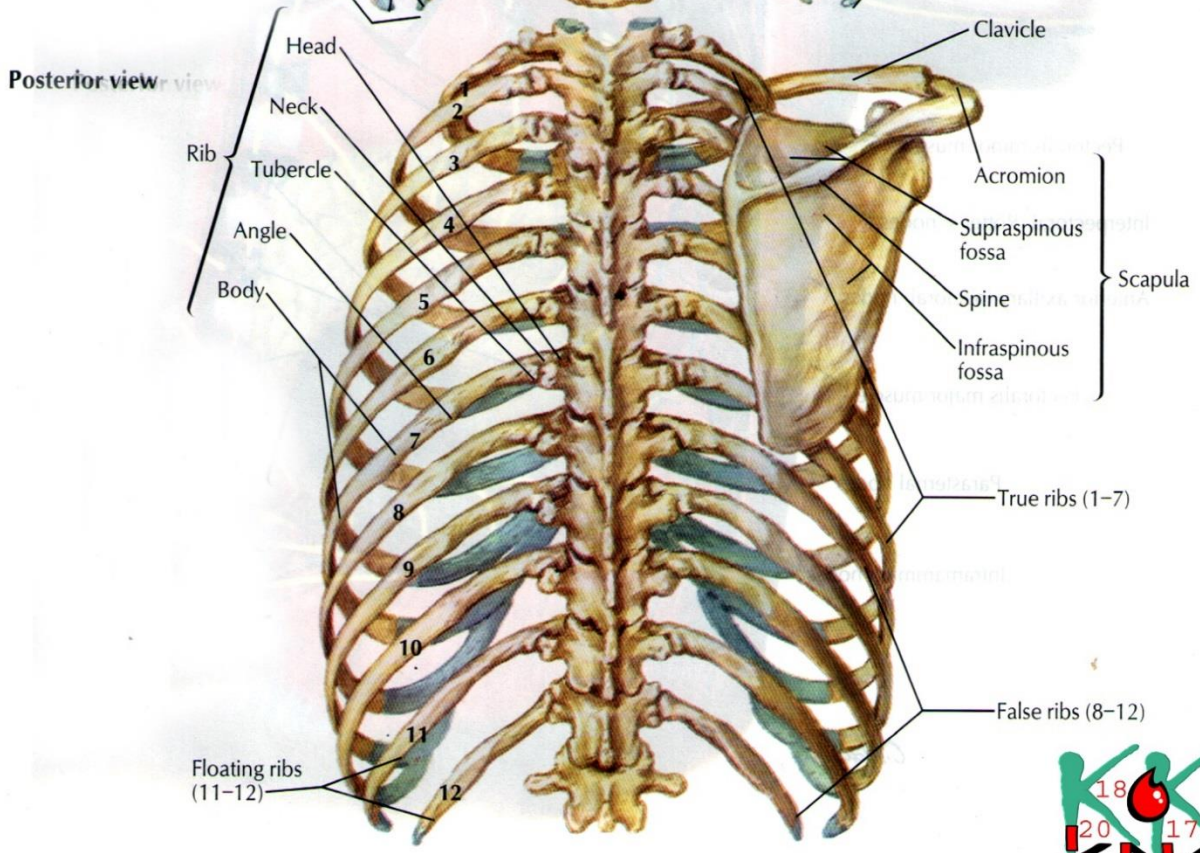

(c) ketabton.com: The Digital Library

Boney Pelvis

حوصیله په قدام او وحشی برخو کی د کوکسی هډوکو او خلف کی د سکروم او کوکسیجیوس هډوکو په واسطه جوړ شوی دی. حوصیله یوه خارجی سطحه او یوه داخلی سطحه او یوه علوی فوهه او یوه سفلی فوهه لری.

د حوصیلی بهرنی سطحه:

د قدام څخه که د حوصیلی خارجی سطحه ولیدل شی د متوسط خط په سر Symphysis pubis دواړو خواوو کی د Pubic د هډوکی جسم او دواړه شاخونه علوی او سفلی او د Obturator Foramen قدامی برخی د لیدلو وړ ده.

که د جنب نه ولیدل شی نو له پورته نه لاندی خواته پکی لاندی ساختمانونه لیدل کیږی.

1: *Gluteal surface for ilium*

2: *Acetabulum*

3: *Ischial Tuberosity*

4: *Post part of obturator foramen*

5: *Ischial ramus*

او که له خلف څخه ولیدل شی نو د سکروم او کوکسیجیوس هډوکو بهرنی برخی په کی لیدل کیږی.

د حوصیلی داخلی سطحه:

د حوصیلی داخلی سطحه د یو دایروی خط له مخی په دوه برخو ویشل کیږی هغه برخه چی له دی خط څخه پورته قرار ولری د Greater pelvis یا False pelvis په نوم او هغه برخه چی ددی خط څخه لاندی قرار ولری د Lesser pelvis یا True pelvis په نوم یادیږی.

(c) ketabton.com: The Digital Library

دغه خط په قدام کی د Symphysis pubis د علوی څنډی په دواړو خواو کی د Pubic crest او Arcuate lines په واسطه او په خلف کی د Sacral promontory او Lateral mases د قدامی څنډو په واسطه جوړیږی.

د حوصیلی دخولی سطحه:

نوموړی فوهه یا سطحه په قدام کی د Pubic symphysis د علوی کنار په دواړو خواو کی د کوکسی د هډوکو د قدامی کنارو په علوی کی د ښی او چپ Iliac crest او په خلف کی د سکروم هډوکی د ښی او چپ Lateral mass د خلفی کنارو په واسطه احاطه کیږی.

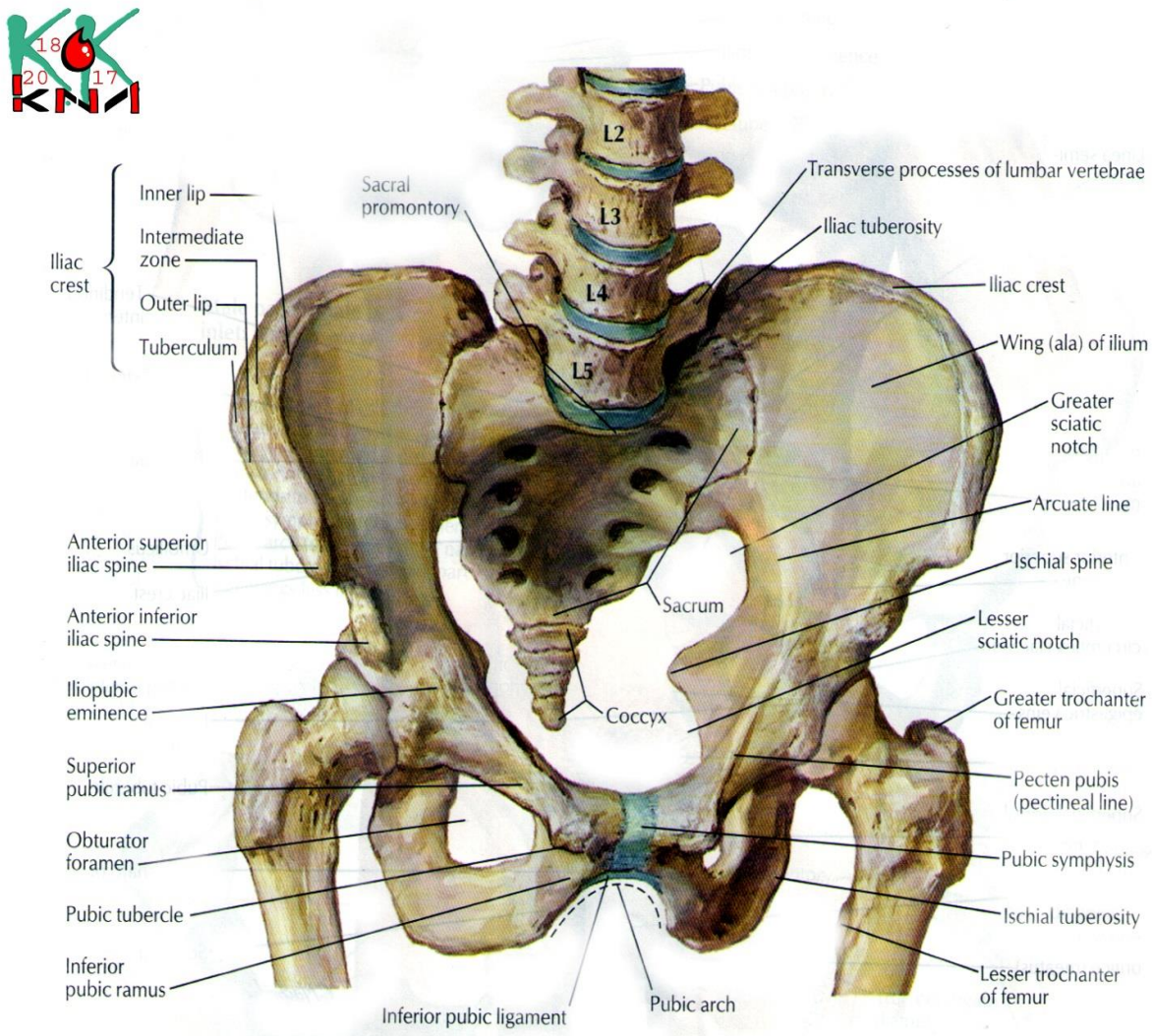

(c) ketabton.com: The Digital Library

Difference Between female and male pelvis

- *Pelvic wall deli cater in female then male.*
- *Concavity of sacrum and Coccygeus is more than that of male.*
- *True pelvis is larger in female.*
- *Obturator foramen is triangular and smaller in female while in male it elliptical.*
- *Inlet is larger in female.*

د نارینه او ښځینه د حوصیلو ترمنځ توپیرونه

- د ښځو د حوصیلی جدارونه نظر نارینه وو ته نازک وی.
- د سکروم او کوکسیجیوس هډوکو قدامی مقعریت په ښځو کی نظر نرانو ته زیات وی.
- کوچنی حوصیله په ښځو کی د نرانو په نسبت پراخه وی.
- Obturator foramen په ښځو کی مثلثی او په نرانو کی بیضوی وی.
- په ښځو کی د حوصیلی علوی فوهه د نرانو په نسبت پراخه وی.

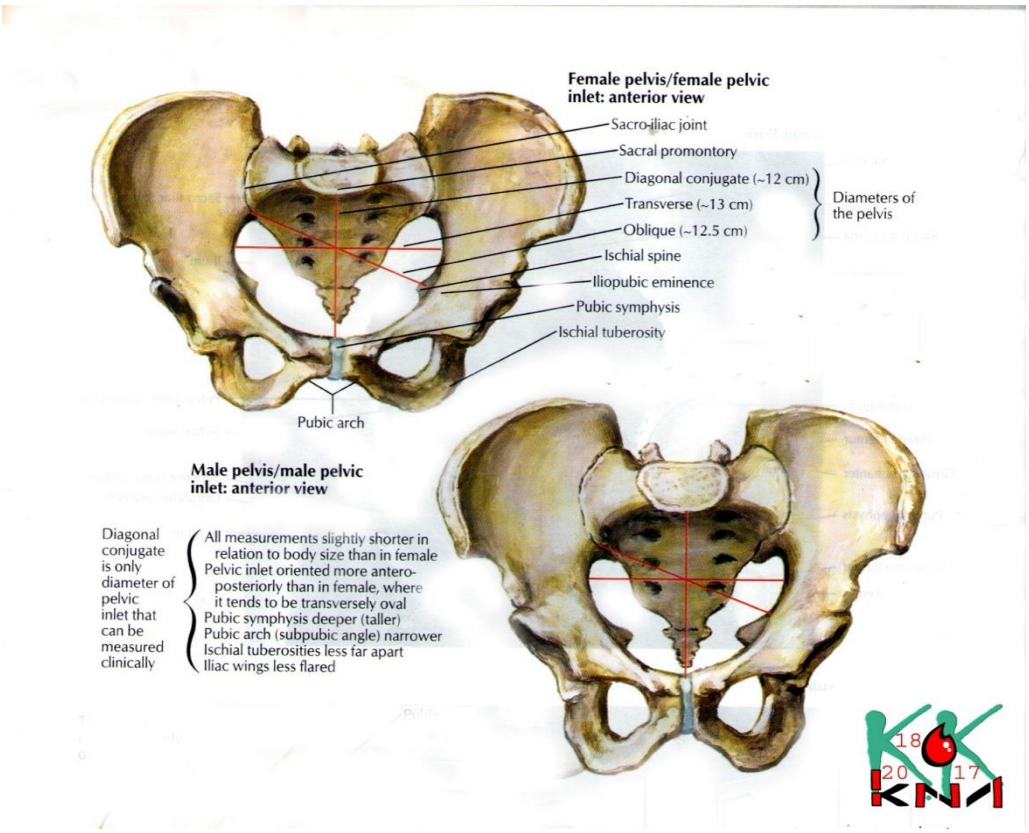

(c) ketabton.com: The Digital Library

5th chapter

Skull

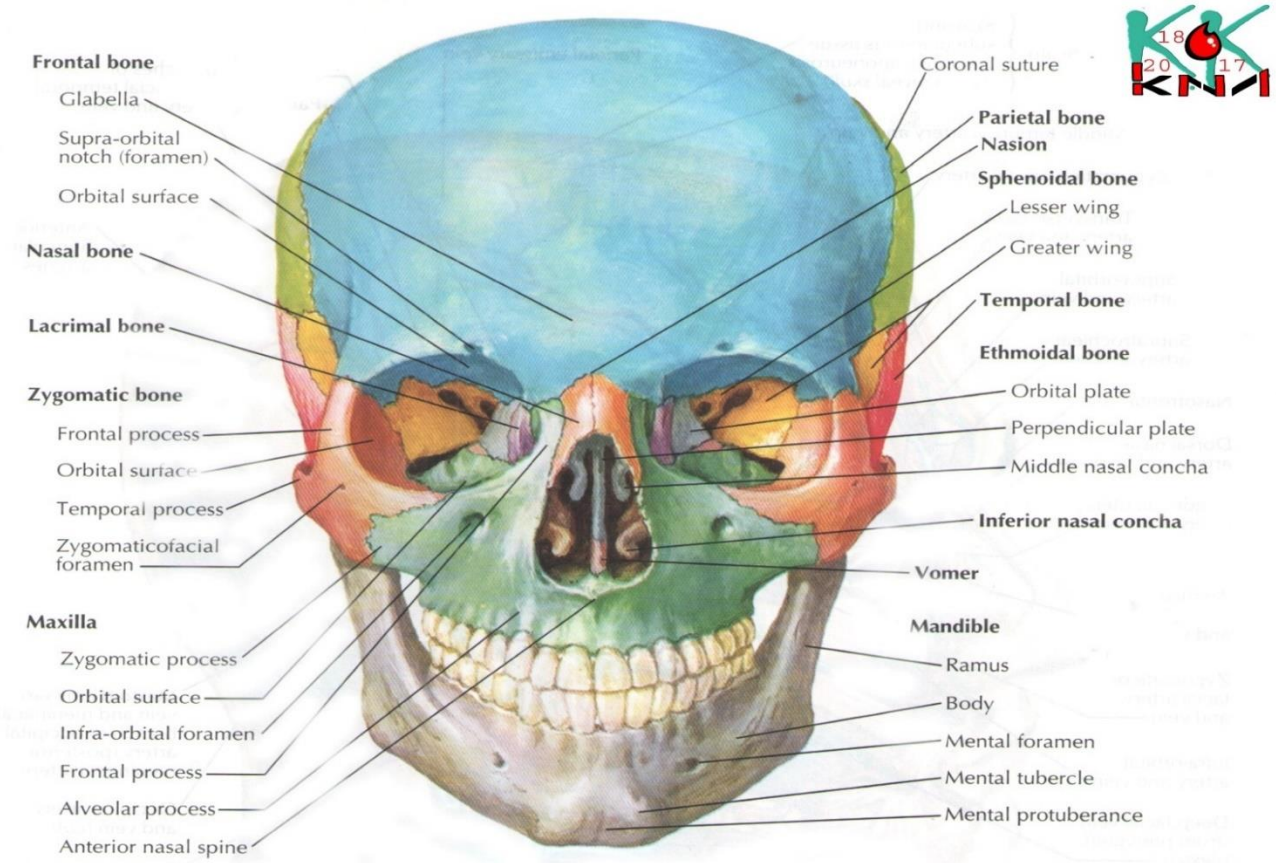

Right orbit: frontal and slightly lateral view

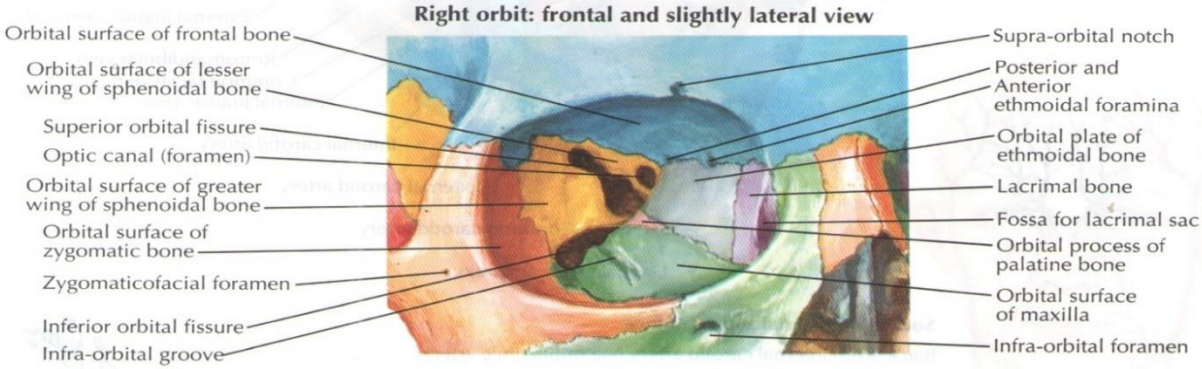

Mr.18
Kefayatullah.naibamani
Mr.18 | BY: KEFAYATULLAH NAIB AMANI 078 4 59 75 49

(c) ketabton.com: The Digital Library

The Skull

The Skeleton of the head is known as skull.

- Skull= Cranium 22
  - Cranial or Calvaria Bones=8
    - Paired Bones
      - Two Parietal Bones
      - Two Temporal Bones
    - Unpaired Bones
      - Frontal
      - Occipital
      - Ethmoid
      - Sphenoid
  - Facial bones= 14

Frontal Bone

Location: Located in front of head

Type: Flat pneumatic bone

- Vertical Surfaces
  - Outer
    - One elevation located at Medline known as Glabella
    - Super ciliary arch (Brow ridge)
  - Inner
- Borders
  - Sup
  - Inf
  - Post

- Inner Surface Vertical
  - Frontal crest
  - Inf to crest foramen known as foramen cecum

- Horizontal surface
  - Outer
    - Nasal part
    - Orbital part
  - Inner
    - Floor of ant cranial fossa

(c) ketabton.com: The Digital Library

Parts
Horizontal Vertical

د سر اسکلیټ

د سر هډوکی جمله 22 دانی دی خو ځینی یی 28 ښایی هغوی ورسره د غوږونو هډوکی هم شماری.

نو داد 22 هډوکی په دوه برخو ویشل کیږی چی اته دانی یی د کوپړی هډوکی او څوارلس دانی یی د مخ هډوکی دی. د کوپړی هډوکی په خپل منځ کی په دوه ګروپونو ویشل شوی دی چی طاق او جفت ورته وایی. طاق هډوکی پکی Frontal, Occipital, Ethmoid او Sphenoid دی. او جفت چی جوړه وی Parietal او Temporal دی چی ددی دواړو شمره دوه دوه عدده ده.

د Frontal هډوکی

د Frontal هډوکي د کوپړی په قدامی قسمت کی اناتومیک موقیعت غوره کړی دی. دغه هډوکی د همواروPneumatic هډوکو له جملی څخه دی. د ساختمان له نظره نوموړی هډوکی دوه برخی چی عمودی او افقی دی لری، دوه وجهی یا سطحی لری خارجی او داخلی او همدرانګه دری کنارونه لری چی علوی، سفلی او خلفی دی.

د هډوکی سطحی:

د هډوکی د عمودی قطعی په خارجی سطحه کی د متوسط خط دپاسه یوساختمان د Glabella په نوم وجود لری. ددی بارزی دواړو خواو ته د Super ciliary arches په نوم ساختمانونه لیدل کیږی چی د وریځو لاندی قرار لری. د هډوکی عمودی قطعی داخلی سطحه چی مقعر شکل لری ددی قطعی په سفلی قسمت کی یو سوری د Foramen cecum په نوم او ددی څخه لږ پورته یو تیغه مانند ساختمان د Frontal crest په نوم یادیږی.

د هډوکی افقی سطحی د متوسطه خط په سر د Ethmoidal notch په نوم ساختمان لری. د Ethmoidal notch په قدام کی د افقی قطعی په خارجی برخه کی

(c) ketabton.com: The Digital Library

Nasal part په نوم ساختمان لیدل کیږی چی د پوزی د چت په جوړولو کی برخه اخلی. د Ethmoidal notch په جوانبو کی د افقی قطعی د خارجی وجهی برخی د Orbital parts په نوم یادیږی چی د مربوطه Orbital cavity د چت په جوړولو کی برخه اخلی.

Borders

- *Superior Border superiorly articulating with parietal bone.*
- *Inferior Border Inferiorly articulating with Sphenoid. Inferior border located Between vertical and horizontal parts.*
- *Posterior Border at middle part have ethmoidal notch in which cribriform plate of ethmoidal bone located . Laterally it is articulating with sphenoid bone for this border is called sphenoid border.*

د Frontal هډوکی کنارونه

علوی کنار: دا کنار دواړو Parietal هډوکو سره مفصل کیږی.

سفلی کنار: دا کنار یی په سفلی کی د Sphenoid هډوکی له Greater wing سره مفصل کیږی دغه کنار یی د افقی او عمودی قطعو اتصالی محل څخه عبارت دی.

خلفی کنار: دغه کنار یی په متوسطه برخه کی د Ethmoidal notch په نوم ساختمان درلودونکی دی. چی په هغی کی د Ethmoid هډوکی Cribriform plate موقیعت لری ددی Notch په دواړو خواو کی د هډوکی نوموړی کنار د Sphenoid هډوکی د مربوطه Lesser wing له قدامی کنار سره مفصل کیږی نو ځکه ورته د Sphenoid Border هم وایی.

(c) ketabton.com: The Digital Library

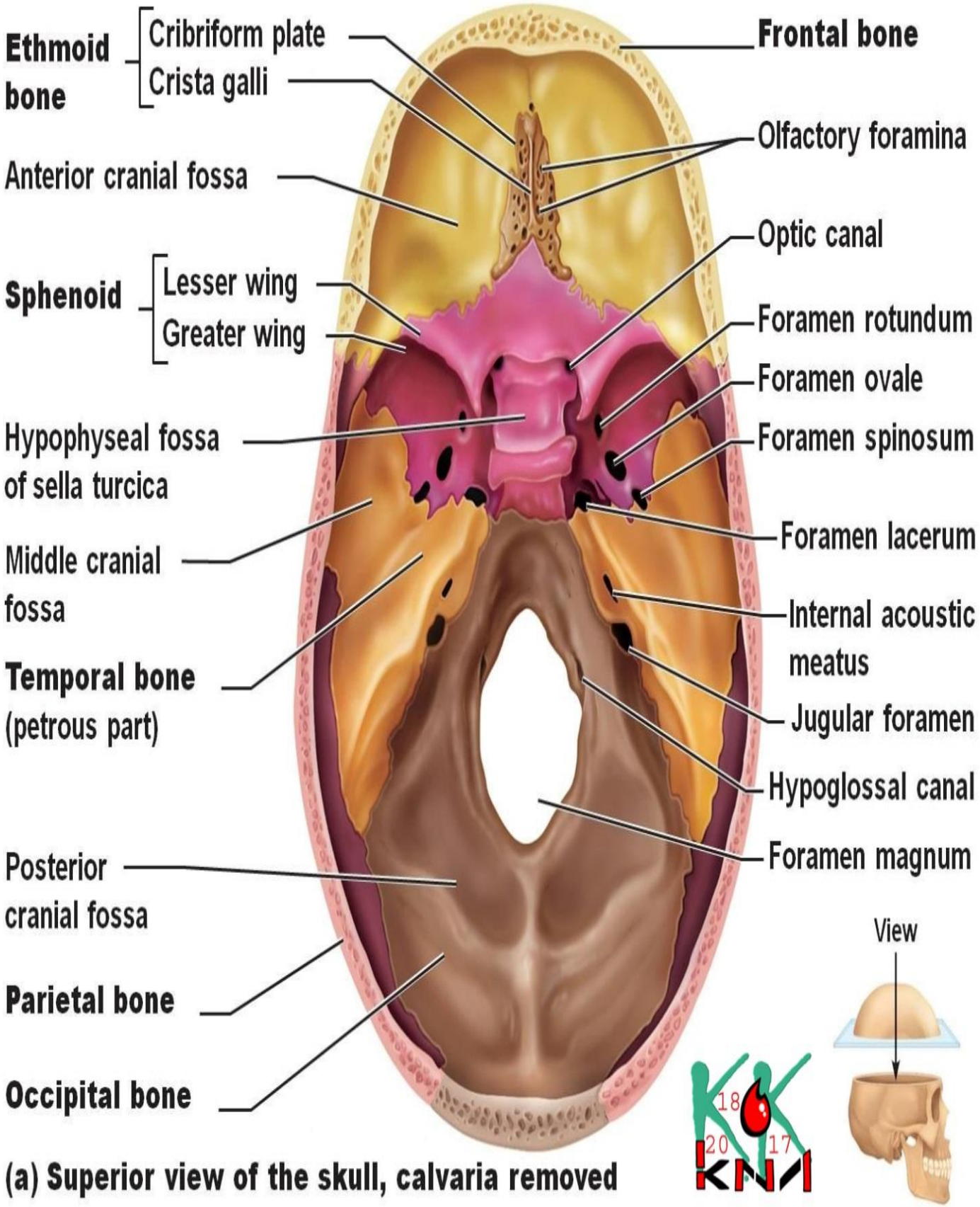

(a) Superior view of the skull, calvaria removed

(c) ketabton.com: The Digital Library

Ethmoid Bone

Ethmo= Sive **oid= Same**

Location: under the horizontal part of Frontal bone and in front of sphenoid Bone.

Type: Irregular pneumatic

Parts of ethmoid bone

- **Cribriform plate**
- **Vertical part**
- **Two labyrinth(lateral masses)**

Cribriform plate

It quadrilateral in Shape as having Many pores so Called cribriform Plate. Having two surfaces Sup and inf. Superior surface divided into right and left parts by crista gali. Inferior surface play in formation of nasal roofs.

Vertical Plate

Vertical part take in formation of nasal septum.

Ethmoidal labyrinth

An ethmoidal labyrinth is an irregular cuboidal bony mass located under lateral borders of cribriform plate between orbital and nasal cavities.

Each has six surfaces: Sup, Inf, Ant, Post, Med and lateral surface.

- ***Medial surface take part in information of lat nasal wall there are shelf like projection termed as concha (Conchae)***
- ***Lateral surface Play in making up of med wall of orbital cavity.***

(c) ketabton.com: The Digital Library

د Ethmoid هډوکی

غیری منظم ترازو ته ورته نیوماتیک هډوکی دی. چی د کوپړی د قاعدی په قدامی قسمت کی د Sphenoid هډوکی په قدام او د Frontal هډوکی د افقی قطعی لاندی موقیعت لری.

د ساختمان له نظره نوموړی هډوکی څلور برخی لری. چی د Cribriform plate, Vertical plate او دوه جنبی کتلو څخه چی د Labyrinth په نوم یادیږی عبارت دی.

د هډوکی Cribriform plate

د هډوکی Cribriform plate څلور ضلعی ته ورته شکل لری او په زیاته اندازه سوری لری چی د Olfactory Nerve الیاف د همدی سوریو له لاری Cranial cavity ته داخلیږی. د هډوکی دا برخه دوه سطحی علوی او سفلی لری. د Cribriform plate علوی سطحه د یوساختمان په واسطه چی Crista gali نومیږی په دوه برخو ښی او چپ ویشل کیږی. Crista gali په حقیقت کی د Vertical plate د علوی نهایت په امتداد د Cribriform plate له علوی سطحی پورته وتلی برخه ده. ددی قطعی سفلی سطحه د ښی او چپ Nasal Cavity د چت په جوړولو کی رول لری.

د هډوکی Vertical plate

د هډوکی Vertical plate د پوزی د حجاب په جوړولو کی رول لری.

د هډوکی Ethmoidal labyrinth

غیری منظمی مکعبی شکله هډوکینه کتلی دی چی هر یو یی د Cribriform plate د مربوطه جنبی کنار لاندی د Orbital cavity او Nasal Cavity ترمنځ موقیعت لری.

هریو یی ددی هډوکینو کتلو شپږ سطحی لری چی د علوی، سفلی، خلفی، قدامی، وحشی او انسی څخه عبارت دی.

(c) ketabton.com: The Digital Library

انسی سطحه یی د پوزی د جوف د وحشی جدار په جوړیدو کی برخه اخلی دغه سطحه غیری منظنم شکل لری او هغه دا چی پدی سطحه کی دوه عدده هډوکینه بارزی د **Superior Nasal Concha** او **Middle Nasal Concha** په نوم وجود لری.

وحشی سطحه یی ډیره نازکه او همواره ده چی د **Orbital cavity** د انسی جدار په جوړیدو کی برخه اخلی.

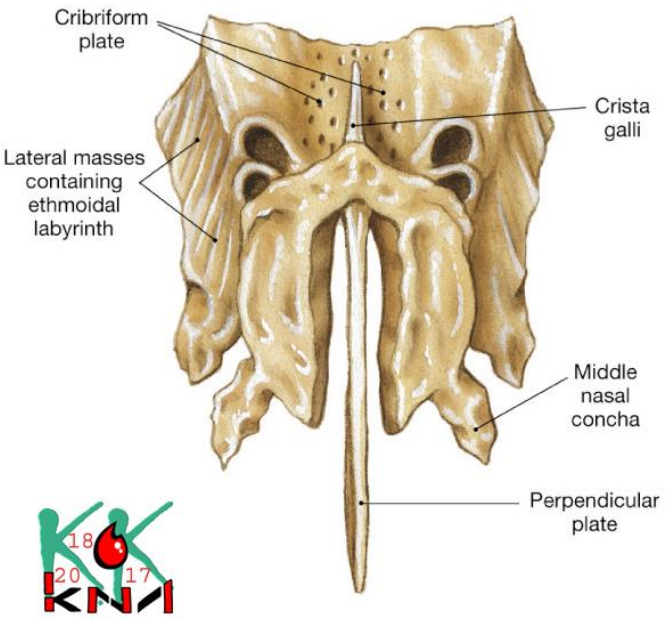

(b) Anterior view

Sphenoid

Location: Behind frontal and ethmoid or in front of occipital and temporal.

Type: Irregular pneumatic bone and it is butterfly in shape.

Structure

Sphenoid has the following parts

- **Body**
- **Greater wings**
- **lesser wings**
- **Pterygoid process**

Body of Sphenoid

The Body of sphenoid is a centrally placed cube bone containing two sinuses and articulating anteriorly with the

(c) ketabton.com: The Digital Library

vomer, ethmoid and palatine bone and posteriorly with occipital and posterolaterally with temporal bones.

It is cuboidal in shape have six surfaces: Sup, inf, ant, post and two lateral surfaces.

Superior surface

- *Sellaturcica*
- *Hypophyseal fossa*
- *Tuberculum Sella*
- *Jugum Sella*
- *Sulcus chiasmatic*
- *Optic canals*
- *Dorsum Sella*
- *Clinoid process*
- *Ant and Post Clinoid process*

Anterior surface

Ant surface articulate with ethmoid.

Posterior surface

Post surface articulate with occipital bone.

Inferior surface

take part in formation of Post part of nasal roof.

د Sphenoid هډوکی

دغه هډوکی د شکل له نظره غیری منظم نیوماتیک هډوکی دی چی شاپرک ته ورته شکل لری. او د کوپړی د قاعدی په متوسط قسمت کی د Frontal او Ethmoidal هډوکو شاته او د Occipital او Temporal هډوکو مخی ته موقیعت لری. د ساختمان له نظره هډوکی یو جسم دوه جوړي وزرونه Greater and lesser wings او دوه بارزی د Pterygoid process په نوم لری. د هډوکی جسم شپږ سطحی لری چی په لاندی ډول دی:

- **علوی سطحه:** د علوی سطحی په وسط کی د Hypophyseal fossa په نوم ساختمان قرار لری چی په نوموړی کنده یا خفره کی نخامیه غده موقیعت لری د نوموړی خفری په قدام کی یوه هډوکینه بارزه د

(c) ketabton.com: The Digital Library

Tuberculum Sella په نوم او له دی بارزی قدامتر Jugum Sella قرار لری. ددی دواړو ساختمانو ترمنځ Sulcus chiasmatic قرار لری چی په هغی کی Chiasma optica موقیعت لری او ددی میزابی دواړو خواو ته یو یو سوری د optic canal په نوم چی د Optic nerve او Ophthalmic artery له هغه څخه تیریږی موقیعت لری. د Hypophyseal fossa په خلف کی یوه بله هډوکینه بارزه ده چی د Dorsum Sella په نوم یادیږی. د هډوکی د جسم د علوی وجهی د قدامی او خلفی برخو په هره خوا کی یوه یوه بارزه د Clinoid process په نوم وجود لری.

- **قدامی سطحه:** ددی سطحی په وسطی قسمت کی یوه هډوکینه تیغه د Sphenoid crest په نوم چی د Ethmoid هډوکی د Vertical plate له خلفی کنار سره مفصل کیږی وجود لری.
- **سفلی سطحه:** د هډوکی د جسم سفلی د پوزی د چت د خلفی قسمت په جوړیدو کی برخه اخلی.
- **خلفی سطحه:** خلفی سطحه یی د Occipital هډوکی له Basilar part سره مفصل کیږی.
- **جنبی سطحي:** د هری جنبي سطحي په علوی برخه کی یوه میزابه د Carotid sulcus په نوم لیدل کیږی.

Greater Wings of Sphenoid

Origination from posteroinferior part of body of sphenoid having two surfaces inner and outer. And two borders.

Inner surface at medial part has three foramens from ant to post respectively known as Foramen rotendum, Foramen oval or Foramen Spinosum.

Outer surface of greater wings divided into three parts.

(c) ketabton.com: The Digital Library

Orbital surface taking part in formation lateral wall of orbital cavity.

Temporal surface taking part in formation of temporal fossa.

Maxillary surface.

Greater Wings of Sphenoid

دغه ساختمانونه د Sphenoid هډوکی د جسم له خلفی سفلی برخی څخه منشاء اخلی. د دوه سطحو درلودونکی دی چی داخل قحفی او خارج قحفی ورته وایی او د دوه کنارونو لرونکی دی. داخل قحفی وجه یی په انسی برخه کی له قدام نه خلف ته د دری سوریو لرونکی ده چی عبارت دی له:

a: Foramen Rotendum: له دی سوری څخه Maxillary nerve تیریږی.

b: Foramen oval: له دی سوری څخه Mandibular nerve تیریږی.

c: Foramen Spinous: له دی سوری څخه Medial meningeal artery تیریږی.

خارج قحفی وجه یی د دوه تیغو یعنی Crest په واسطه په دری برخو ویشل کیږی چی نوموړی سطحی عبارت دی له :

a: Orbital surface: مثلثی شکل لری او د Orbital cavity د وحشی جدار په جوړیدو کی برخه اخلی.

b: Temporal surface: د Temporal fossa په جوړیدو کی رول لری.

c: Maxillary surface: افقی شکل لری.

Borders of Greater wings

Medial Border has three segments.

Ant segment surrounding sup orbital fissure with post border of lesser wing.

(c) ketabton.com: The Digital Library

Middle segment is middle part of greater wing.

Post segment med part of this making ant border of lace rum foramen.

And Lateral part articulating with petrous part of temporal bone.

Lateral Border

Having three part:

Frontal margin articulating with frontal bone.

Parietal margin articulating with parietal bone.

Squamous margin articulating with squamous part of temporal bone.

د Greater wing کنارونه

د کنارو له جملی انسی کنار دری قطعی لری چی د قدامی، وسطی او خلفی قطعو څخه عبارت دی. د انسی کنار قدامی قطعه یی د Lesser wing د خلفی کنار سره Superior orbital fissure احاطه کوی. وسطی قطعه یی د Greater wing له منځ څخه عبارت ده. او خلفی برخه یی چی خلف او وحشی ته متوجه ده. ددی قطعی انسی برخه د Lacerum foramen قدامی څنډه او وحشی برخه یی د Temporal هډوکی له Petrous part سره مفصل کیږی.

وحشی کنار یی دری برخی لری:

a: Frontal margin: د Frontal هډوکی سره مفصل کیږی.

b: Parietal margin: د Parietal هډوکی سره مفصل کیږی.

c: Squamous margin: د Temporal هډوکی له Squamous part سره مفصل کیږی.

(c) ketabton.com: The Digital Library

Lesser wings of Sphenoid

Originating from superoanterior Part of sphenoid bone.

Having two surfaces sup and inf. And two borders ant and post. Superior surface take part in formation of floor of ant

cranial fossa. and inf take part in formation of orbital cavity. Ant border at medial articulating with post border of cribriform plate of ethmoid and laterally with post border of frontal bone.

Post border is free and forming ant margin of superior orbital cavity.

Lesser wings of sphenoid

دا ساختمانونه په هره خوا کی د هډوکی د جسم له قدامی علوی برخی څخه منشاء اخلی. چی هر یو یی ددی ساختمانو دوه سطحی علوی او سفلی دی. او دوه کنارونه یا سرحده لری چی قدامی او خلفی دی. علوی سطحه یی د Anterior cranial fossa د سطحی جوړولو کی او سفلی سطحه یی د Orbital cavity د چت په

جوړولو کی برخه اخلی. د کنارو له جملی څخه یی قدامی کنار په انسی کی د Ethmoid هډوکی د Cribriform plate له خلفی کنار سره او په وحشی کی د Frontal هډوکی له خلفی کنار سره مفصل کیږی. خلفی کنار یی ازاد دی چه د Superior orbital fissure قدامی حدود جوړوی.

Pterygoid Processes

Extending from the junction of the body and the wings are the pterygoid process. Each Process consist of a narrow medial

Plate and border lateral plate separated by pterygoid fossa.

(c) ketabton.com: The Digital Library

Each medial plate ends with a hook like projection called Hamulus.

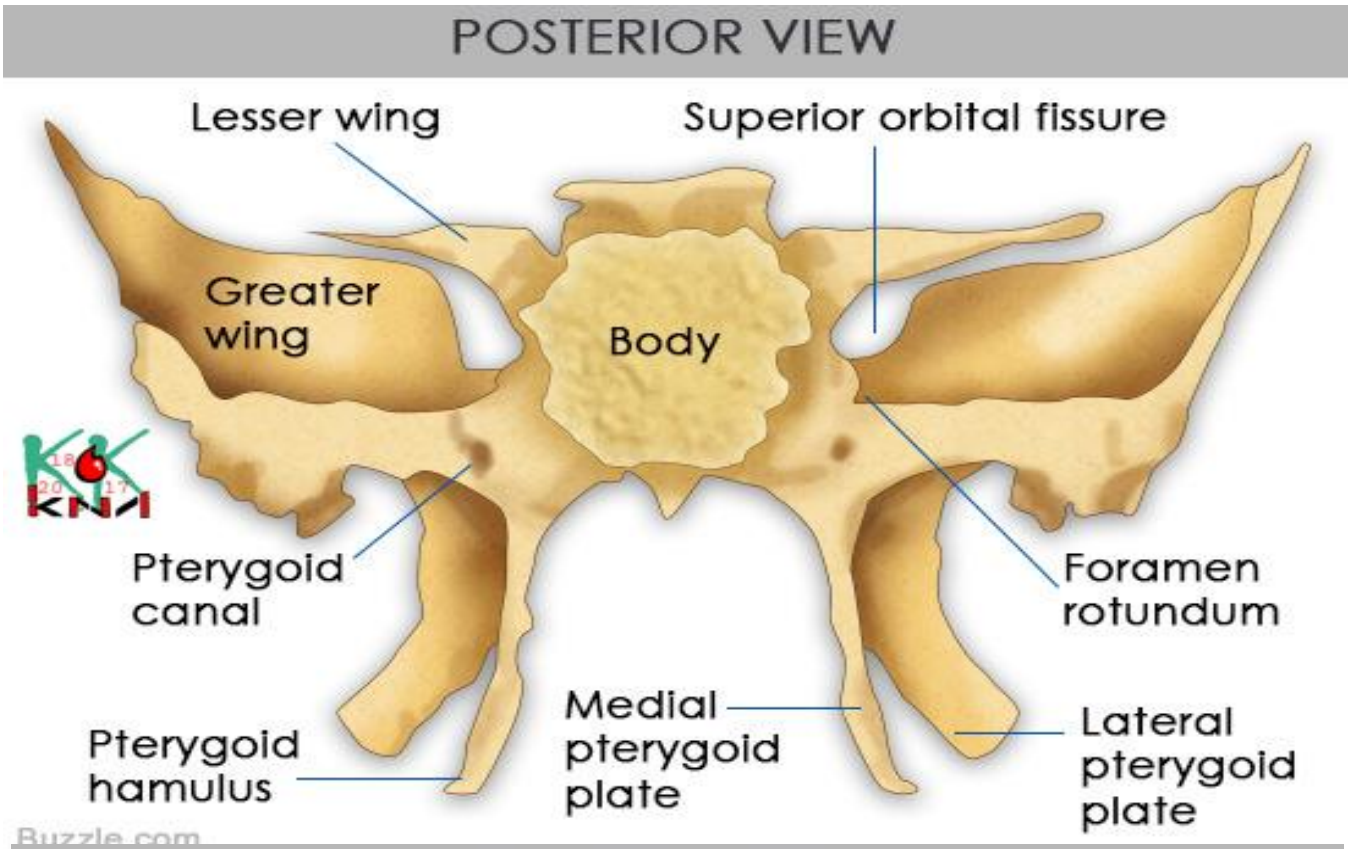

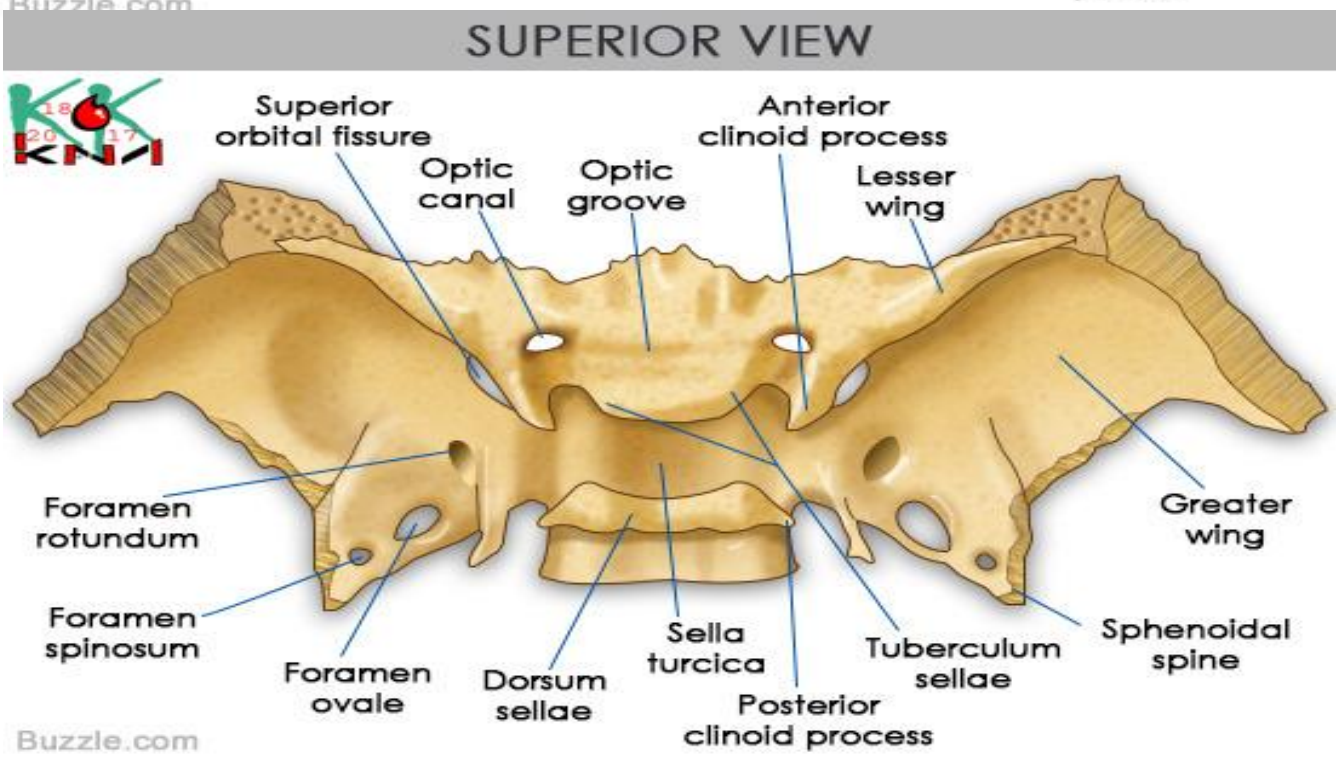

(c) ketabton.com: The Digital Library

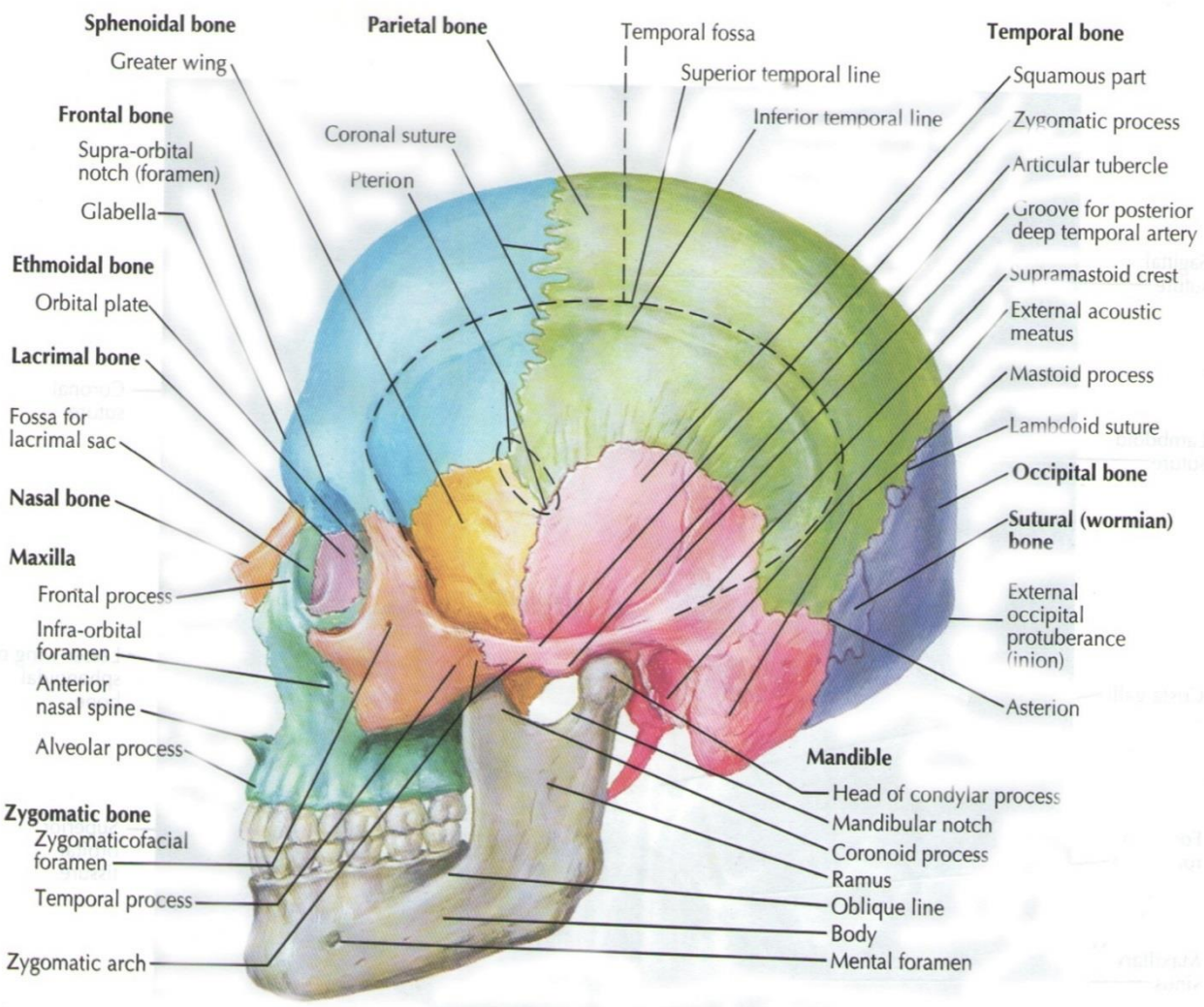

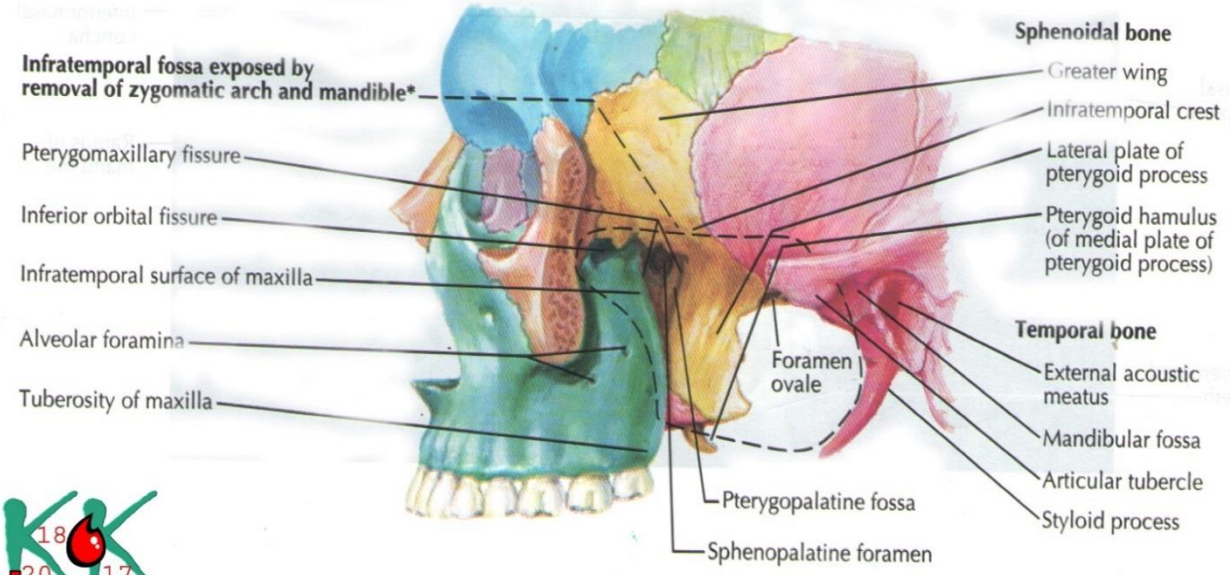

(c) ketabton.com: The Digital Library

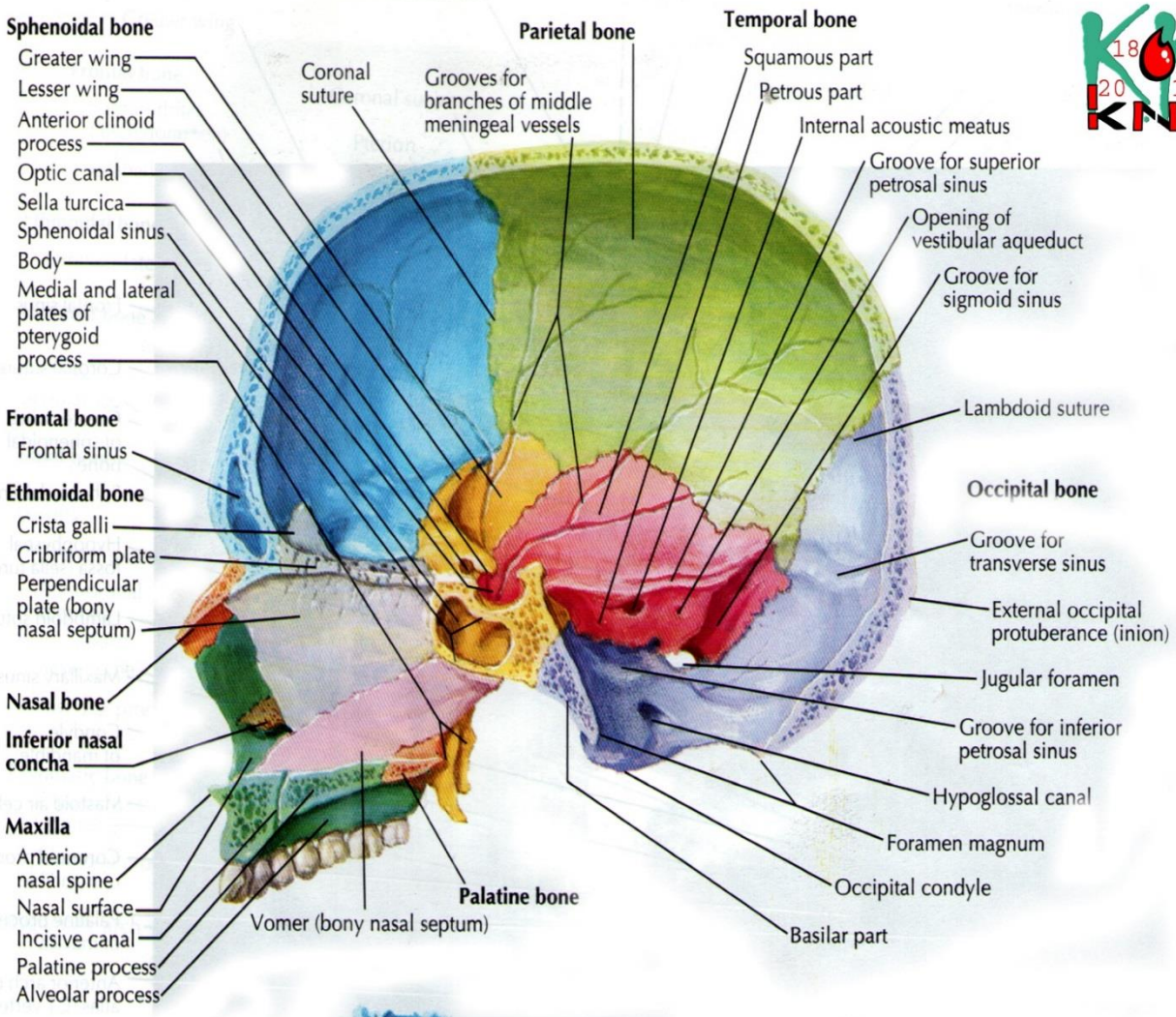

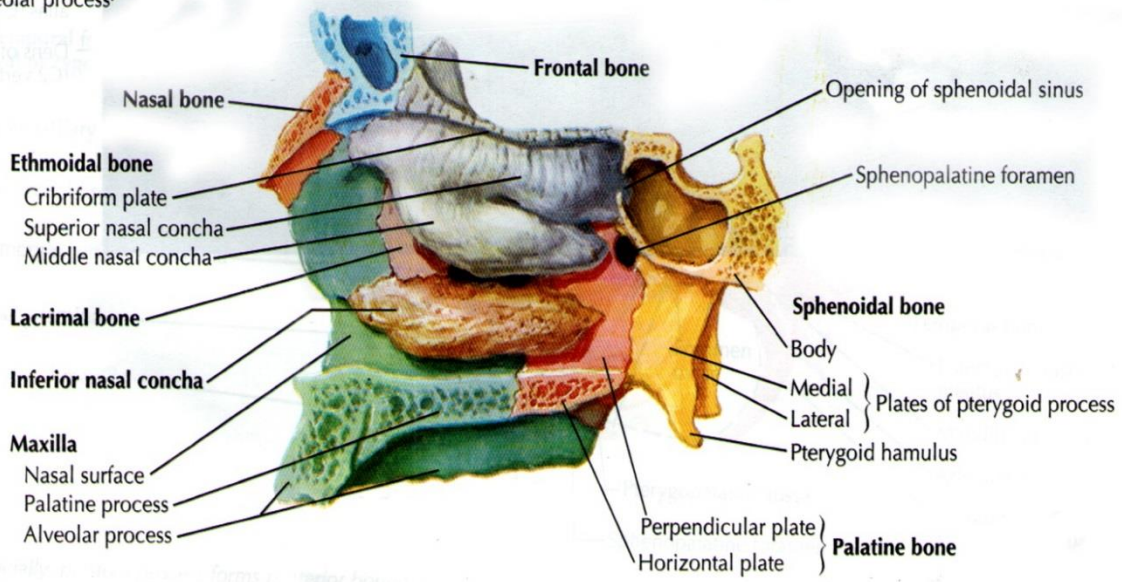

View of lateral nasal wall with nasal septum removed

(c) ketabton.com: The Digital Library

Occipital

Occipital derived occipitus means back.

Location: Back of Skull.

Type: Flat irregular bone.

Taking part in formation of cranial vault and base.

Structure: The occipital bone is divided into four part by a foramen known as Foramen magnum.

- *Basilar part in front of foramen.*
- *Squamous part behind of foramen.*
- *Lateral part on each side of foramen.*

Having two surfaces: Outer and inner surface.

Outer surface:

- *Pharyngeal tubercle.*
- *Occipital condyles.*
- *External occipital protuberance.*
- *Sup nuchal line.*
- *Inf nuchal line.*
- *External occipital crest.*

Inner surface:

- *Clivus sulcus.*
- *Jugular tubercle.*
- *Internal occipital protuberance.*
- *Internal occipital crest.*

(c) ketabton.com: The Digital Library

Having four Borders:

Two superior border known as lambdoid borders.

Two inferior border known as temporal borders.

Having four Angles:

Superior angle at site of junction of Posterosuperior border of parietal bones and occipital.

Inferior angle at site of junction of occipital and sphenoid.

Lateral angles junction of temporal, parietal and occipital bones.

د Occipital هډوکی

دا هډوکی د Occipitus د کلیمی څخه اخستل شوی چی د شا په معنا دی.

دا هډوکی د همواروغیری منظمو هډوکو له جملی څخه دی چی د کوپړی د قاعدی او قبی د خلفی برخو په جوړولو کی برخه اخلی. او موقیعت یی په Skull کی شاته واقع دی. د هډوکی ساختمان د یو سوری په واسطه چی Foramen magnum نومیږی په څلورو برخو ویشل شوی دی. د هډوکی هغه برخه چی د Foramen magnum په قدامی کی ده د Basilar part په نوم او کومه برخه یی چی په خلف کی ده دSquamous part په نوم او هغه برخي د هډوکی چی د Foramen magnum دواړو خواو ته قرار لری د Lateral parts په نوم یادیږی. نوموړی هډوکی دوه سطحی لری خارجی سطحه او داخلی سطحه.

د هډوکی خارجی سطحه:

نوموړی سطحه د Basilar part په 1/3 خلفی برخه کی د Pharyngeal tubercle په نوم ساختمان او د Foramen magnum په دواړو خواو کی د Occipital condyles په نوم ساختمانونه لیدل کیږی، د هډوکی د Squamous part په خارجی سطحه کی یوه بارزه د Medline په استقامت قرار لری چی د

(c) ketabton.com: The Digital Library

External occipital protuberance په نوم یادیږی، ددی بارزی دواړو خواو ته د Superior nuchal lines په نوم ساختمانونه او لدی څخه لاندی

Inferior nuchal lines لیدل کیږی، له External occipital protuberance څخه لاندی تر Foramen magnum پوری یوه هډوکینه تیغه د External occipital crestپه نوم د لیدلو وړه ده.

دهډوکی داخلی سطحه:

د Basilar part په داخلی سطحه کی یوه پراخه میزابه د Clivus په نوم لیدل کیږی، د داخلو سطحو په قدامی برخه کی Jugular tubercle لیدل کیږی، د Squamous prat داخلی سطحه چی مقعر شکل لری ددی برخی د داخلی سطحی په وسط کی Internal occipital protuberance قرار لری، یوتیغه د Internal occipital crest په نوم عم قرار لری.

د هډوکی کنارونه:

د Occipital هډوکی څلور کناره لری چی عبارت دی له دوه علوی کنارو Lambdoid borders (λ) او دوه سفلی کنارو Temporal borders څخه.

د هډوکی زاویی یا Angles:

د Occipital هډوکی څلور زاوی لری چی عبارت دی له:

- Superior angle: د دواړو Parietal هډوکو خلفی علوی کنارو او Occipital هډوکی اتصالی محل له دی زاوی سره توافق کوی.
- Inferior angle: په سفلی کی د Occipital هډوکی د Basilar part او Sphenoid هډوکی اتصالی محل له دی زاوی سره توافق کوی.
- Lateral angle جنبی زاوی: په دواړو خواو کی د Parietal, temporal او Occipital هډوکو له اتصالی محل سره توافق کوی.

(c) ketabton.com: The Digital Library

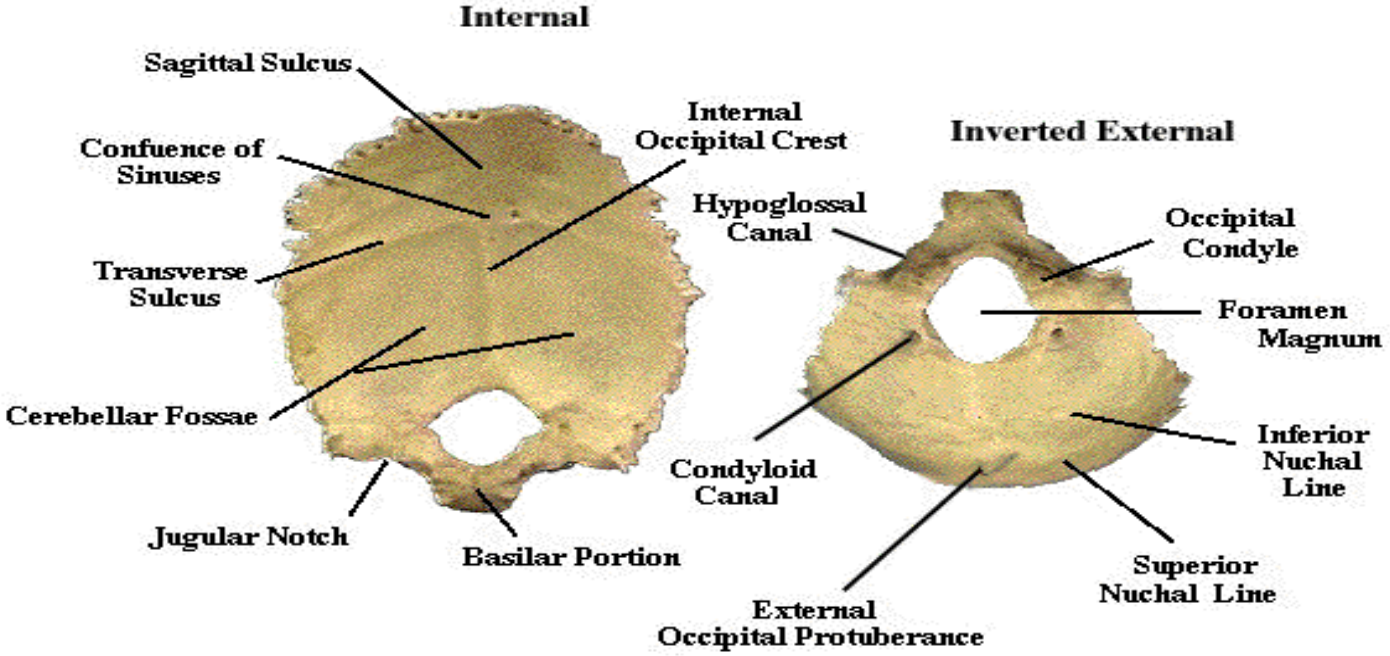

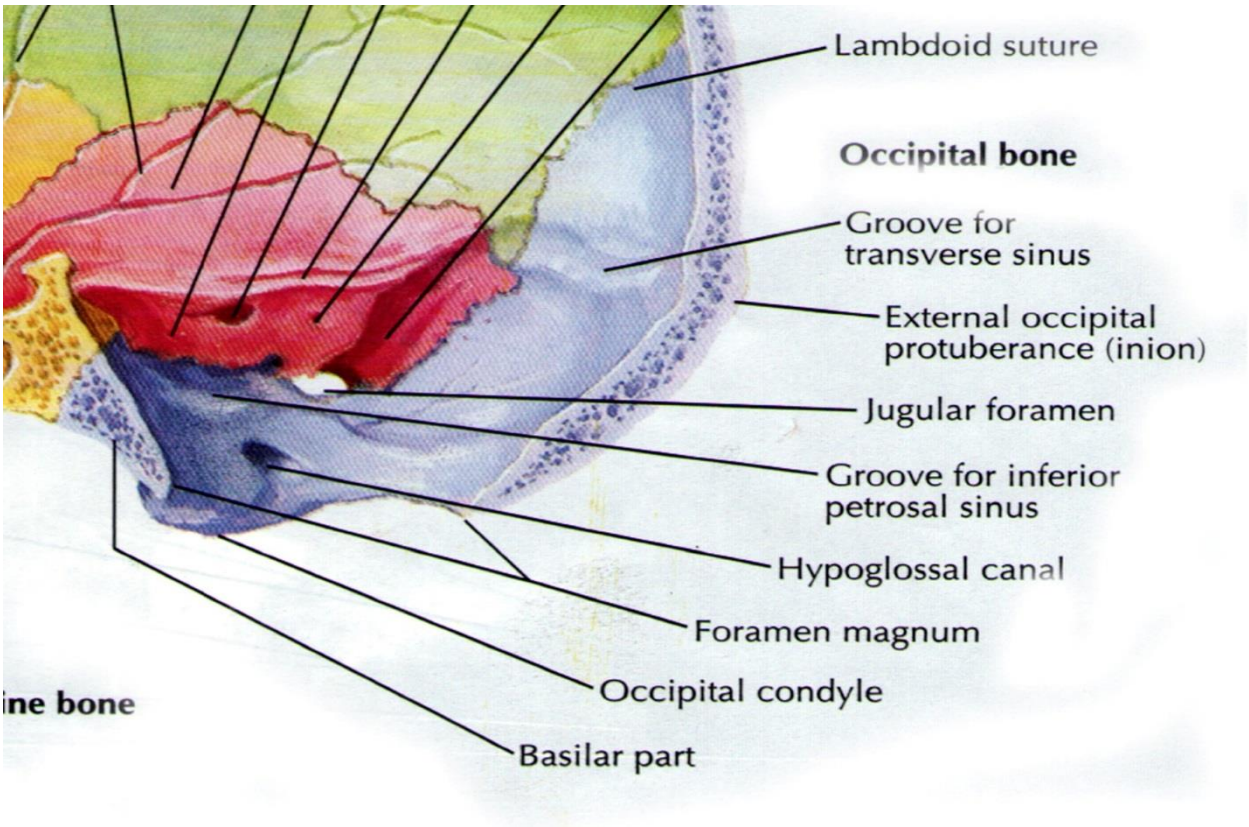

(c) ketabton.com: The Digital Library

Temporal bones

It is an irregular bone located behind sphenoid, in front of occipital and under parietal bones.

Parts of temporal bone:

- *Squamous part.*
- *Mastoid part.*
- *Petrous part.*
- *Tympanic part.*

The squamous part:

Making up anterosuperoir of temporal bone. And divided into two parts: vertical part and horizontal part. Separated from each one by zygomatic process.

Having two surfaces: Outer and inner.

Outer surface has following structures:

- *Zygomatic process.*
- *Middle temporal sulcus.*
- *Mandibular fossa-*
- *Articular tubercle.*

Inner surface has several sulci.

The borders of squamous part it almost semicircular in shape.

The Mastoid part:

Located posteroinferior of temporal bone. Having two surfaces outer and inner. And a semicircular border.

Outer surface of mastoid part:

(c) ketabton.com: The Digital Library

Following structure are seen:

- *External acoustic meatus.*
- *Mastoid process.*

Inner surface of mastoid part: is a smooth surface.

- *Mastoid foramen.*
- *Sigmoid sulcus.*

The petrous part:

Located inferomedial to squamous part and superomedial to mastoid part, between occipital and sphenoid bones.

Petrous part+Tympanic part= Pyramidal part

Pyramidal part: Having three surfaces, Three borders, apex and base.

Surfaces of petrous part:

- *Anterior surface forming post border of middle cranial fossa.*

Petro squamous fissure located between inner surface of squamous part and ant surface of petrous part.

- *Posterior surface Forming anterior border of posterior cranial fossa. Close to middle part of this surface there is internal acoustic meatus. Petro occipital fissure.*
- *Inferior surface forming a part of outer surface of cranial base.*

Borders of petrous part of temporal bone:

Having three borders: Superior, Anterior and Posterior.

(c) ketabton.com: The Digital Library

- *Superior border: separating ant surface from posterior surface. There is longitudinal sulcus where Superior petrosal sinus located.*
- *Anterior Border: Lateral part of this border articulating with squamous part of temporal bone and medial part is*

Articulating with greater wing of sphenoid bone.

- *Posterior border: there is a notch known as jugular notch forming jugular foramen with jugular notch of occipital bone.*

د Temporal هډوکی:

د غیری منظمو هډوکو له جملی څخه دی چی د Sphenoid هډوکی په خلف د Occipital هډوکی په قدام او د Parietal هډوکی لاندی موقیعت لری.

د ساختمان له نظره دا هډوکی په څلور برخو ویشل شوی دی:

Petrous part :3 Mastoid part :2 Squamous part :1

Tympanic part :4

The Squamous part

د هډوکی دغی برخی قدامی علوی برخه نیولی ده. چی له دوه برخو عمودی او افقی څخه جوړ شوی ده. دغه دواړه برخی د Zygomatic process په واسطه یو له بل څخه جدا شوی دی. دوه دانی سطحی لری خارجی او داخلی سطحه.

خارجی سطحه:

په دی سطحه کی لاندی ساختمانونه لیدل کیږی:

- Zygomatic process
- له Zygomatic process څخه پورته Middle temporal sulcus لیدل کیږی.

(c) ketabton.com: The Digital Library

- Mandibular fossa له Zygomatic process څخه لاندی موقیعت لری.
- Articular tubercle د Mandibular fossa په قدام کی موقیعت لری.

داخلی سطحه:

د Squamous part داخلی سطحه کی متعددی میزابی قرار لری.

د Squamous part کنار نیمه دایروی شکل لری. په قدام کی د Sphenoid هډوکی سره مفصل کیږی چی په همدی وجه ورته Sphenoid margin هم ویل کیږی، او

خلفی برخه یی د Parietal هډوکی سره مفصل کیږی چی په همدی علت ورته Parietal margin وایی.

The Mastoid Part

Mastoid part د هډوکی په خلفی سفلی برخه کی موقیعت لری. دوه سطحی خارجی او داخلی او یو نیم دایروی کنار لری. ددی برخی په خارجی سطحه کی مهم ساختمانونه External acoustic meatus په نوم او د هډوکی ددی برخی په سفلی امتداد یافته برخه د Mastoid process په نوم یادیږی.

د داخلی سطحی په وسطی برخه کی یی د Mastoid foramen داخلی فوهه او همدارنگه پدی سطحه کی د Sigmoid sulcus پورتنی برخی لیدل کیږی.

The Petrous Part

د هډوکی دا برخه د Squamous part په سفلی انسی او د Mastoid part په علوی انسی کی موقیعت لری چی د یوی فانی په ډول د Sphenoid او Occipital هډوکو په منځ کی ننوتی ده. د Petrous part سره یوځای Tympanic part ددی برخی د جز په ډول مطالعه کیږی. د هډوکی نوموړی برخه د هرم په شان شکل لری نو په همدی وجه دی برخی ته Pyramidal part وایی. د هډوکی دا برخه دری سطحی، دری کنارونه او یوه قاعده او یوه زروه لری.

(c) ketabton.com: The Digital Library

د Petrous برخی کنارونه:

- **علوی کنار:** دا کنار قدامی سطحه له خلفی سطحی څخه جدا کوی، یوه طولانی میزابه په دی کنار کی وجود لری چی Superior petrosal sinus پکی موقیعت لری.
- **قدامی کنار:** ددی کنارو وحشی برخه د Temporal هډوکی له Squamous part سره او انسی برخه یی د Sphenoidal هډوکی د Greater wing له خلفی برخی سره مفصل کیږی.
- **خلفی کنار:** په دی کنار کی د Jugular notch په نوم ساختمان لیدل کیږی د یادونی وړ ده چی ددی کنار Jugular notch د Occipital هډوکی له Jugular notch سره د یوځای کیدو په نتیجه کی Jugular foramen جوړوی.

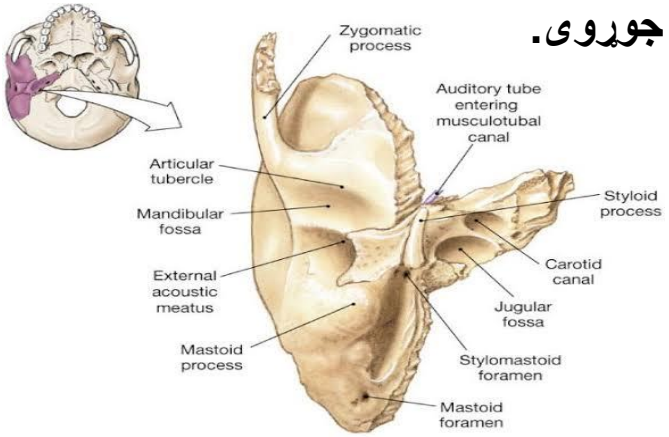

(c) Right temporal bone, inferior view

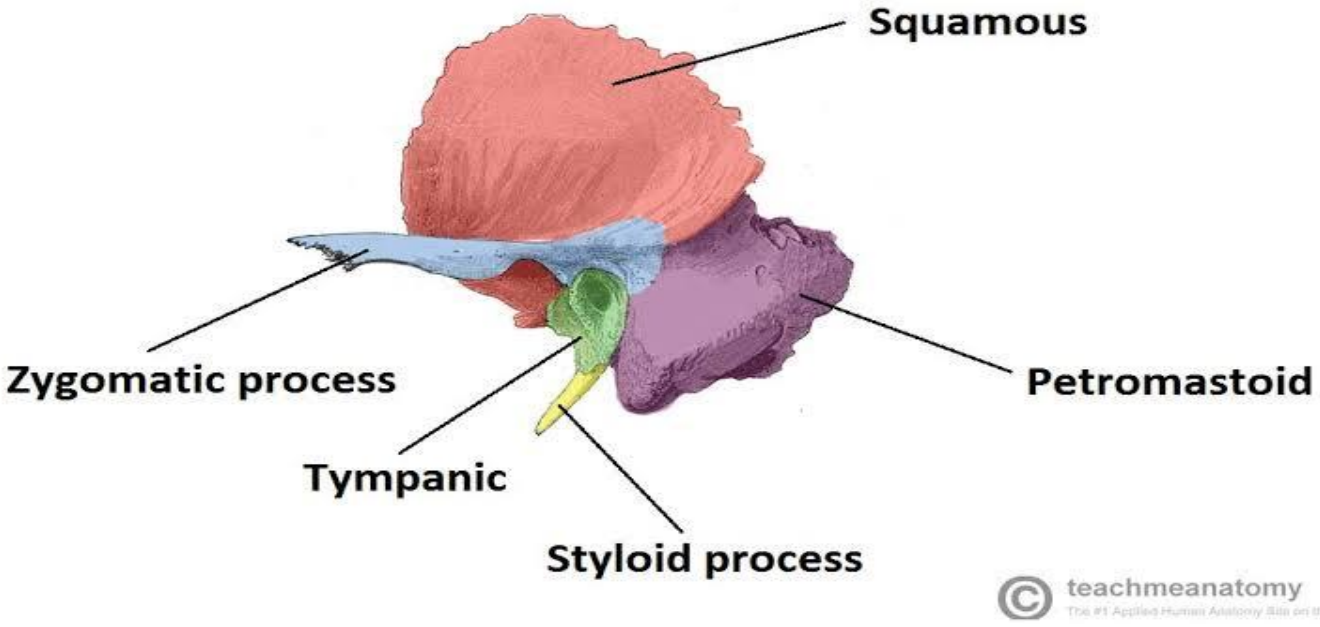

(c) ketabton.com: The Digital Library

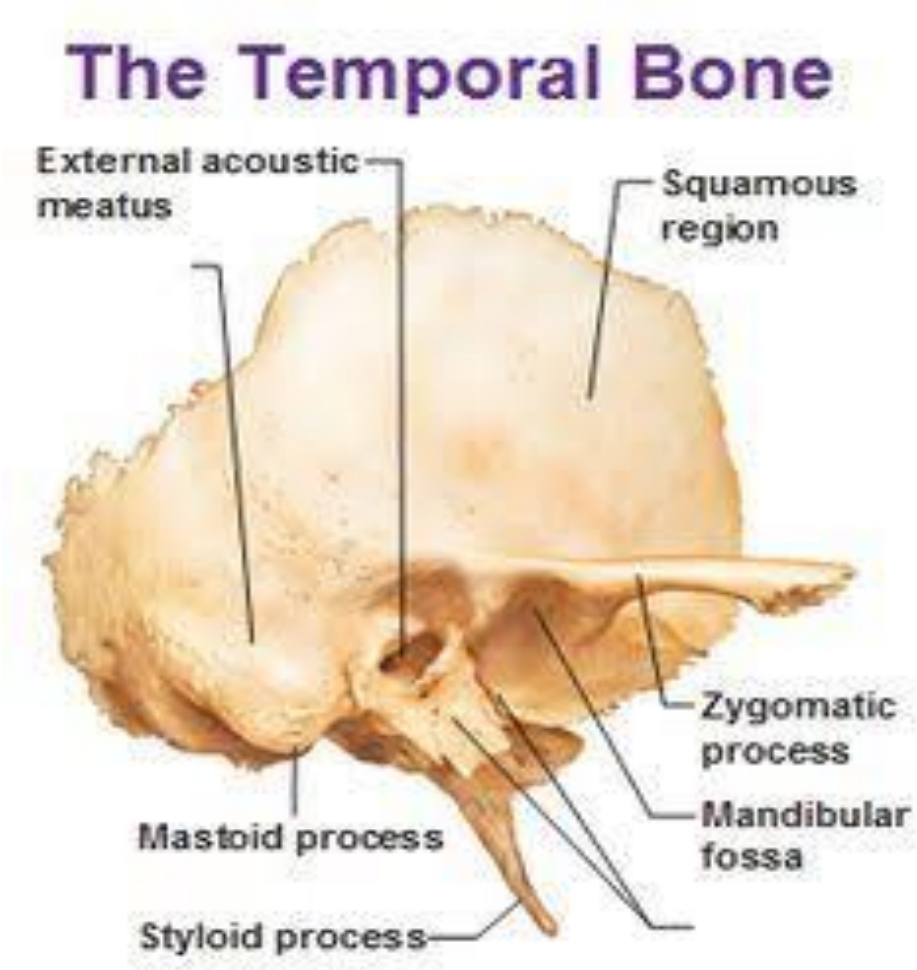

Parietal Bones

Type: Flat bone.

Location: In front of occipital, above temporal and behind frontal bones.

Structure of Parietal bone:

Having two surfaces outer and inner surface.

Outer surface being convex and inner surface being concave.

Having four Borders: Ant, Post, Inf and Sup.

(c) ketabton.com: The Digital Library

Having Four Angles:

- ***Anterosuperoir angle (Frontal)***
- ***Anteroinferior angle (Sphenoid)***
- ***Posterosuperior angle (Occipital)***
- ***Posteroinferior angle (mastoid)***

Borders:

- ***Superior Border: Sagittal suture so called sagittal Border.***
- ***Inferior Border: is articulating with squamous part of temporal bone so nominated as squamous border.***
- ***Anterior Border: articulating with frontal bone called frontal border.***
- ***Posterior Border: articulating with occipital bone so called occipital border.***

د Parietal هډوکی

د شکل له نظره هموار هډوکی دی چی د متوسط خط دواړو خواو کی د Frontal هډوکی شاته د Occipital هډوکی په قدام او د Temporal هډوکی په علوی کی موقیعت لری.

دا هډوکی د ساختمان له نظره دوه سطحی خارجی او داخلی، څلور کنارونه قدامی، خلفی، علوی او سفلی او همدارنګه څلور زاویی قدامی علوی، قدامی سفلی، خلفی علوی او خلفی سفلی دی. خارجی سطحه یی محدبه او داخلی سطحه یی مقعره ده.

د کنارو له جملی علوی کنار یی د مقابل هډوکی له علوی کنار سره یوځای کیږی او Sagittal suture جوړوی نو په همدی وجه دی کنار ته Sagittal border هم وایی. سفلی کنار یی د Temporal هډوکی له Squamous part سره مفصل کیږی په همدی خاطر ورته Squamous border هم وایی، قدامی کنار یی د Frontal هډوکی سره مفصل کیږی په همدی خاطر د Frontal border یا

(c) ketabton.com: The Digital Library

Coronal border په نوم هم یادیږی او خلفی کنار یی د **Occipital** هډوکی سره یوځای کیږی په همدی وجه ورته د **Occipital border** هم وایی.

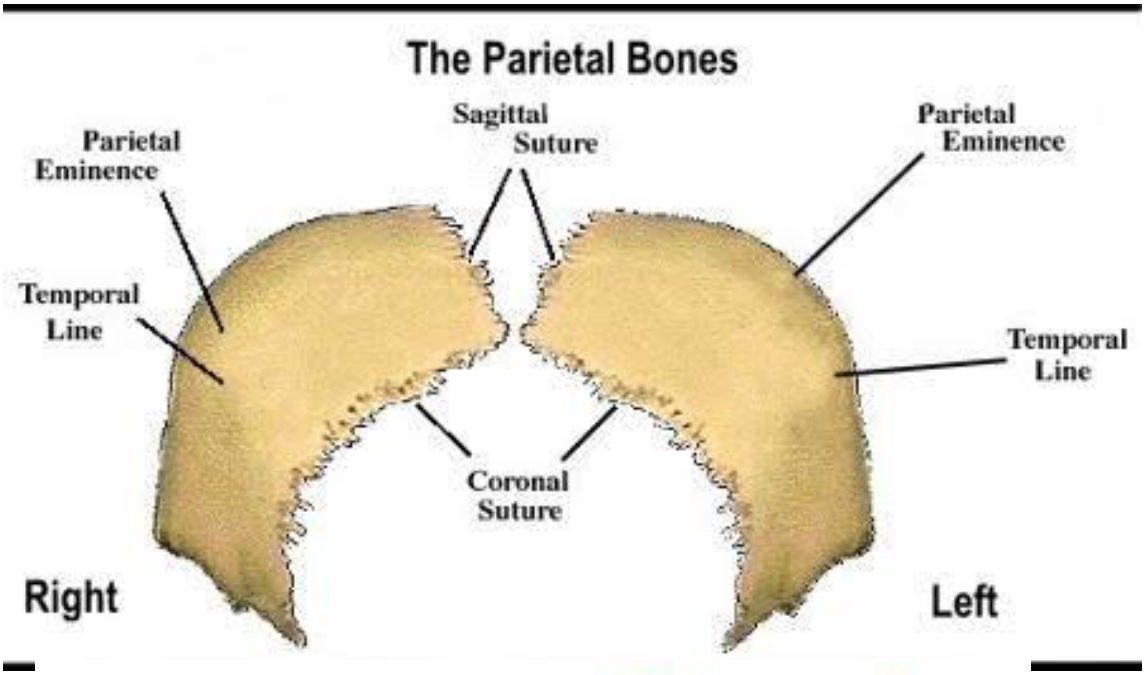

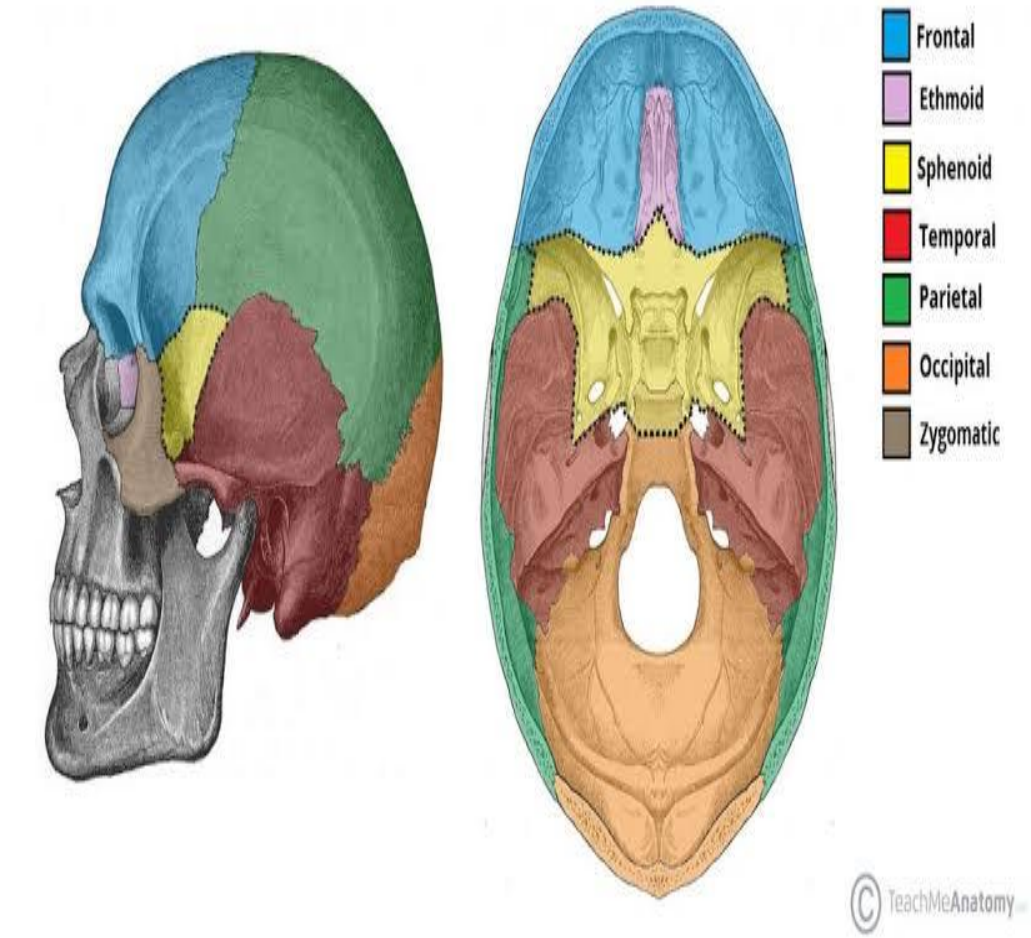

(c) ketabton.com: The Digital Library

Cranial Base

د سر د هډوکی عمومی منظره

- *Anterior cranial fossa*
- *Middle cranial fossa*
- *Posterior cranial fossa*

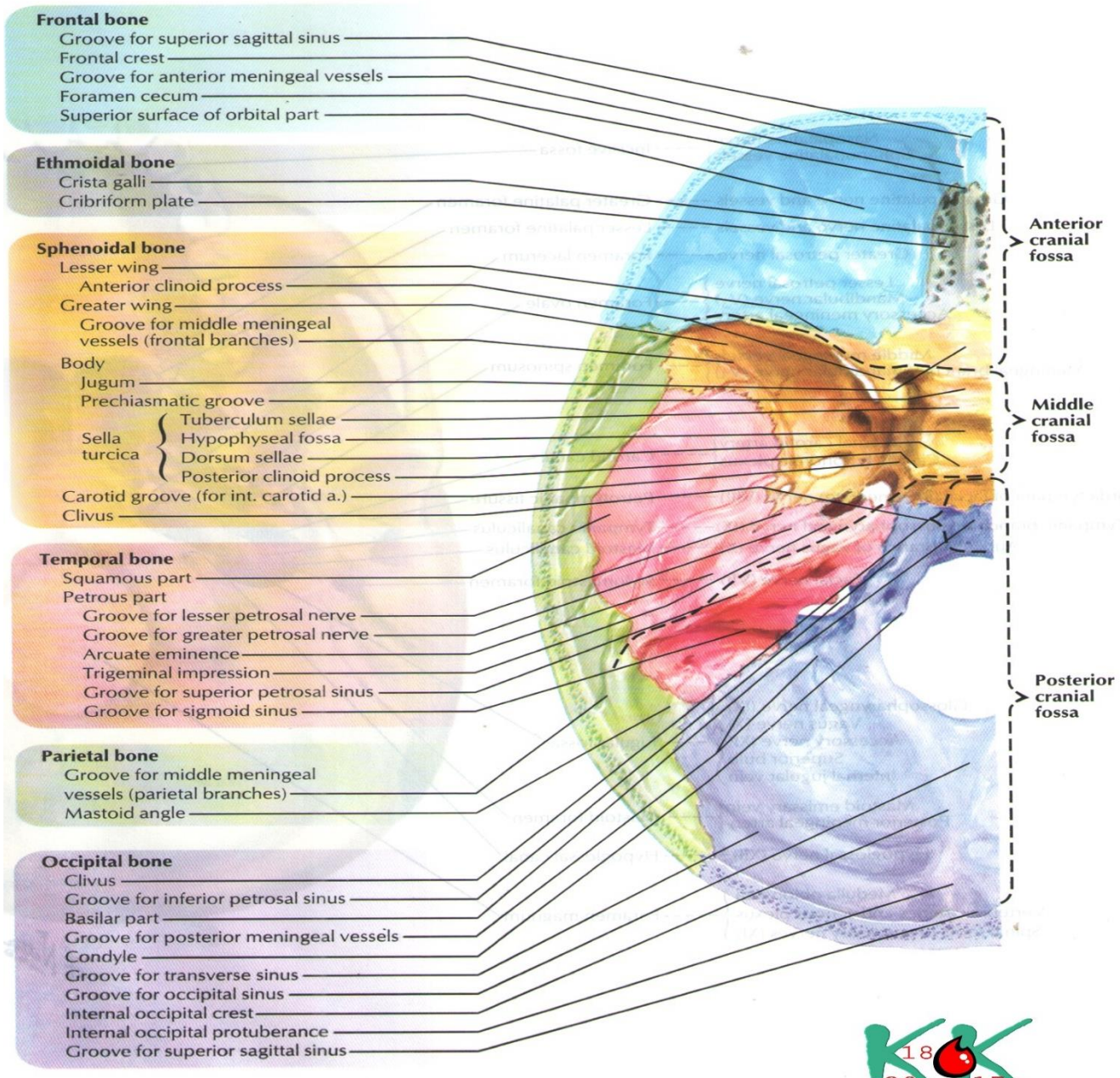

(c) ketabton.com: The Digital Library

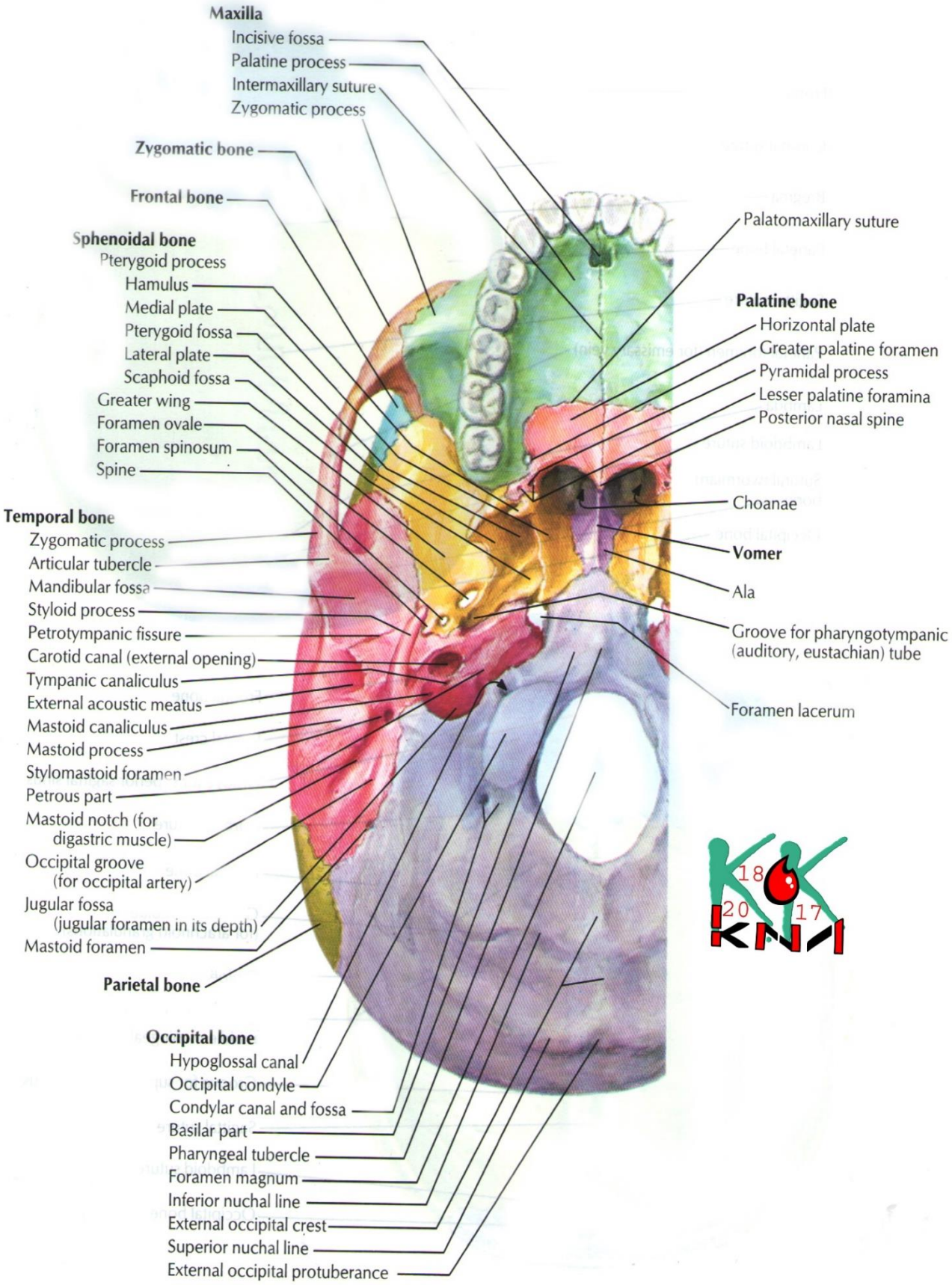

(c) ketabton.com: The Digital Library

Facial Bones

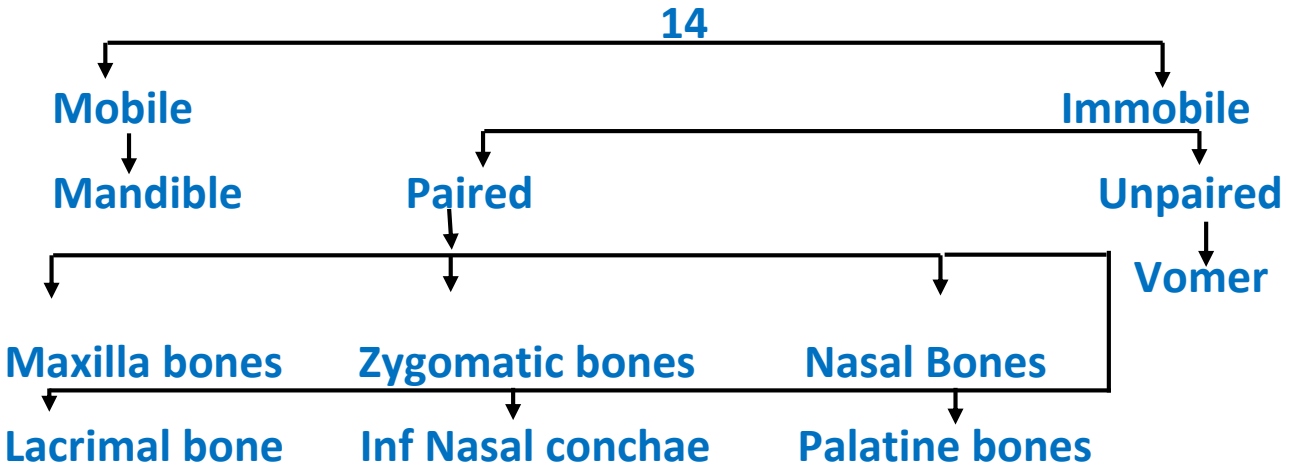

د مخ هډوکی

نوموړی هډوکي چی تعداد یی 14 دانو ته رسیږی. د کوپړی د قاعدی د قدامی برخی څخه لاندی موقیعت لری. او په دوه ګروپونو یی ویشو چی عبارت دی له متحرکو او

غیری متحرکو څخه. په متحرکو کی یی یو هډوکی شامل دی چی Mandible ورته وایی. او غیری متحرک یی په دوه ګروپونو ویشو چی عبارت دی له طاقو او جفتو هډوکو څخه. په جفتو هډوکو کی لاندی شپږ هډوکی شامل دی:

Inf nasal :5 Lacrimal :4 Nasal :3 Zygomatic :2 Maxilla :1

Palatine :6 هډوکی شامل دی.

او په طاقو کی یی یواځی یو هډوکی چی Vomer نومیږی شامل دی.

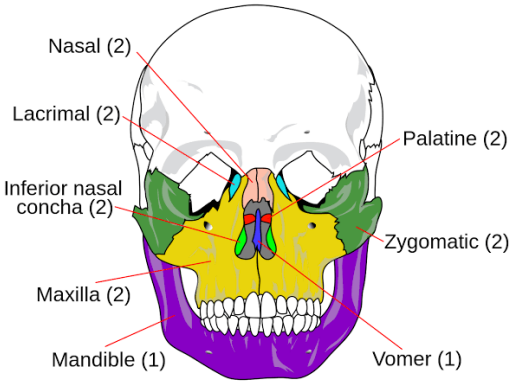

14 Facial Bones

(c) ketabton.com: The Digital Library

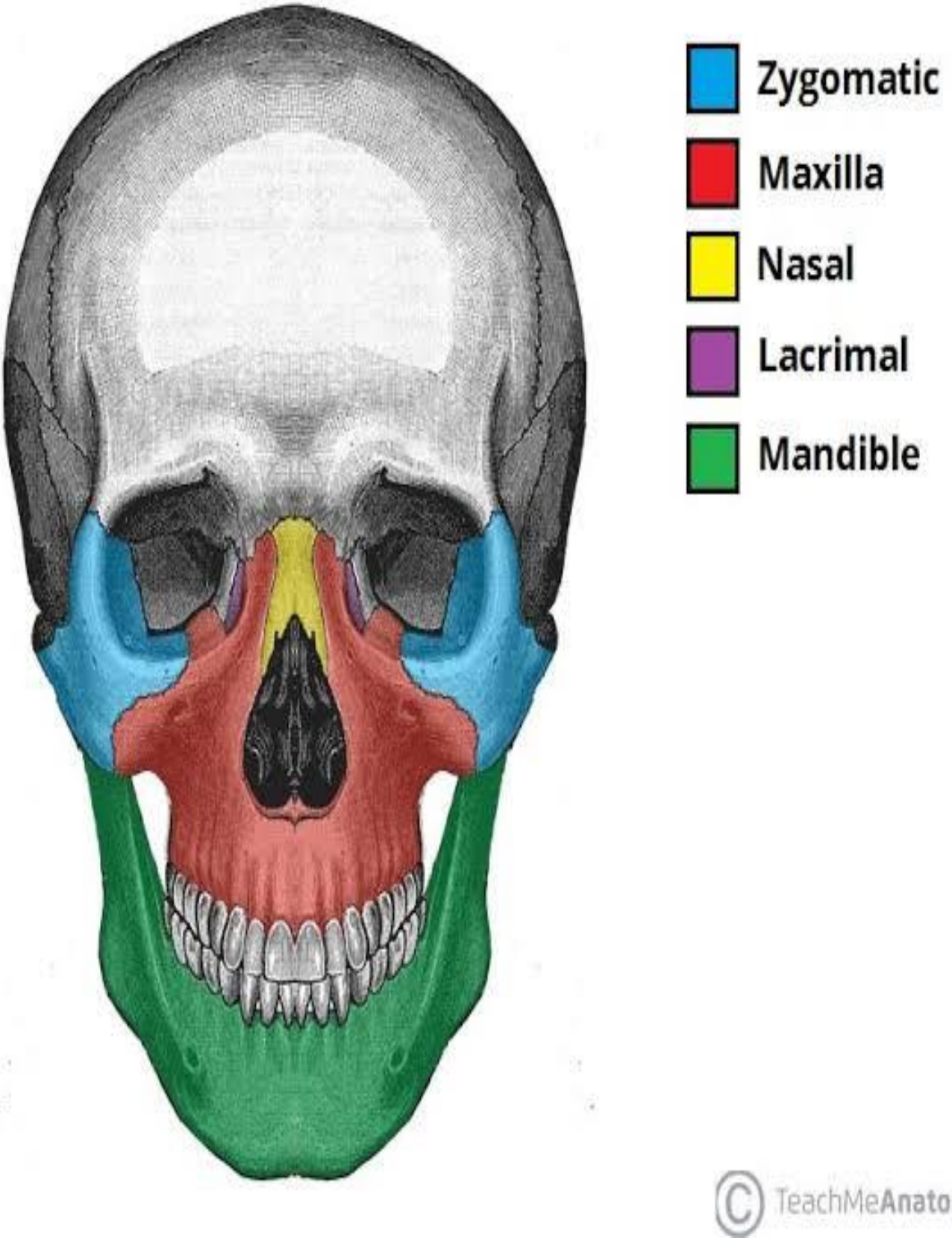

(c) ketabton.com: The Digital Library

Immobile

Paired

Maxilla

Location: Anterior of Face.

Type: Irregular Pneumatic Bone.

Structure:

Body

Surfaces

- *Anterior surface*
- *Orbital surface: in formation of floor Of orbital cavity.*
- *Nasal Surface: Lateral wall of Nasal cavity.*
- *Infratemporal surface: in formation Of infratemporal fossa.*

Process

Frontal Proc *Zygomatic Proc* *Alveolar Proc* *Palatine Proc*

- *Frontal Process: Between lacrimal and nasal bones. And take part in formation of med wall orbital cavity and lat wall of nasal cavity.*
- *Zygomatic Process: Originated from superolateral part of maxilla body.*

(c) ketabton.com: The Digital Library

- *Alveolar Process: take part in formation of alveolar arch.*
- *Palatine Process: Hard plate. Floor off nasal cavity and roof of oral cavity.*

د Maxilla هډوکی

یوه جوړه غیری منظم Pneumatic هډوکي دی چی د متوسط خط په دواړو خواو کی د مخ په قدامی قسمت کی موقیعت لری. هر یو د Maxilla هډوکي د مربوطه طرف Orbital cavity د سطحی Nasal cavity د سطحی او وحشی جدار او د Oral cavity د چت په جوړولو کی برخه اخلی.

د هډوکی ساختمان: د ساختمان له نظره دغه هډوکی یو جسم او څلور بارزی Process لری.

د هډوکی جسم: د هډوکی جسم څلور سطحی لری چی عبارت دی له:

- **قدامی سطحه:**
- **Orbital surface:** دغه سطحه چی مثلثی شکل لری د Orbital cavity د سطحی په جوړولو کی برخه اخلی.
- **Nasal Cavity:** د پوزی د وحشی جدار په جوړیدو کی برخه اخلی.
- **Infratemporal surface:** دغه سطحه خلفی وحشی خواته میلان لری چی علوی برخه یی د Infratemporal Fossa په جوړیدو کی برخه اخلی.

د هډوکی بارزی یا Process: نوموړی هډوکی څلور بارزی لری:

- **Frontal Process:** نوموړی بارزه د Maxilla هډوکی د جسم له علوی برخی څخه نشست کوی او پورته د Nasal او Lacrimal هډوکو ترمنځ سیر اختیاروی او په دی ځای کی د Orbital cavity د انسی جدار او د Nasal Cavity د وحشی جدار په جوړولو کی برخه اخلی.
- **Zygomatic Process:** دغه بارزه د Maxilla هډوکی د وحشی قسمت له علوی برخی نشست کوی.

(c) ketabton.com: The Digital Library

- **Alveolar Process:** نوموړی بارزه د Maxilla هډوکی سفلی کنار جوړ کړی چی د مقابل طرف هډوکی سره د یوځای کیدو په نتیجه کی Alveolar Arch جوړوی. او په دی بارزه کی د غاښونو د بیخونو لپاره Teeth socket واقع دی.
- **Palatine Process:** دغه بارزه چی مثلثی شکل لری د Maxilla هډوکی د جسم د انسی سطحی له سفلی برخی نه نشست کوی او د مقابل هډوکی له همنامه ساختمان سره د یوځای کیدو په نتیجه Hard plate جوړوی. دهډوکی دغه بارزه دوه سطحی او دوه کنارونه لری چی د سطحو له جملی یی علوی سطحه د Nasal cavity سطحه او سفلی سطحه یی د Oral cavity چت جوړوی.

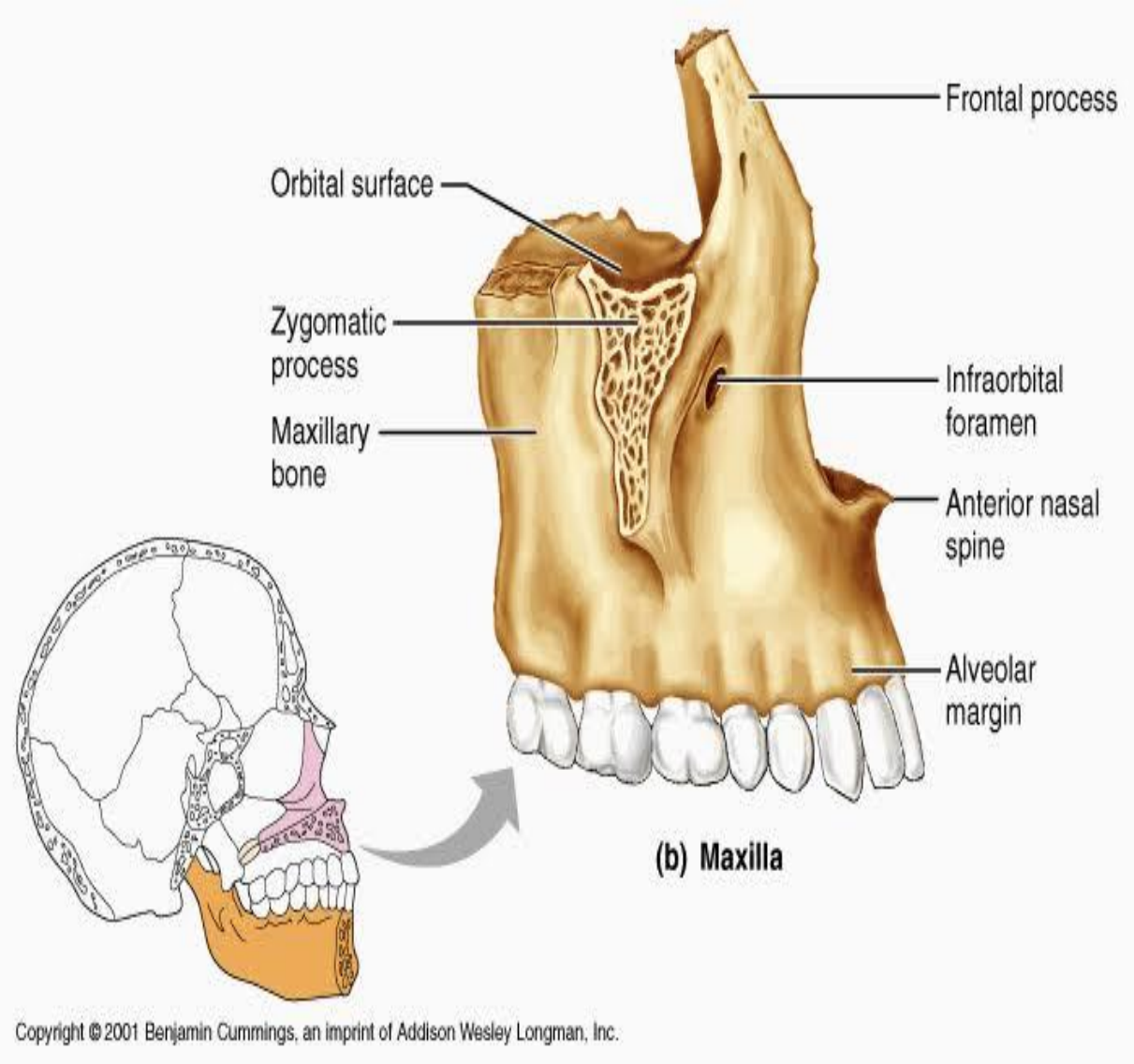

(c) ketabton.com: The Digital Library

Lacrimal Bones

Location: Under frontal, Behind frontal process and in front of ethmoid.

Type: Flat.

Structure:

- ***Surfaces***
  - ***Medial***
  - ***Lateral***
- ***Borders***
  - ***Sup***
  - ***Inf***
  - ***Ant***
  - ***Post***

Surfaces:

- ***Medial Surface: Lateral wall of Nasal Cavity.***
- ***Lateral Surface: in formation of Medial wall of orbital cavity.***

Borders:

- ***Superior border: With Frontal Bone.***
- ***Inferior border: With Inf nasal concha.***
- ***Anterior border: With Maxilla Bone.***
- ***Posterior border: With Ethmoid Bone.***

د Lacrimal هډوکي

نوموړی هډوکی د همواره هډوکو له جملی څخه دی چی د مخ په دواړه خواو کی د Frontal، Ethmoid او د Maxilla هډوکی د Frontal Process ترمنځ موقیعت لری:

د هډوکی ساختمان:

نوموړی هډوکی دوه سطحی (انسی او وحشی) او څلور کناروونه (علوی، سفلی، قدامی او خلفی) لری.

د هډوکی وحشی سطحه د Orbital cavity انسی جدار جوړوی.

(c) ketabton.com: The Digital Library

د هډوکی انسی سطحه د Nasal cavity د وحشی جدار په جوړیدو کی برخه اخلی.

دهډوکی کنارونه:

- علوی کنار یی د Frontal هډوکی سره مفصل کیږی.
- سفلی کنار یی د Inferior nasal concha سره مفصل کیږی.
- قدامی کنار یی د Maxilla هډوکی د Frontal process له خلفی کنار سره مفصل کیږی.
- خلفی کنار یی د Ethmoid هډوکی سره مفصل کیږی.

Palatine Bones

Location: Posterior of Maxilla.

Type: Irregular Bone (L in Shape)

Structure: Made From Two Plates Perpendicular (Vertical)Plate and Horizontal plate.

- *Vertical Plate:*

  Two surface: Nasal surface and Maxillary surface.

  Four Borders: Superior, Inferior, Anterior and Posterior.

- *Horizontal Plate:*

  Two surface: Superior and Inferior.

  Four Borders: Anterior, Posterior, Medial and Lateral.

د Palatine هډوکی

یوه جوړه غیری منظم هډوکی دی چی متوسط خط دواړو خواو کی د Maxilla هډوکی په خلفی قسمت کی موقیعت لری. هر یو ددی هډوکو له دوه صفحو (Perpendicular plate او Horizontal plate) څخه جوړ شوی دی.

(c) ketabton.com: The Digital Library

Perpendicular یا Vertical plate:

دهډوکی دغه صفحه د دوه سطحو Nasal surface او Maxillary surface څخه جوړ شوی دی. او دغه صفحه د څلورو کنارونو (علوی، سفلی، قدامی او خلفی) درلودونکی ده.

Horizontal plate:

د هډوکی دغه صفحه د دوه سطحو علوی او سفلی درلودونکی ده. او څلور کنارونه قدامی، خلفی، انسی او وحشی لری.

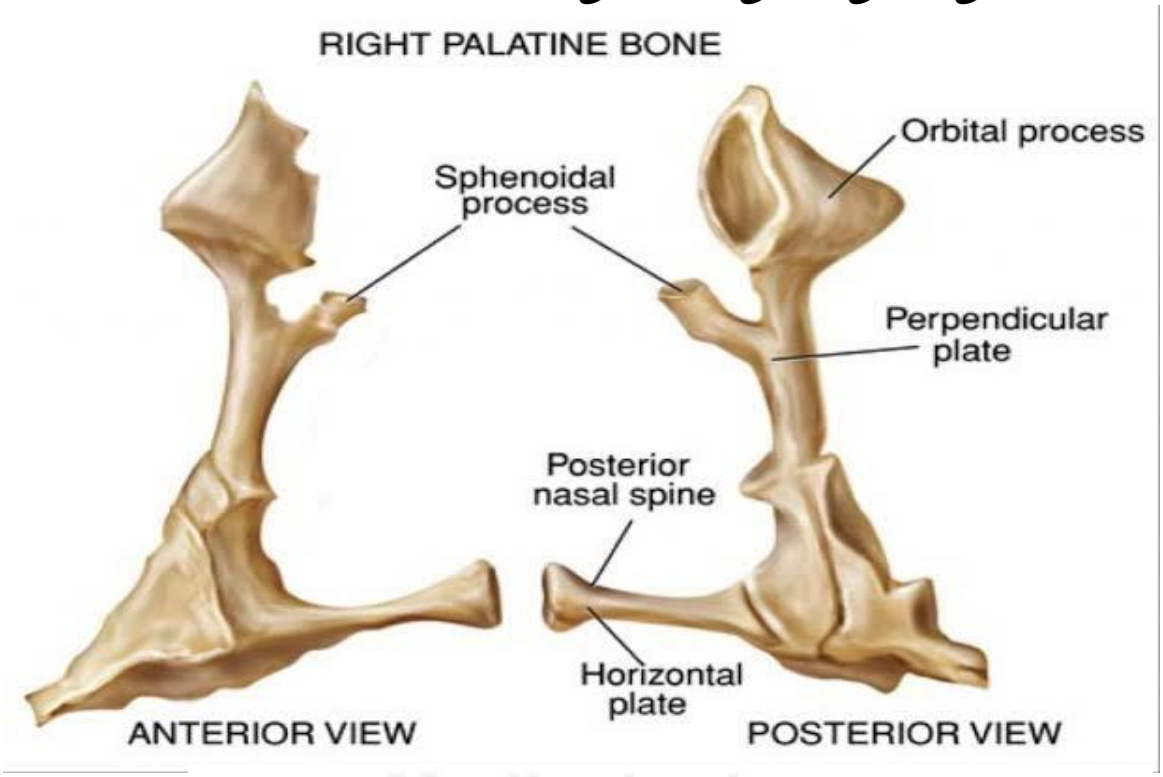

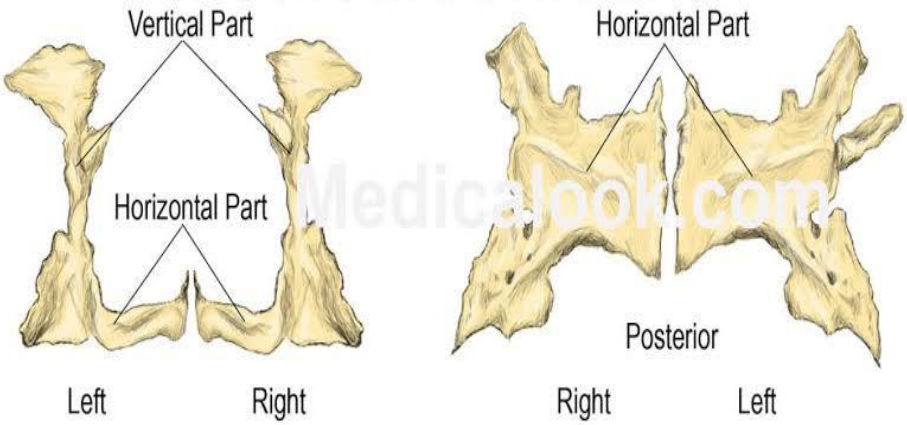

(c) ketabton.com: The Digital Library

Inferior Nasal Concha

Location: Lateral wall of nasal cavity.

Type: Irregular

Structure:

Two surfaces: Medial and Lateral surface. Medial surface is convex.

Two Borders: Inferior and Superior. Superior border has three process.

- *Lacrimal Process*
- *Maxillary Process*
- *Ethmoid Process*

Two Ends: Anterior and Posterior.

The Inferior nasal Concha

نوموړی هډوکی غیری منظم هډوکی دی چی هر یو یی د مربوطه Nasal cavity په وحشی جدار کی موقیعت لری. د ساختمان له نظره هر یو ددی هډوکو دوه سطحی انسی او وحشی لری. چی انسی سطحه یی محدبه ده او وحشی سطحه یی د پوزی د وحشی جدار سره Inferior nasal meatus احاطه کوی.

دوه کنارونه علوی او سفلی لری. چی علوی کنار یی دری بارزی لری چی له قدام نه خلف ته د Lacrimal Process (د Lacrimal هډوکی له سفلی کنار سره مفصل کیږی)، Maxillary Process (د Maxilla هډوکی سره مفصل کیږی) او Ethmoidal Process (چی د Ethmoid هډوکی سره مفصل کیږی) اما سفلی کنار یی ازاد دی. او نوموړی هډوکی دوه نهایتونه لری چی د قدامی او خلفی څخه عبارت دی. د هډوکی خلفی نهایت د قدامی نهایت په نسبت نری دی. اهمیت یی دادی چی د پوزی سطحه پراخوی او د پوزی سطحه چی کله پراخه شی نو د پوزی سره د هوا تماس ډیریږی.

(c) ketabton.com: The Digital Library

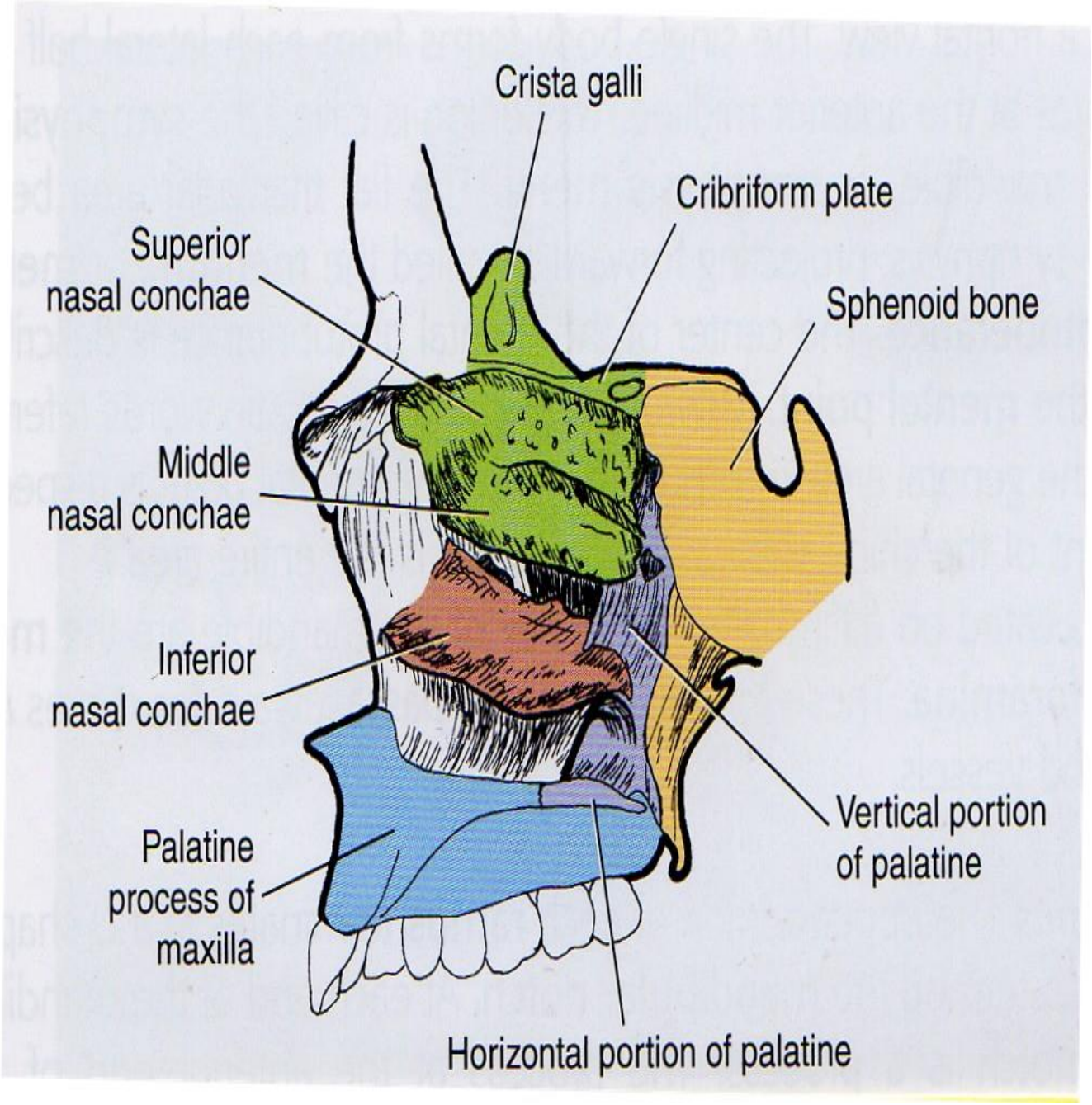

Nasal Bones

Location: Anterior part of face, in front of frontal process of maxilla, Bellow inferior border of frontal bone.

Type: Flat bones.

Structure:

It has two surfaces: Medial and Lateral

(c) ketabton.com: The Digital Library

It has Four Borders: Sup, Inf, Med and lateral.

- *Superior border: With Frontal*
- *Inferior border: With Nasal cartilage*
- *Medial border: With the other*
- *Lateral border: With Maxilla*

د پوزی هډوکی

دا هډوکی د همواروهډوکو له جملی څخه دی چی د مخ په قدامی قسمت کی د متوسط خط دواړه خواو ته په متناظر شکل د Maxilla هډوکی د Frontal process په قدام او د Frontal هډوکی د سفلی کنار لاندی موقیعت لری.

هریو یی ددی هډوکی څخه دوه سطحی لری چی عبارت دی له انسی او حشی څخه.

او څلور کنارونه لری چی عبارت دی له:

- علوی کنار یی د Frontal هډوکی د Nasal notch سره مفصل کیږی.
- سفلی کنار یی د مربوطه Lateral nasal cartilage سره مفصل کیږی.
- انسی کنار یی د مقابل هډوکی له انسی کنار سره مفصل کیږی.
- وحشی کنار یی د Maxilla هډوکی له Frontal Process سره مفصل کیږی.

(c) ketabton.com: The Digital Library

Zygomatic Bones

Location: Superolateral of face.

Type: Irregular bone.

Structure:

- ***3-Process***
  - ***Frontal Proc***
  - ***Maxillary Proc***
  - ***Temporal Proc***
- ***Body***
  - ***3-Surfaces***
    - ***Lateral surface***
    - ***Orbital surface***
    - ***Temporal surface***

د Zygomatic هډوکی

نوموړی هډوکی د غیری منظمو هډوکو له جملی څخه دی چی د مخ په علوی وحشی قسمت کی موقیعت لری.

د ساختمان له نظره هر یو یی ددی هډوکو یو جسم او دری بارزی لری.

دهډوکی جسم: د هډوکی جسم دری سطحی لری چی عبارت دی له:

- **Lateral surface:** پدی سطحه کی د Zygomatic facial foramen په نوم سوری موقیعت لری.
- **Orbital surface:** دا سطحه یی د Orbital cavity د وحشی جدار په جوړیدو کی رول لری.
- **Temporal surface:** دا سطحه د Temporal Fossa په جوړولو کی برخه اخلی.

د هډوکی بارزی: دا هډوکی دری بارزی لری چی عبارت دی له:

(c) ketabton.com: The Digital Library

- **Frontal process:** نوموړی بارزه د **Frontal** هډوکی له **Zygomatic Process** سره مفصل کیږی.
- **Maxillary Process:** نوموړی بارزه د **Maxilla** هډوکی له **Zygomatic process** سره مفصل کیږی.
- **Temporal Process:** نوموړی بارزه د **Temporal** هډوکی له **Zygomatic process** سره مفصل کیږی.

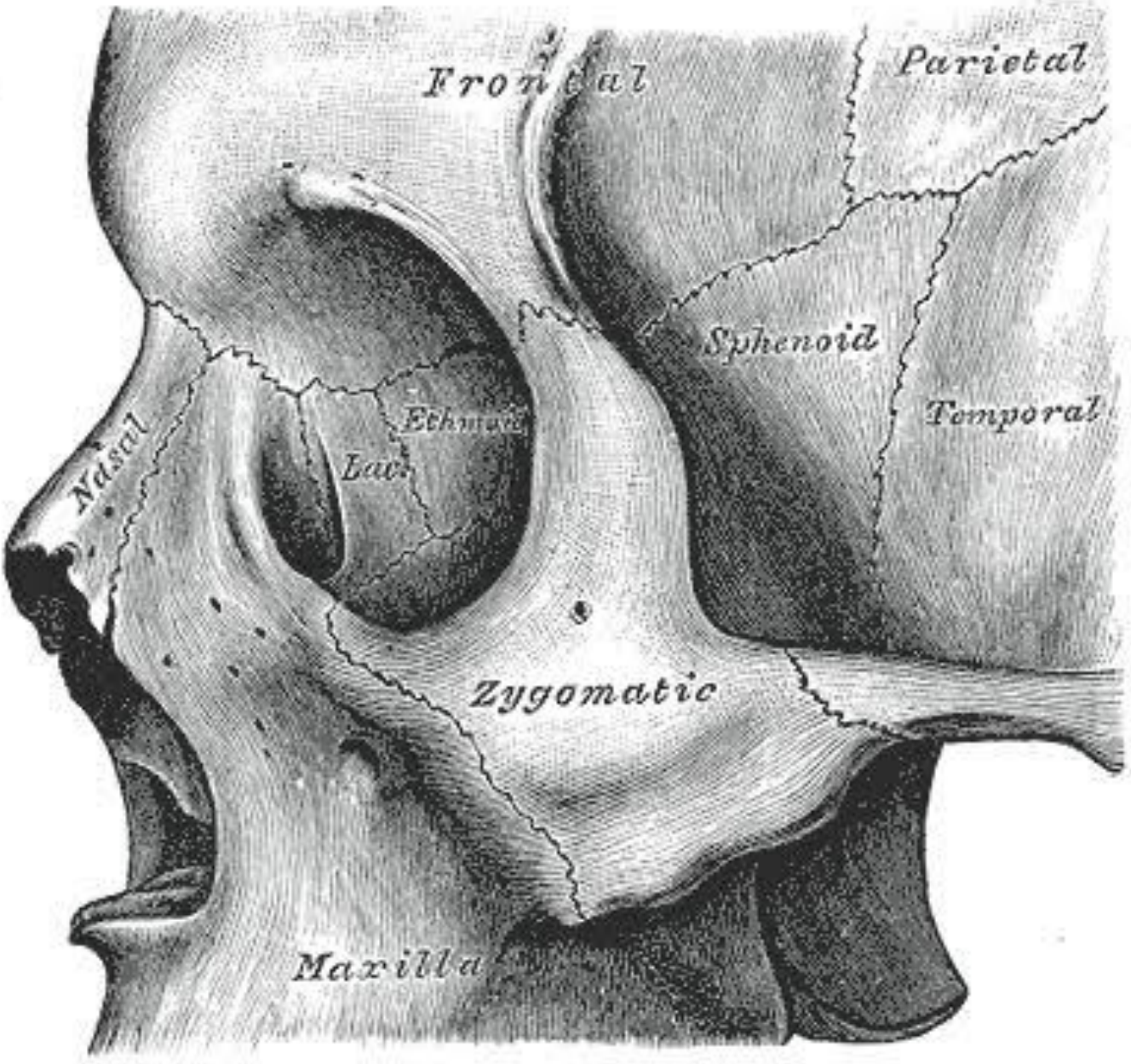

(c) ketabton.com: The Digital Library

Immobile

Unpaired

Vomer Bone

Location: Posteroinferior of Nasal Septum.

Type: Flat Bone.

Structure:

Two surfaces: Right lateral and Left lateral.

Four Borders: Sup, Inf, Ant and Post.

- ***Superior border with sphenoid***
- ***Inferior border with palatine***
- ***Anterior border with nasal septal cartilage and ethmoid***
- ***Posterior border is free***

د Vomerهډوکی

نوموړی هډوکی د همواره هډوکو له جملی څخه دی چی د متوسط خط دپاسه د Nasal septum خلفی سفلی برخه جوړوی.

د ساختمان له نظره نوموړی هډوکی دوه سطحی لری چی د Right lateral and Left lateral څخه عبارت دی. او څلور کنارونه لری چی د علوی، سفلی، قدامی او خلفی څخه عبارت دی.

- علوی کنار یی د Sphenoid هډوکی سره مفصل کیږی.
- سفلی کنار یی د پوزی په سطحه کی د Palatine هډوکی سره مفصل کیږی.

(c) ketabton.com: The Digital Library

- قدامی کنار یی په قدام کی د پوزی له Septal cartilage سره او په خلف کی د Ethmoid هډوکی سره مفصل کیږی.
- خلفی کنار یی ازاد دی.

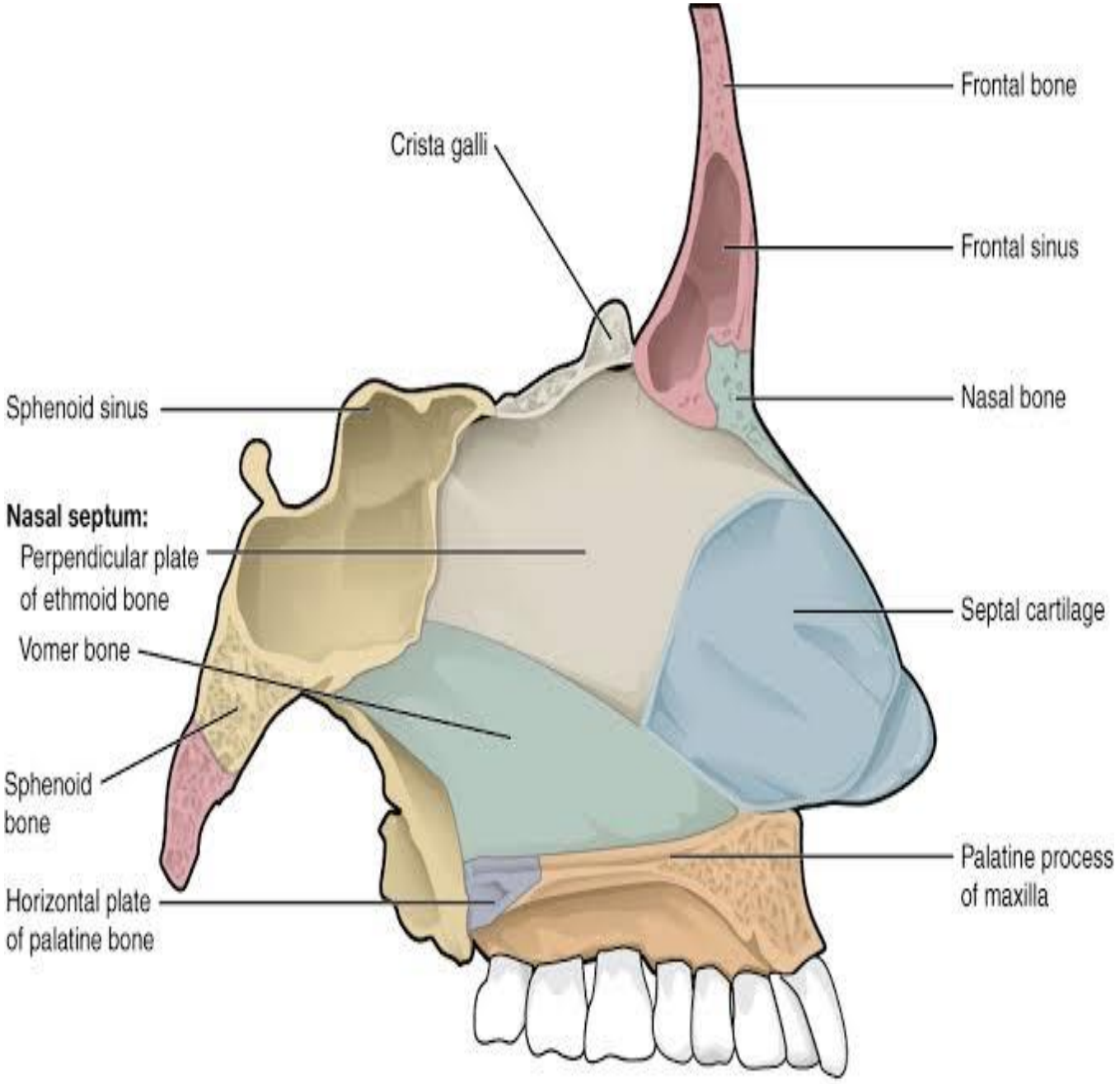

Sagittal section

(c) ketabton.com: The Digital Library

Mobile

Mandibula

Location: Bellow Maxilla.

Type: Irregular.

Structure:

- *Body*
  - *At sit of junction of body and ramus angle called mandibular angle.*
  - *Surfaces*
    - *Outer*
    - *Inner*
  - *Borders*
    - *Upper*
      - *Teeth socket*
    - *Lower*
- *Two Rami*
  - *Quadrilateral in shape having four Borders and Two surfaces.*
    - *Borders*
      - *Superior*
        - *Condylar Process*
        - *Coronoid Process*
      - *Inferior*
      - *Anterior*
      - *Posterior*
    - *Surfaces*
      - *Medial*
      - *Lateral*

د Mandibula هډوکی

نوموړی هډوکی د لاندینی ژامی هډوکی دی چی غیری منظم شکل لری او د مخ په قدامی قسمت کی د Maxilla هډوکی لاندی موقیعت لری.د ساختمان له نظره نوموړی هډوکی یوجسم او یوه جوړه شاخونه لری د جسم او شاخونو اتصالی محل یی په هره خوا کی یوه زاویه جوړوی چی د Mandibular angle په نوم یادیږی.

(c) ketabton.com: The Digital Library

د هډوکی جسم د اس د نعل په شان شکل لری چی د دوه سطحو خارجی او داخلی (قدامی او خلفی) او د دوو کنارو درلودونکی دی چی عبارت دی له پورتنی او ښکتنی(علوی او سفلی) څخه.

د جسم قدامی سطحه کی یی د متوسط خط په سر **Mental protuberance** او لدی څخه جنب طرف ته په هره خوا کی د **Mental tubercle**، **Incisive fossa**، **Mental foramen** او **Oblique line** په نوم ساختمانونه د لیدلو وړ دی.

د Mandibula هډوکی شاخونه:

د هډوکی هر شاخ څلور ضلعی ته ورته شکل لری چی هر یو یی لرونکی د دوه سطحو انسی او وحشی او څلورو کنارو قدامی، خلفی، علوی او سفلی دی.

د کنارو له جملی څخه یی:

- علوی کنار یی دوه بارزی د **Coronoid process** او **Condylar process** په نوم لری. ددی دواړو بارزو ترمنځ یو **Notch** قرار لری چی د **Mandibular notch** په نوم یادیږی.

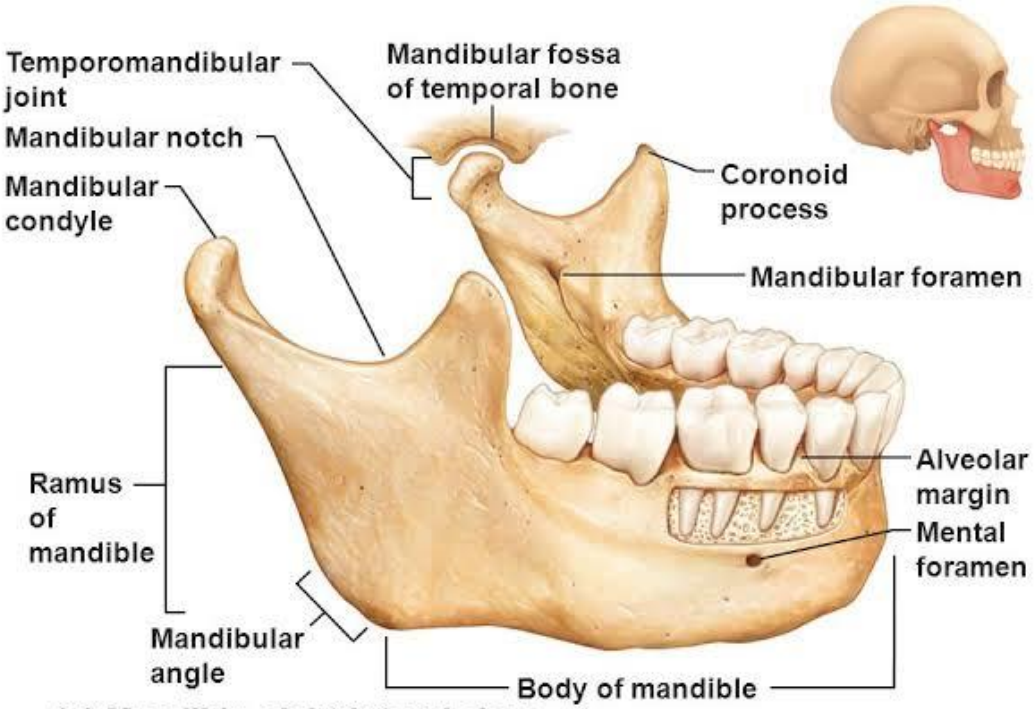

(a) Mandible, right lateral view

Figure 7.11a

(c) ketabton.com: The Digital Library

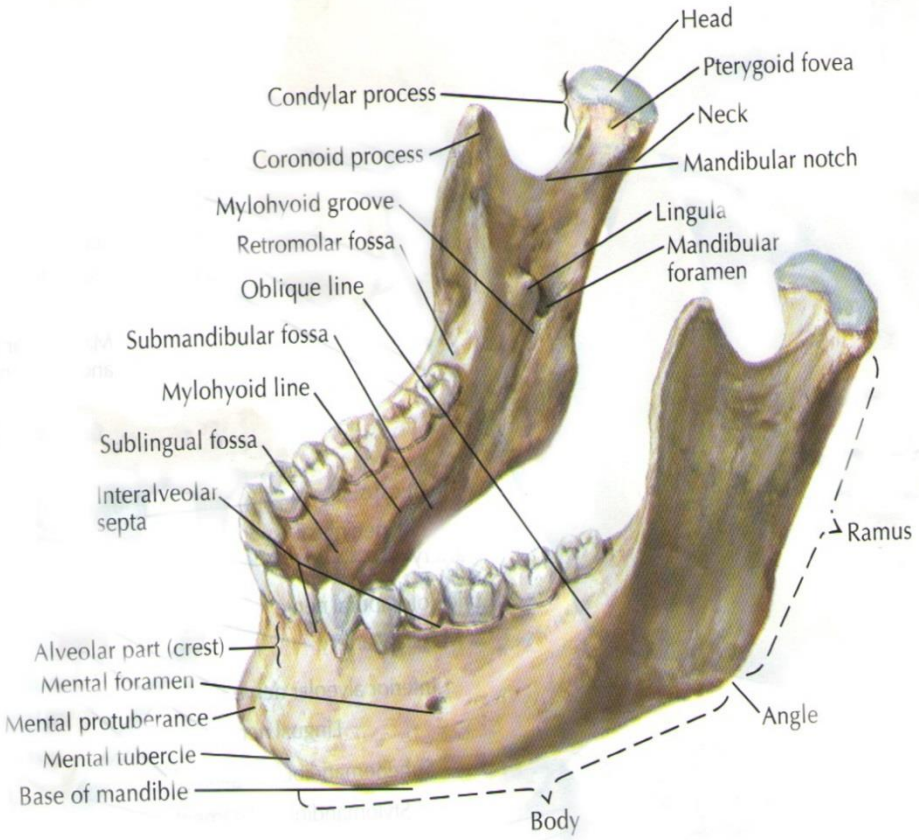

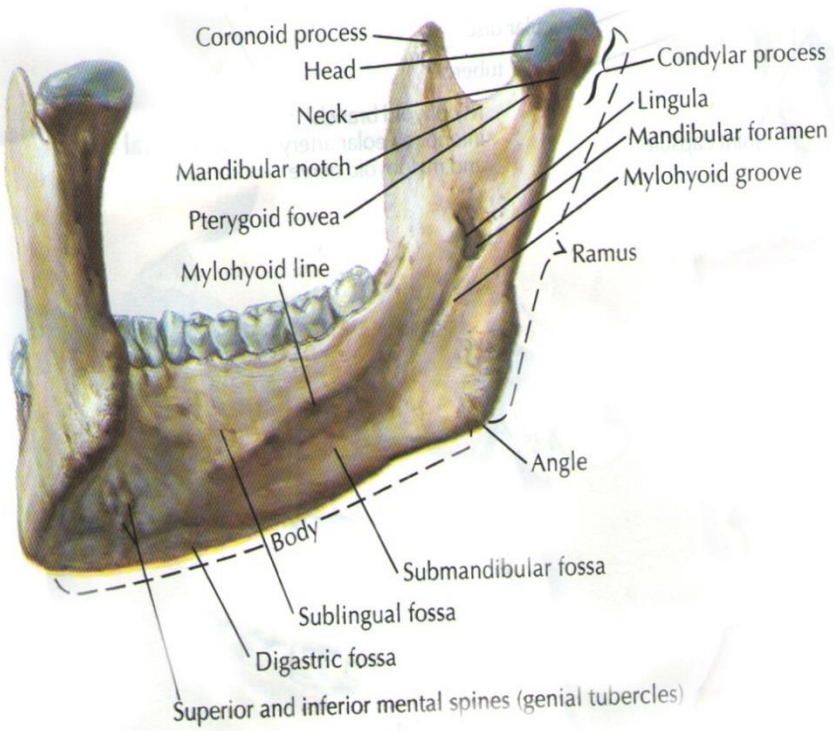

(c) ketabton.com: The Digital Library

Hyoid Bone

Location: under mandibular and Above thyroid cartilage.

Type: Irregular Bone.

Structure:

- ***One Body***
- ***Two Pairs of cornue***
  - ***Lesser***
  - ***Greater***

د Hyoid هډوکی

یو طاق غیری منظم هډوکی دی چی د متوسط خط دپاسه د غاړی په قدامی قسمت کی د تایراید عضروف او د زنی ترمنځ موقیعت لری. د ساختمان له نظره نوموړی هډوکی یو جسم او دوه لوی او دوه واړه شاخونه لری.

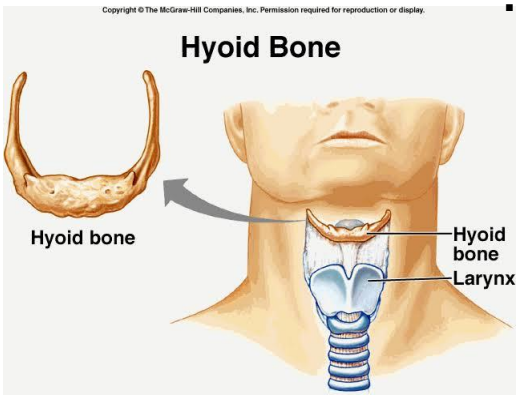

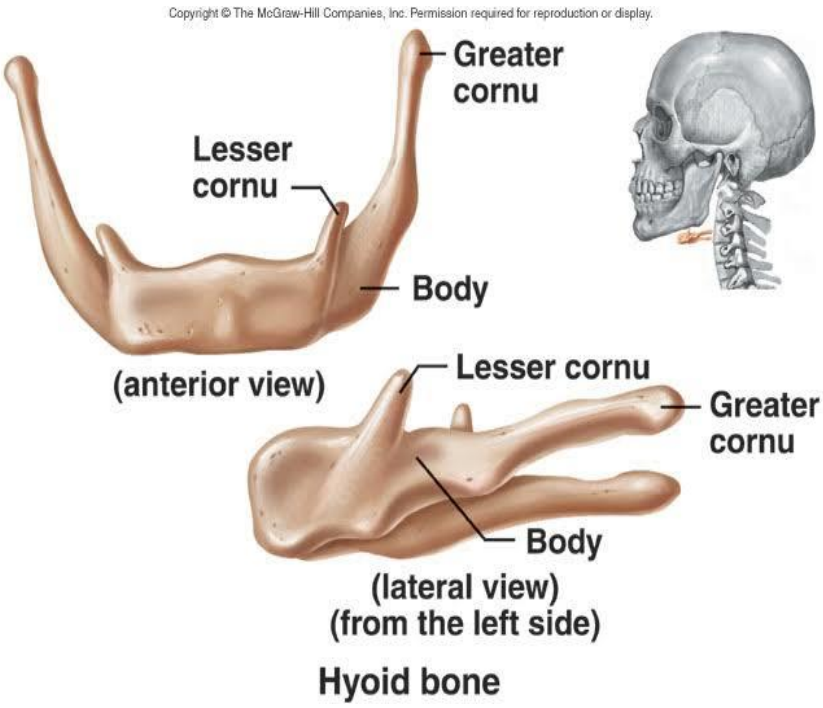

(c) ketabton.com: The Digital Library

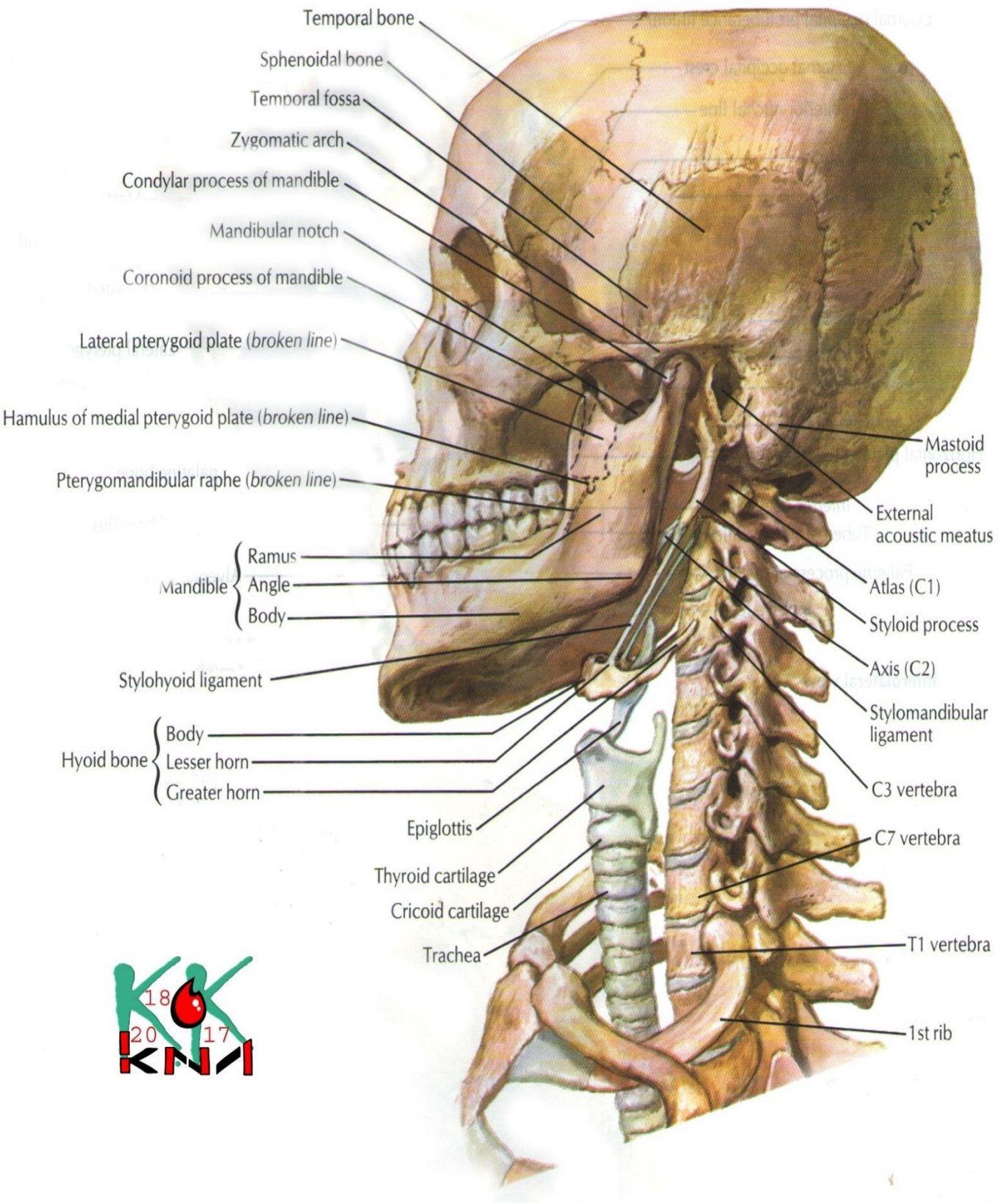

(c) ketabton.com: The Digital Library

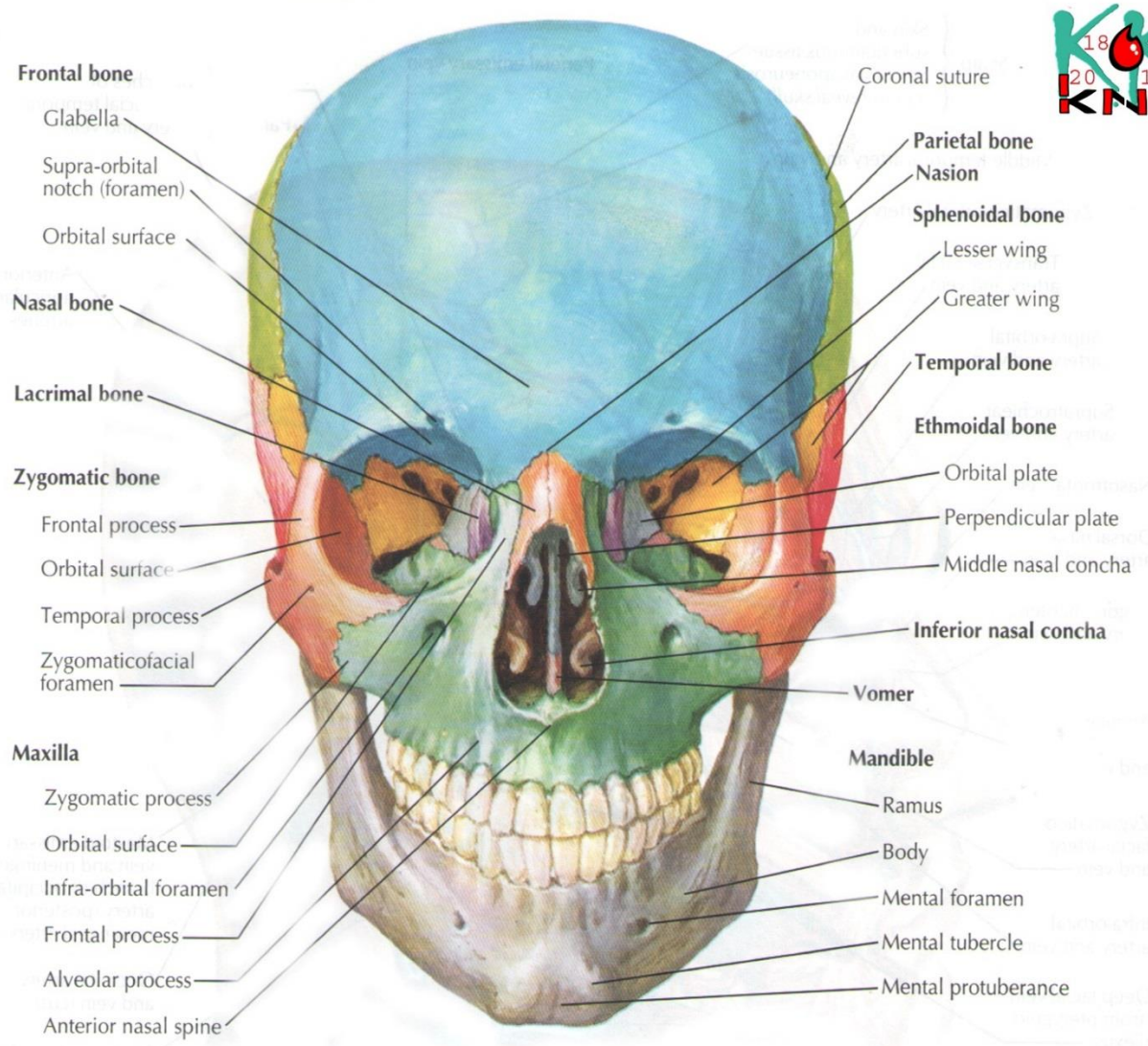

Right orbit: frontal and slightly lateral view



(c) ketabton.com: The Digital Library

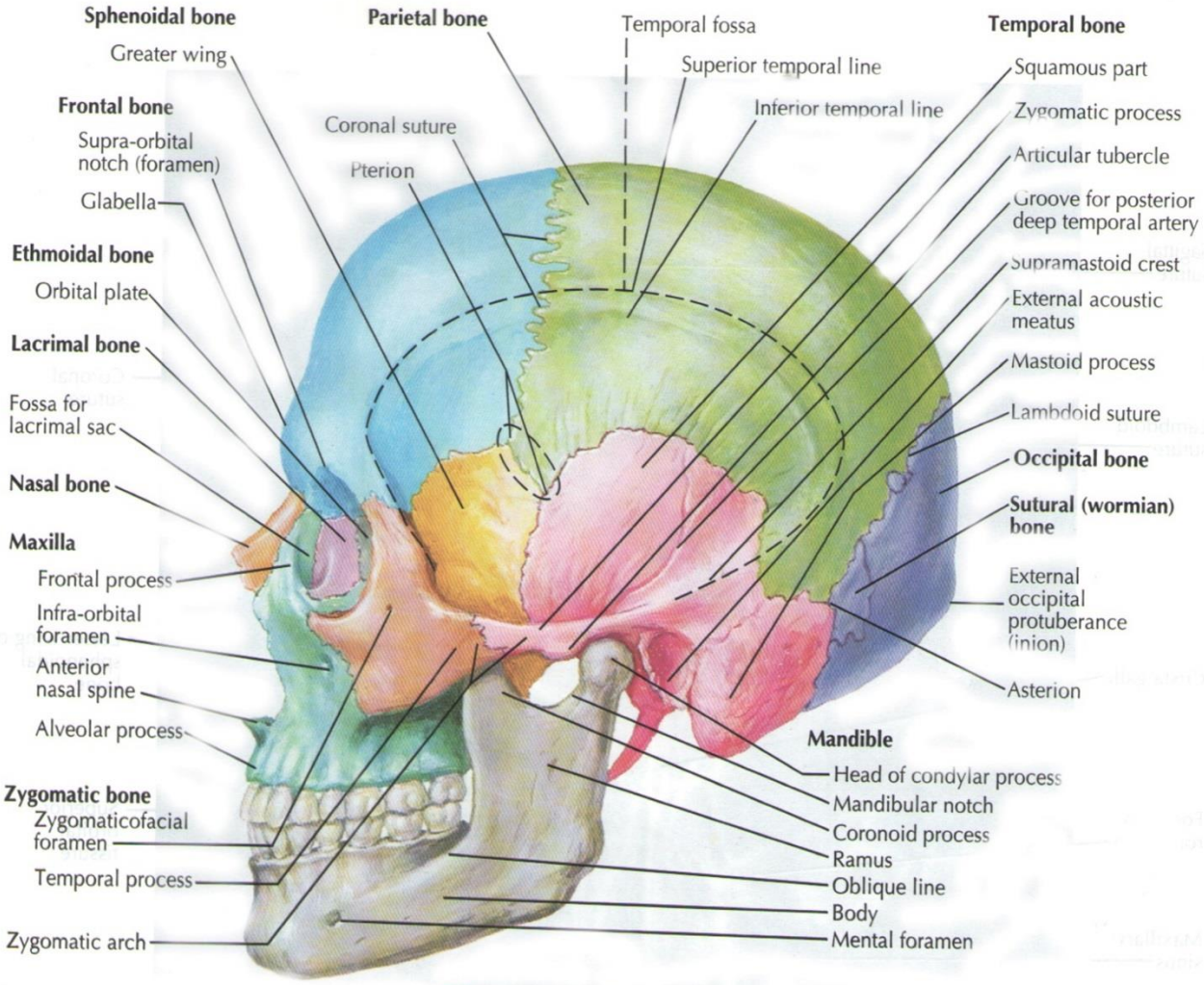

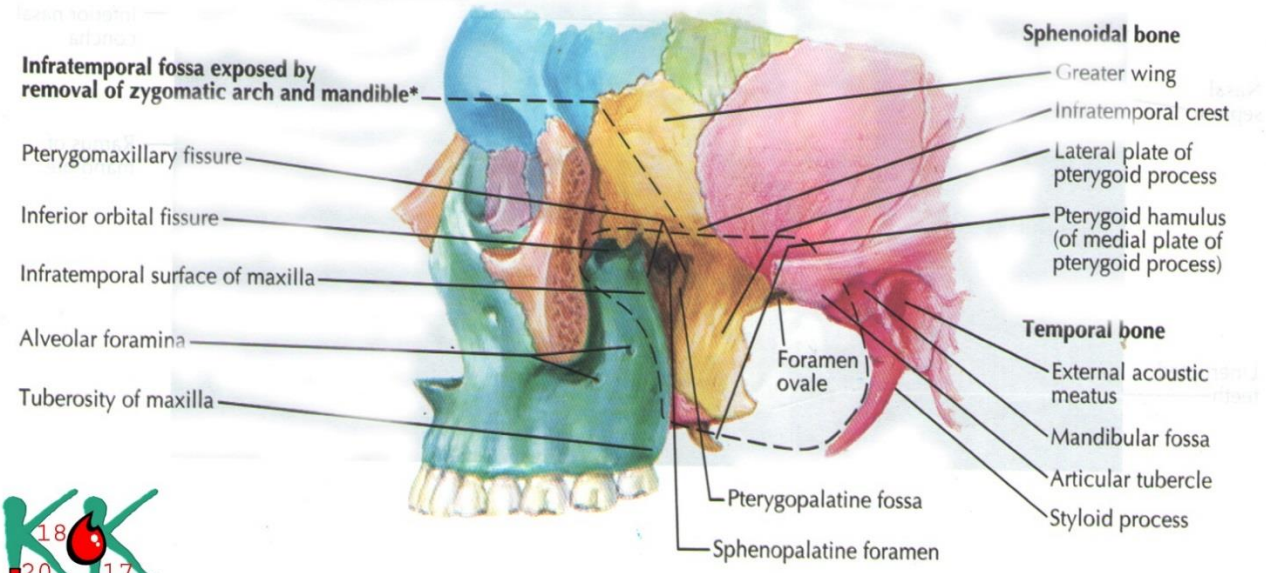

(c) ketabton.com: The Digital Library

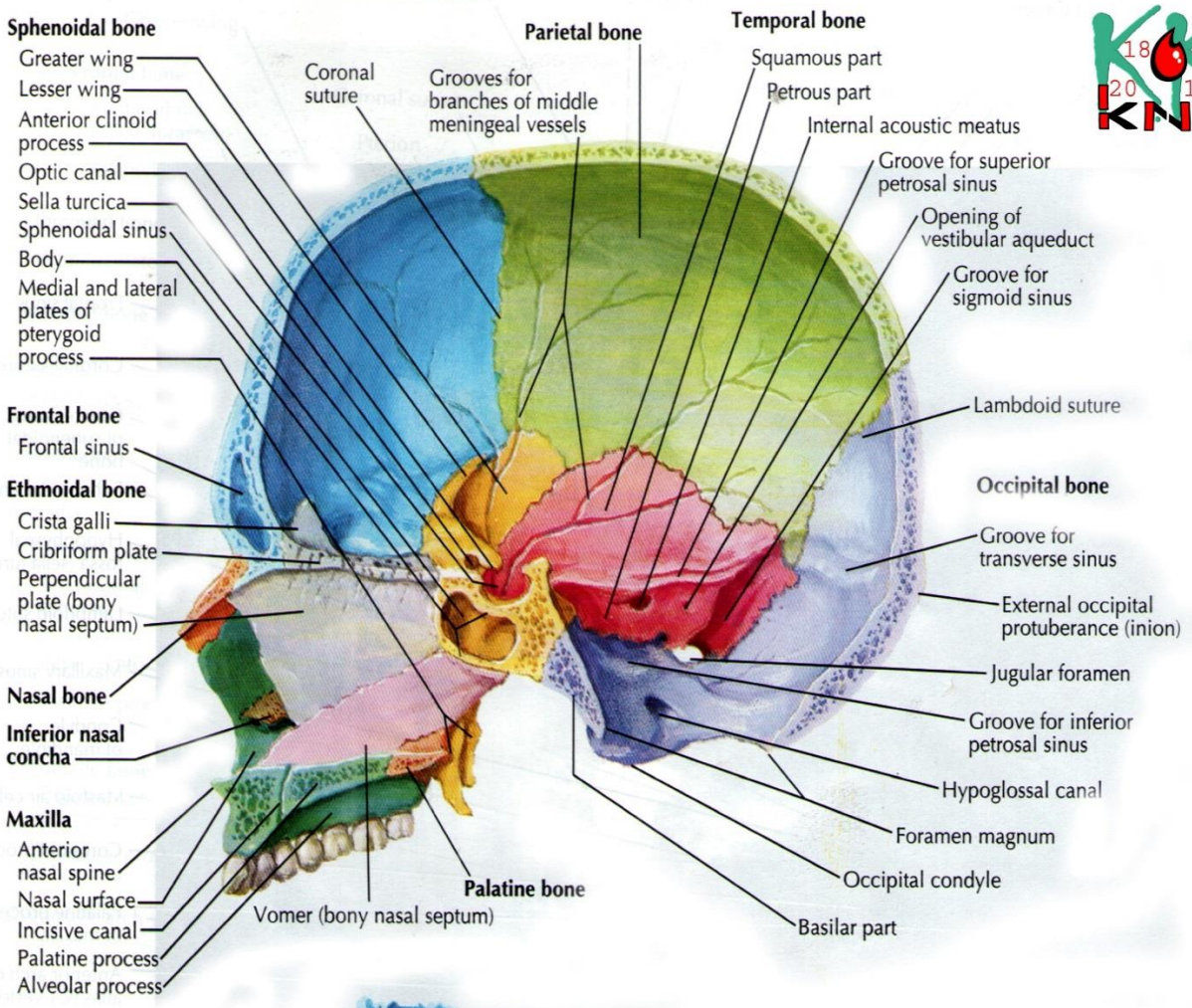

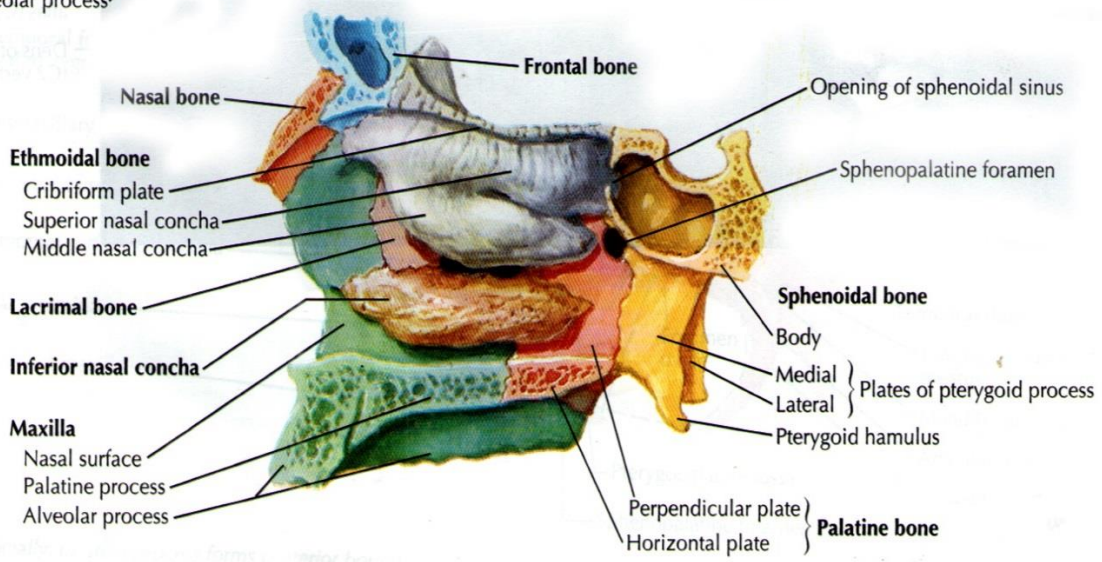

View of lateral nasal wall with nasal septum removed

(c) ketabton.com: The Digital Library

6th chapter

Joints or Articulation

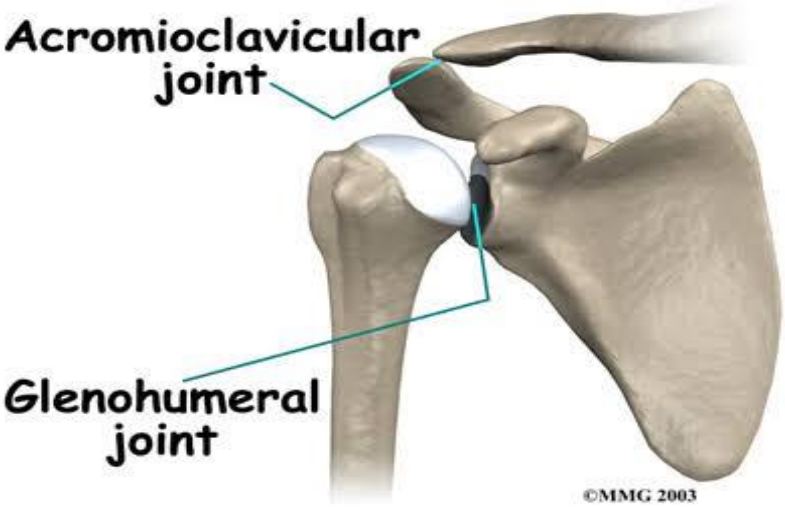

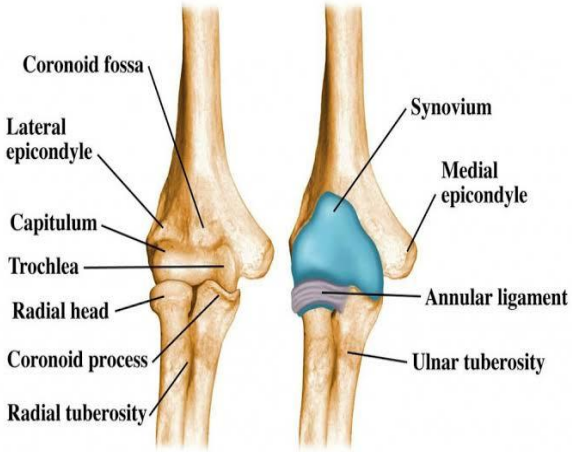

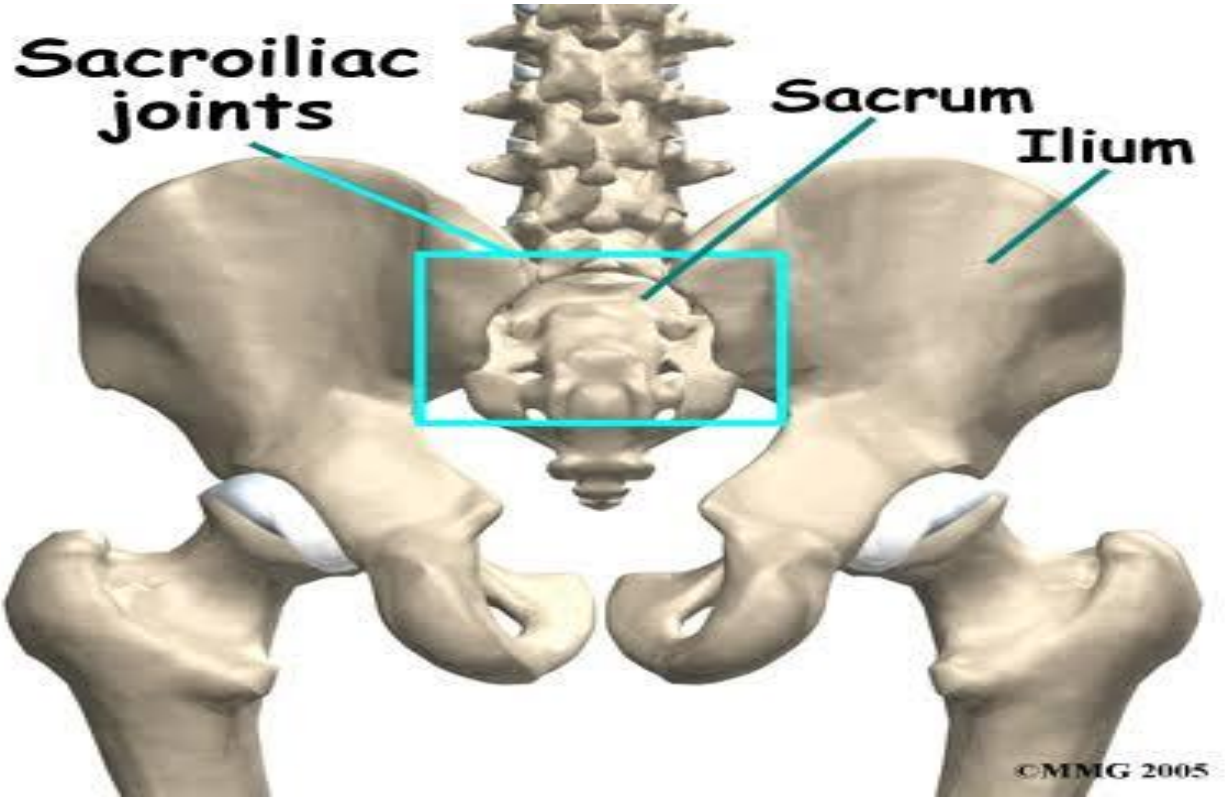

Mr.18

Kefayatullah.naibamani

(c) ketabton.com: The Digital Library

Joints or Articulation

The Functional junction between bones is called Joint.

Importance of Joints: the joints are responsible for

- *Stability : Found in the bones of the skull.*
- *Movement: the movement of limbs.*

Classification of Joints: There are two ways to classify joints.

Due to Function

- *Synarthrosis= no movement*
- *Amphiarthrosis= Slightly movement*
- *Diarthrosis= Freely moveable*

Due to structure

Fibrous Joint | *Cartilaginous Joint* | *Synovial Joint*

- *Fibrous joint: The bones of fibrous joints are the held together by fibrous connective tissue. There is no cavity or space, present between the bones, so most fibrous joints do not move at all. There are Three Types of Fibrous joint: Sutures, Syndesmoses and Gomphoses.*
- *Cartilaginous joint: Are those in which the bones are connected by cartilage. There are two types of cartilaginous joint: Primary(Synchondroses joint) and Secondary(Symphyses joint). In a Primary cartilaginous joint the bones are joined by hyaline cartilage. Primary cartilaginous joint are found in the epiphyseal plates of growing bones in children. In a Secondary cartilaginous*

(c) ketabton.com: The Digital Library

joint by hyaline cartilage covers the end of the bone, but the connection between bones occurs through fibrocartilage. Secondary cartilaginous joint are found at the joints between vertebra and between the pubic bones.

- *Synovial joint: are the only joints that have a space between the adjoining bones. This space referred to as the synovial(or joint) cavity, is filled with synovial fluid. The ends of the bones are covered with articular cartilage, a hyaline cartilage. The joint of Knees, elbows and Shoulders are example of synovial joint. The types of synovial joint:*

Freely moveable synovial joints can be divided into six groups depending upon the way they move. Ball and socket joint, Hinge joint, Pivot joint, Gliding joint, Saddle joint and Condyloid joint.

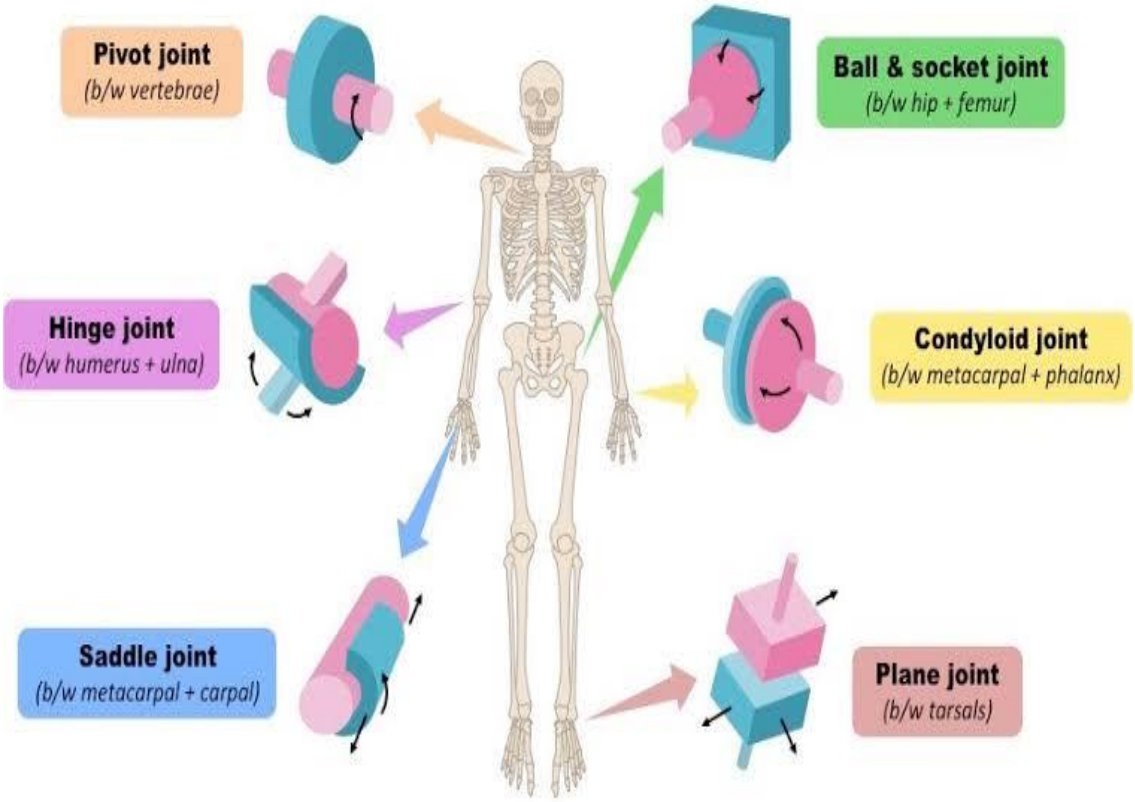

(c) ketabton.com: The Digital Library

- ***Ball and socket joint: of all the joints in the body, the ball and socket joint allows the greater rang of movement. Two main ball and socket joints: Shoulder and Hip Joint.***

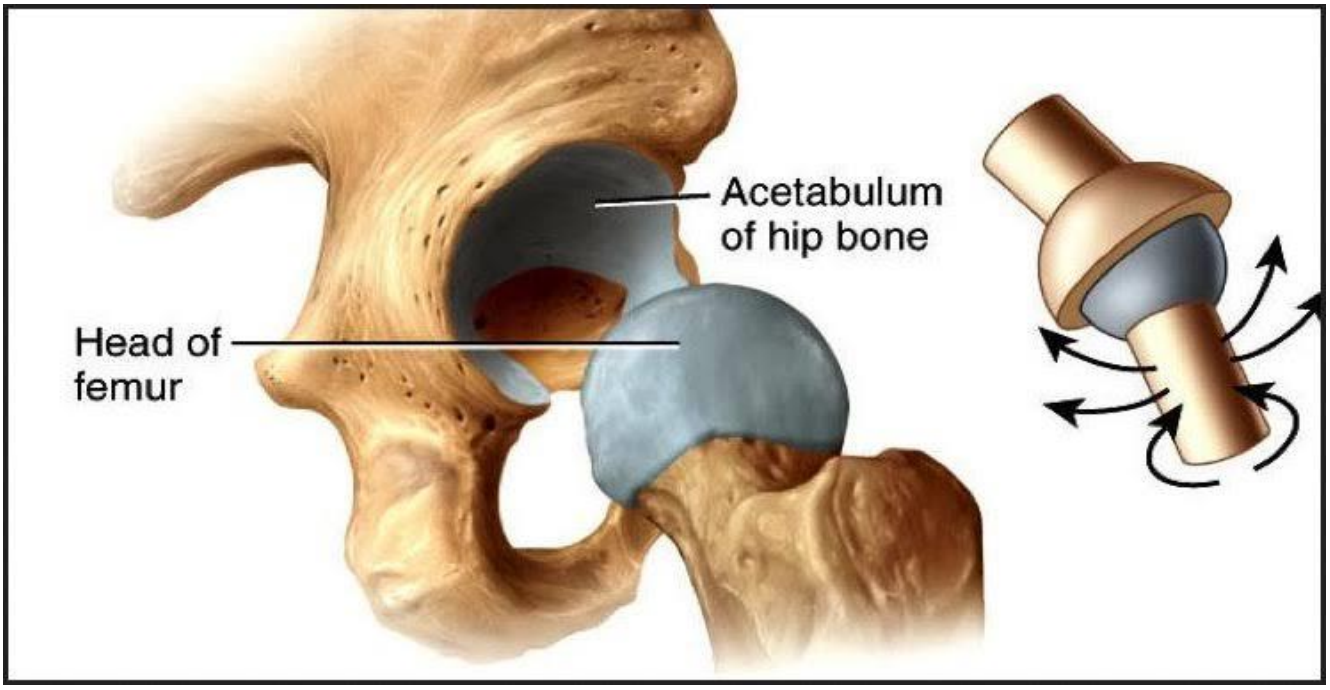

- ***Hinge Joints: allow extensive flexion and extension (Bending and straightening) with only a small amount of rotation. Example of hinge joint: Elbow and knee joints.***

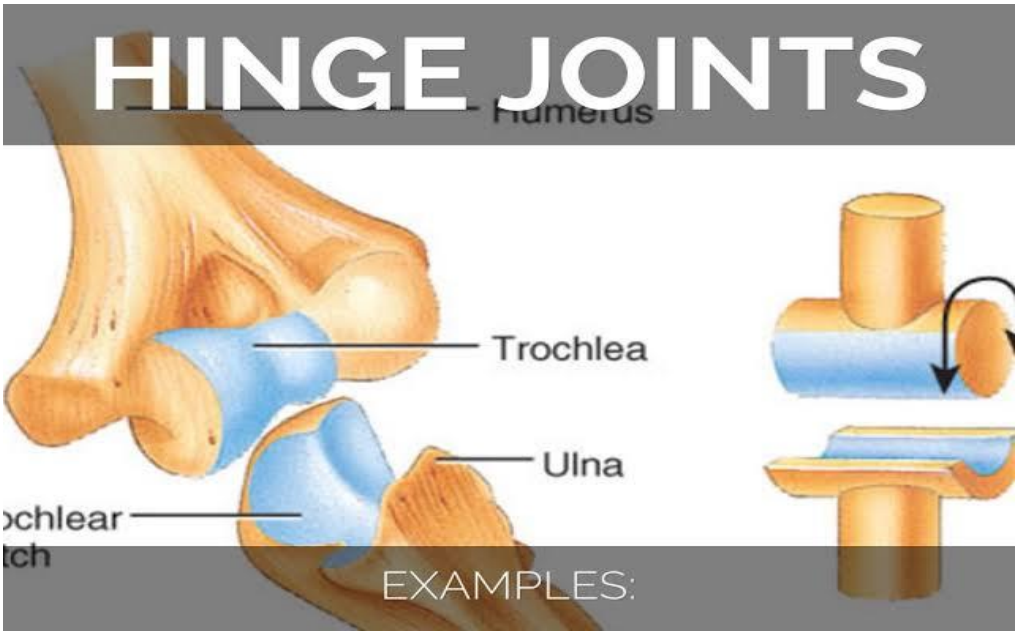

(c) ketabton.com: The Digital Library

- ***Pivot joint: Allow only rotation. There is pivot joint at the top of the spinal column, between the axis and atlas bones of the neck.***
- ***Saddle joints: occur where concave and convex surface meet. The saddle joints allow the movement of the joint forward and backwards and right to left. Examples of saddle joints include the fingers and thumbs.***

- ***Condyloid joints: Within in the Condyloid joint the full convex shape of one bone end, first into the full concave shape of an adjoining bone. This allows for movement in all directions, however full rotations. The main example of the Condyloid joint is the wrist.***

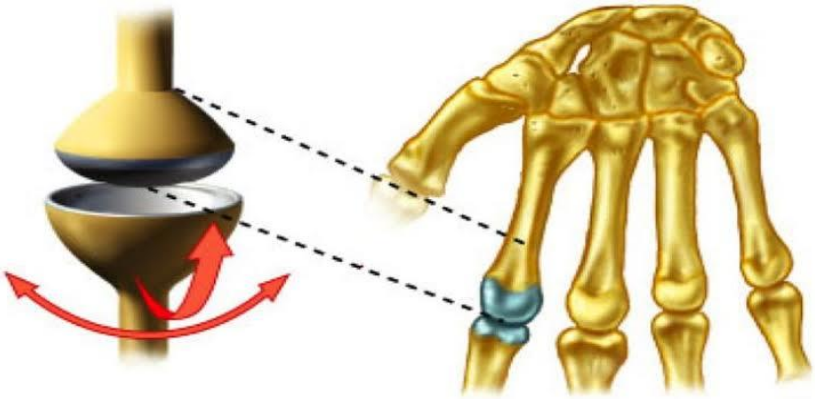

(c) ketabton.com: The Digital Library

مفاصل

وظیفوی اړیکه د هډوکو په منځ کی عبارت د مفصل څخه دی.

د مفاصلو اهمیت دادی چی د هډوکو په ثبات کی رول لری او همدارنګه د هډوکو په حرکاتو کی رول لری.

دمفاصلو طبقه بندی:

موږ په دوه طریقو مفاصل طبقه بندی کولای شو یو د وظیفی په لحاظ او بل د ساختمان په لحاظ. د وظیفی د لحاظه مفاصل په دوه ډوله دی:

- Synarthrosis: هغه مفاصل دی چی هیڅ حرکت ونلری.
- Amphiarthrosis: هغه مفاصل دی چی لږ حرکت ولری.
- Diarthrosis: هغه مفاصل دی چی په ازاد ډول حرکت ولری.

د ساختمان له نظره هم مفاصل په دری ډوله دی:

- Fibrous Joints غیری متحرک مفاصل: په دغه نوعه مفاصلو کی د هډوکو مفصلی سطحی د فبروز نسج په واسطه سره یوځای شوی وی. په عمومی ډول دغه مفاصل غیری متحرک دی، دغه مفاصل د هډوکو ترمنځ کومه خالیګاه او فاصله نه لری. او مثالونه یی عبارت دی له د سر د هډوکو ترمنځ مفصلی درزونه inf tibiofibular joints او Dentoalviolar joints څخه.

  دغه مفاصل هم په دری ډوله دی: Sutures, Syndesmosis and Gomphoses
- Cartilaginous Joints نیمه متحرک مفاصل: هغه مفاصل دی چی هډوکی یی د Cartilage په واسطه سره وصل وی. او په دوه ګروپونو ویشل شوی دی:

Primary cartilaginous joints یا Synchondroses: په دغه ډول مفاصلو کی هډوکی د عضروفی میلی په واسطه یو د بل سره ارتباط پیدا کوی.

(c) ketabton.com: The Digital Library

مثال یی د هډوکو د نشو نما په وخت کی د Epiphys او Diaphys ترمنځ ارتباط ددی نوغه مفاصلو غوره مثال دی.

Secondary cartilaginous joints یا Symphyses: په دی نوعه مفاصلو کی د هډوکو فصلی سطحی د Hyaline عضروف په واسطه پوښل شوی دی او د دواړو ترمنځ د مفصل په جوف کی Fibrocartilage palate موجود دی. ددی ډول مفاصلو ښه مثالونه Intervertebral joints او Symphysis pubis دی.

- **Synovial Joints متحرک مفاصل:** په دی ډول مفاصلو کی د هډوکو مفصلی سطحی د یو نازک هیالین عضروف په واسطه پوښل شوی دی چی دواړه مفصلی سطحی د مفصلی خلا په واسطه سره جلا شوی دی. د مفصل خلا د Synovial غشاء په واسطه پوښل شوی ده. اوښه مثالونه یی Knees, Elbows او Shoulders joint دی.

Synovial Joint په شپږو ګروپونو ویشل شوی دی چی عبارت دی له: Ball and socket joint، Hinge joint، Pivot joint، Gliding joint، Saddle joint او Condyloid joint څخه.

- **Ball and socket joint:** په دی ډول مفاصلو کی د یو طرف هډوکی سر چی د توپ شکل لری د بل طرف هډوکی د چقوری مانند مقعریت سره مفصل کیږی، په دغه ډول مفاصلو کی د قبض، بسط، تقرب، تبعد، تدور او Circumduction حرکات اجرا کیدای شی ددی ډول مفاصلو ښه مثالونه د اوږی بندونه او Hip joints دی.
- **Hinge joints:** دغه مفاصل عیناً د دروازی چپ وراس غوندی دی له دی کبله په دی ډول مفاصلو کی د قبض او بسط حرکات اجرا کیدای شی ددی مفاصلو ښه مثالونه عبارت دی له Elbow joint، Knee joint او Ankle joint څخه.

(c) ketabton.com: The Digital Library

- **Pivot joints محوری مفاصل:** په دی ډول مفاصلو کی د یو هډوکی مفصلی سطحه د بل هډوکی سره داسی مفصل کیږی چی د یوه هډوکی مفصلی سطحه پکی ثابته او د بل هډوکی مفصلی سطحه د همدی هډوکی په مفصلی سطحه باندی تدوری (Rotation) حرکات اجراء کوی. غوره مثالونه یی Atlanto-axial joint او Sup radioulnar joint دی.
- **Saddle joints:** په دی ډول مفاصلو کی مفصلی سطحی د اس د زین په شان دوجانبه محدب مقعر وی په دغه ډول مفاصلو کی د قبض،بسط،تقرب او تبعد حرکات اجرا کیدای شی لاکن Rotation حرکات په کی ناممکن دی.

Plane Joints: په دی ډول مفاصلو کی مفصلی سطحی همواری وی او د مفصلی سطحو همواروالی ددی باعث کیږی چی د مفصلی سطحی یو په بل وښوییږی یعنی په دی مفاصلو کی ښوییدونکی حرکات اجرا کیږی ددی مفاصلو مثالونه Sternoclavicular joint او Acromioclavicular joint دی.

Ellipsoid joints: په دغه مفاصلو کی د یو طرف هډوکی بیضوی مقعره مفصلی سطحه د مقابل هډوکی له بیضوی محدبی سطحی سره مفصل کیږی چی په دی مفاصلو کی د قبض، بسط، تقرب او تبعد حرکات او کمه اندازه Rotation حرکات د اجراء وړ دی. ددی مفاصلو ښه مثال Wrist joint دی.

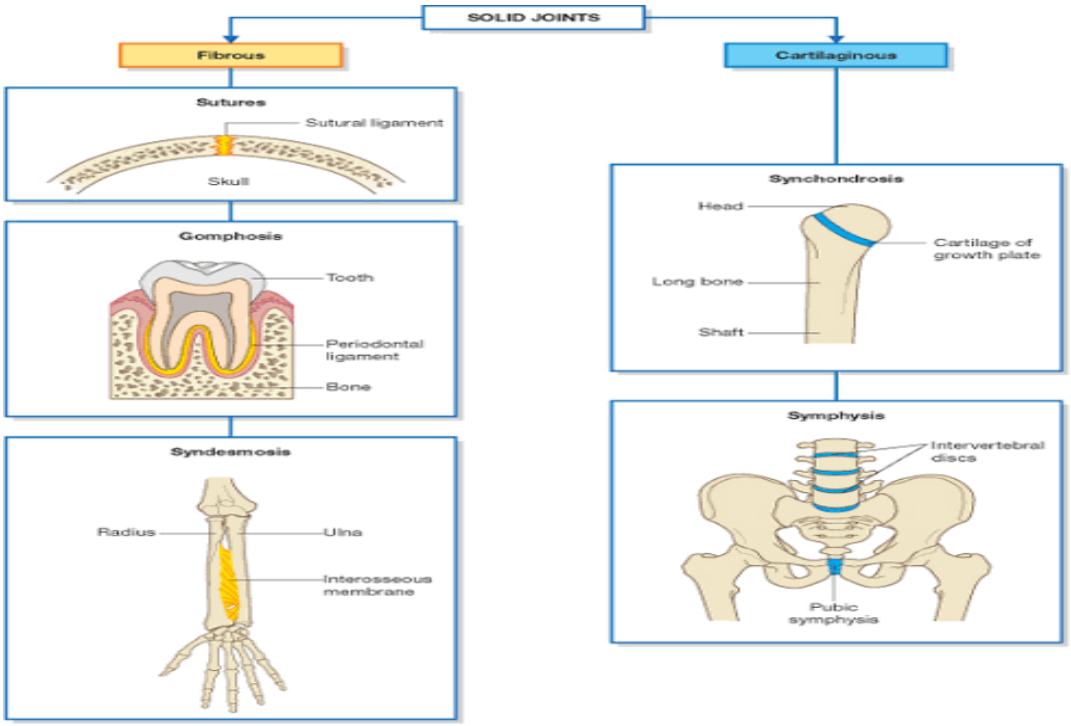

(c) ketabton.com: The Digital Library

Movement of Joints

- ***Extension: Straightening or extending a limb. (opening a joint)***
- ***Flexion: Bending or flexing a limb. (closing a joint)***

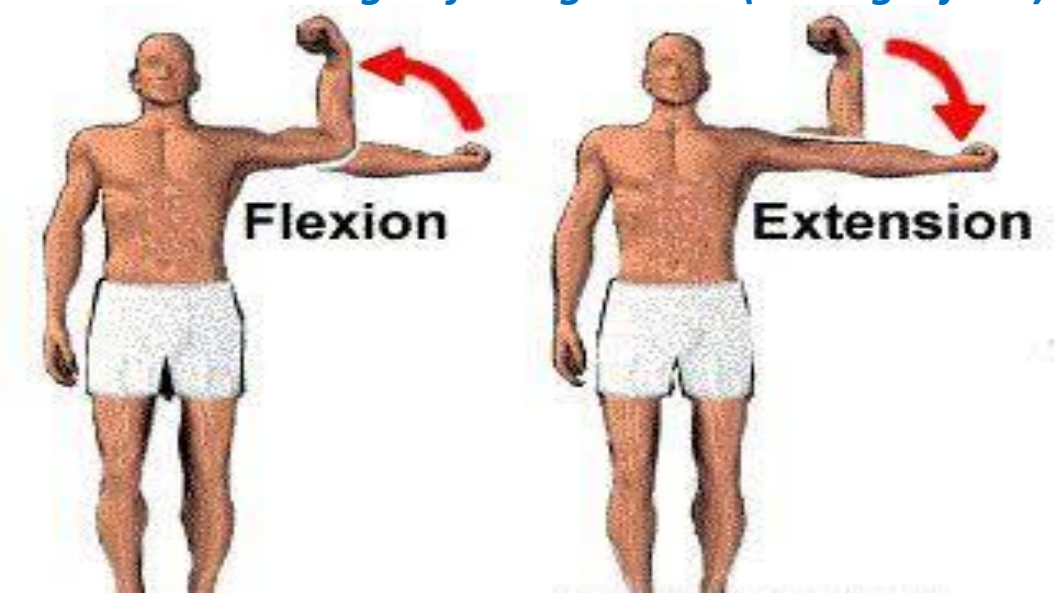

- ***Abduction: Moving a limb away from the center line of the body.***
- ***Adduction: Moving a limb towards the center line of the body.***

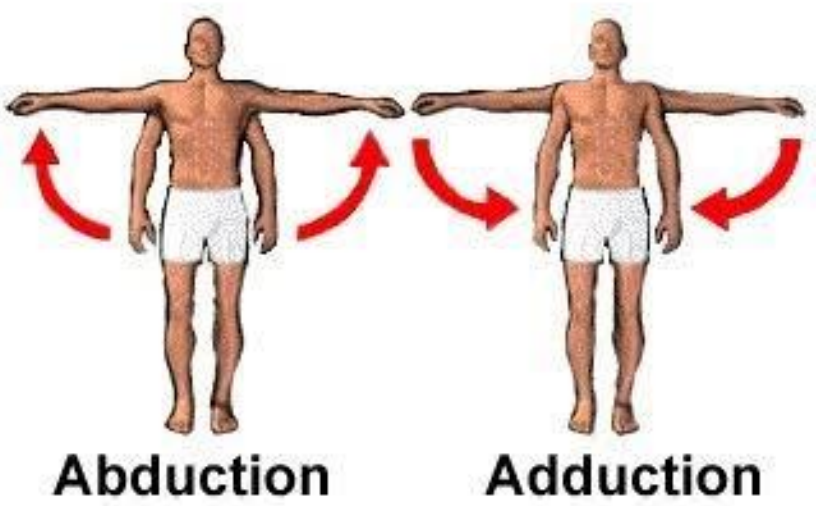

(c) ketabton.com: The Digital Library

- ***Rotation: This is a turning or rotational movement of a limb or body part.***
- ***Circumduction: The ability of a limb to be moved in circles.***

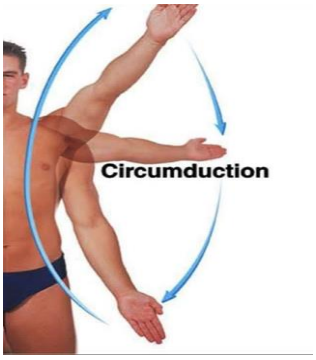

- ***Plantarflexion: Is the movement which increase the approximate 90 degree angle between the front part of the foot and the shin, as when pressing down in a car pedal.***
- ***Dorsiflexion: is the movement which decreases the angle between the dorsum(Superior surface) of the foot and the leg, so that the toes are brought closer to the shin. The movement moving in opposite directions is called plantarflexion. Put more simply: it applies to the upward movement of the foot at the ankle joint.***

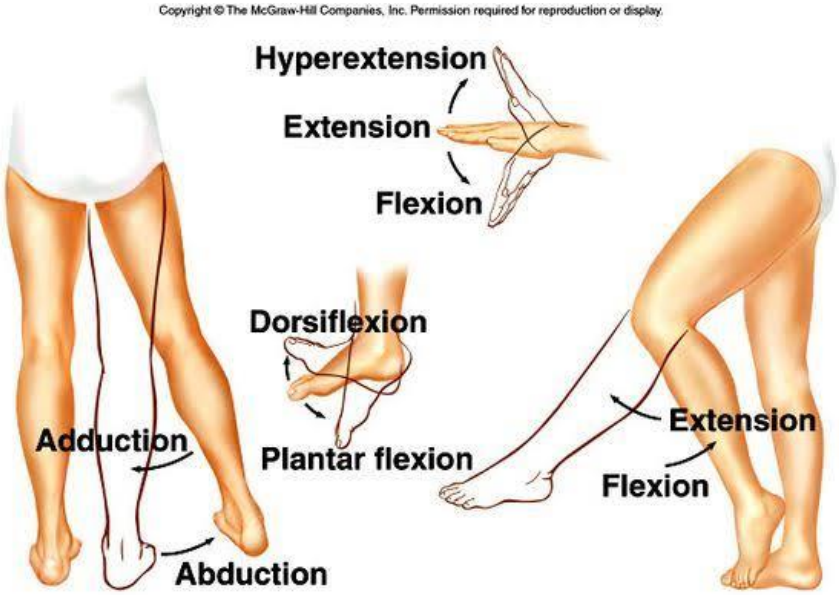

(c) ketabton.com: The Digital Library

- ***Pronation: A rotation of the forearm that moves the palm from an anterior facing position to a posterior facing position, or palm facing down. This is not medial rotation as this must be performed when the arm is half flexed.***
- ***Supination: The opposite of Pronation, the rotation of the forearm so that the palm faces anteriorly, or palm facing up. This hand is supine(Facing anteriorly) in the anatomical positon.***

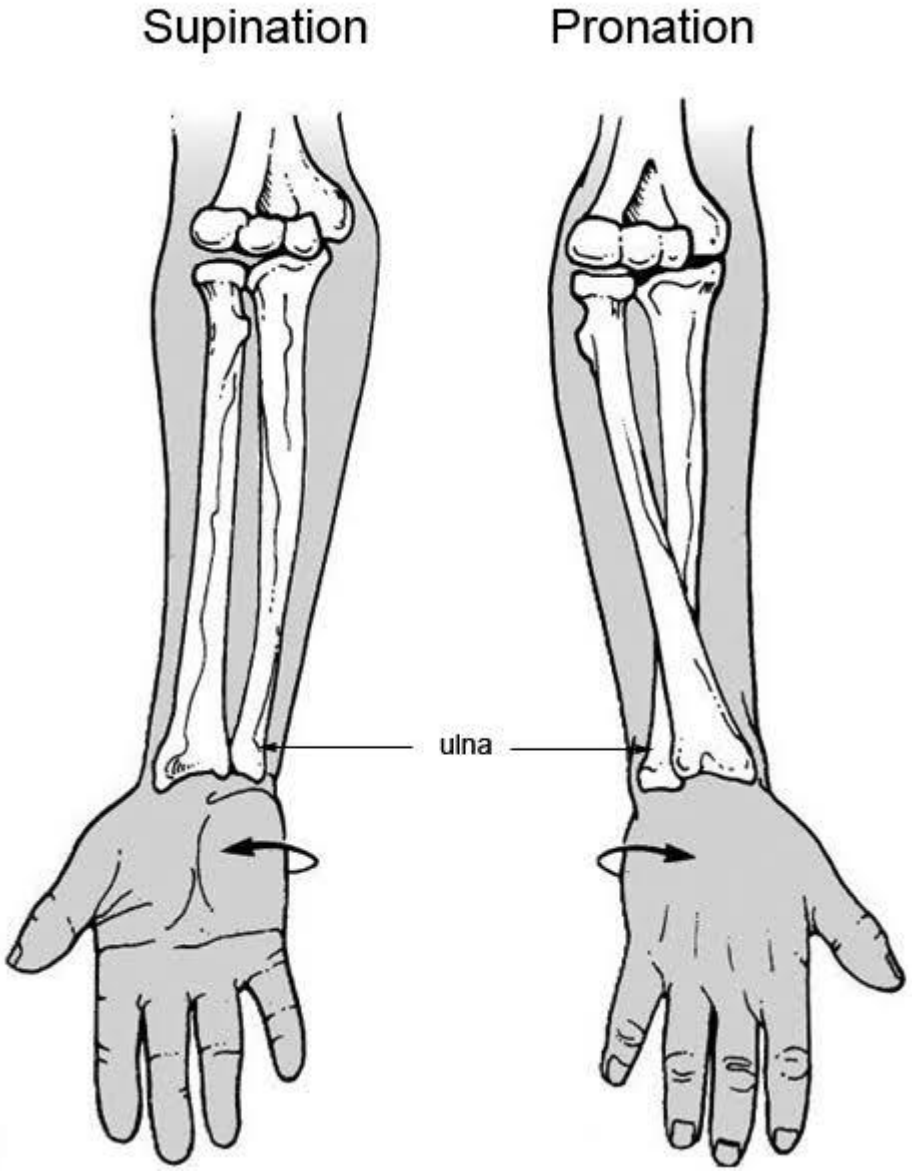

(c) ketabton.com: The Digital Library

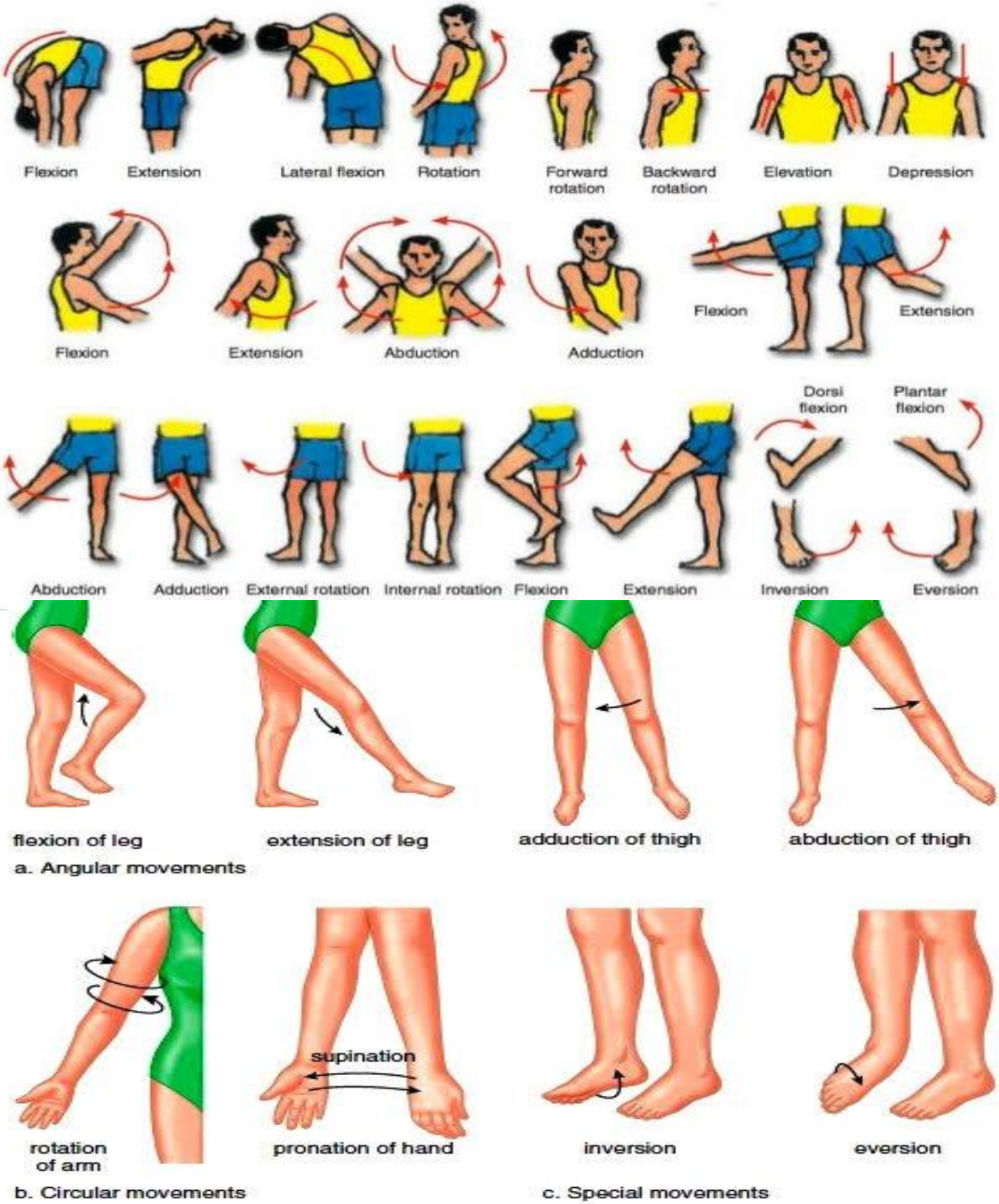

(c) ketabton.com: The Digital Library

Upper Limb Joints

Sternoclavicular joint:

Type: Synovial Plane.

Articular surfaces: Medial end of sternum+ Clavicular notch of manubrium sterni.

Movement: Sliding.

د مفصل نوعیت: د Plane synovial مفاصلو له جملی څخه دی.

مفصلی سطحی: د Clavicle هډوکی انسی نهایت د Sternum هډوکی د Manubrium Sterni برخی د Clavicular notch سره مفصل کیږی.

د مفصل حرکات: مفصلی سطحی یی یو د بل په مخ ښوییدونکی حرکات اجرا کوی.

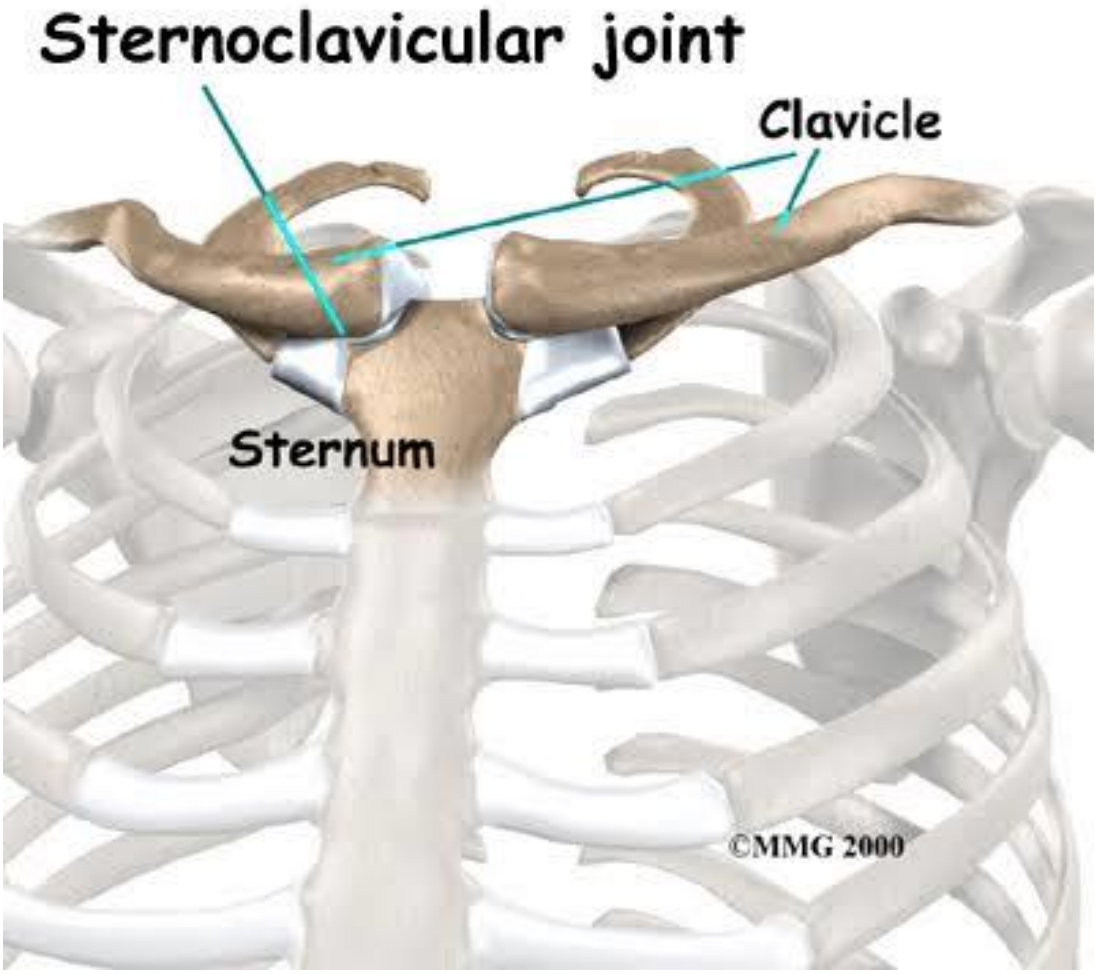

(c) ketabton.com: The Digital Library

Acromioclavicular joint:

Type: Synovial plane.

Articular surfaces: Acromion process of Scapula + Lateral end of Clavicle.

Movement: Sliding

د مفصل نوعیت: د **Synovial plane** مفاصلو له جملی څخه دی.

مفصلی سطحی: د **Scapula** له خوا **Acromion process** او د **Clavicula** له خوا د همدی هډوکی وحشی نهایت ددی مفصل په جوړیدو کی رول لری.

Acromioclavicular Joint Separation

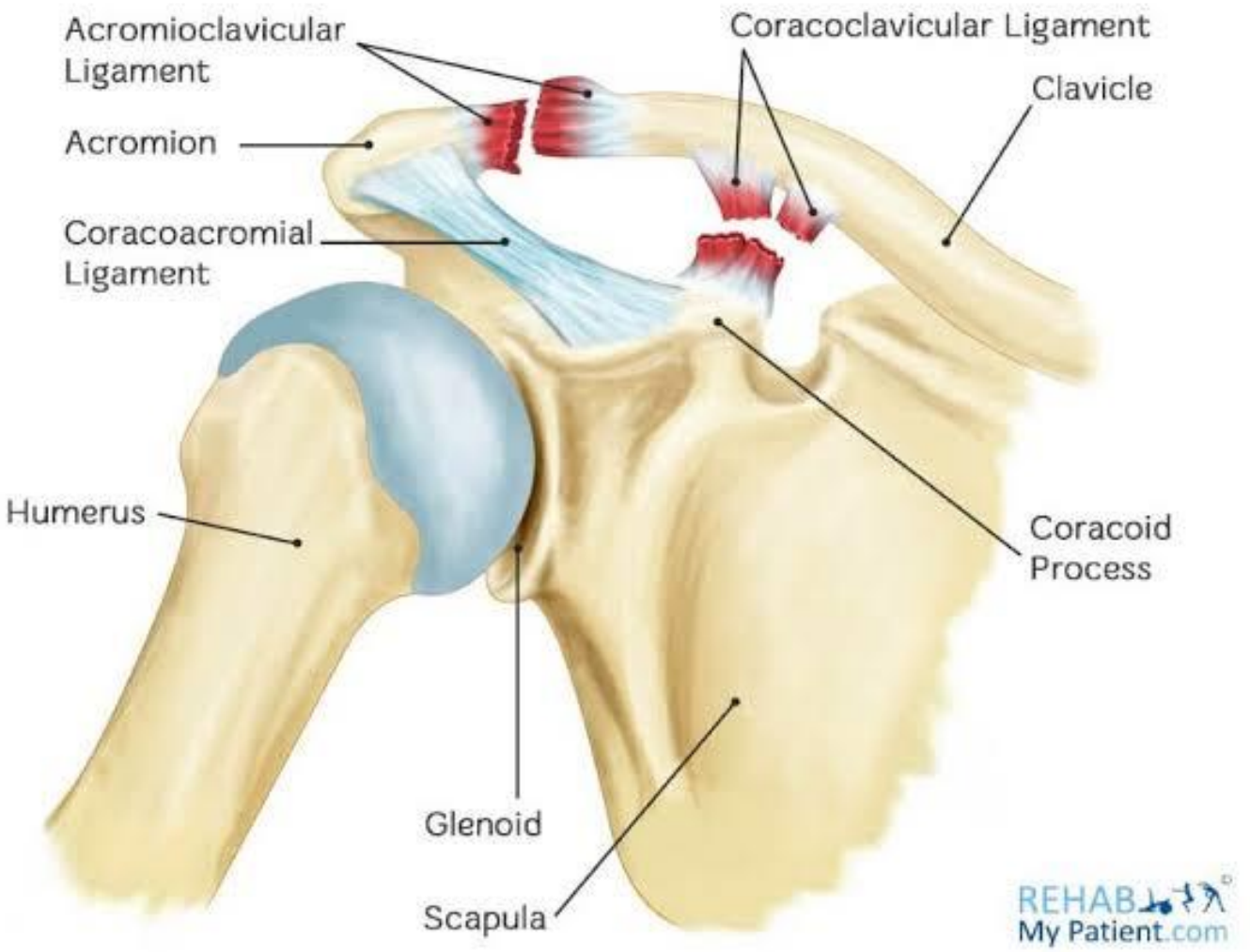

(c) ketabton.com: The Digital Library

Shoulder joint:

Type: Synovial Ball and socket.

Articular surfaces: Caput (head) of Humerus + Glenoid cavity.

Movement: Flexion, Extension, Adduction, Abduction and Rotation.

د مفصل نوعیت: دغه مفصل د **Synovial ball and socket** مفاصلو له جملی څخه دی.

مفصلی سطحی: د **Humerus** هډوکی له خوا **Caput Humerus** او د **Scapula** هډوکی له خوا **Glenoid cavity** ددی مفصل په جوړیدو کی رول لری.

د مفصل حرکات: د قبض، بسط، تقرب، تبعد، تدور، او دایروی شکله حرکات پکی اجرا کیدای شی.

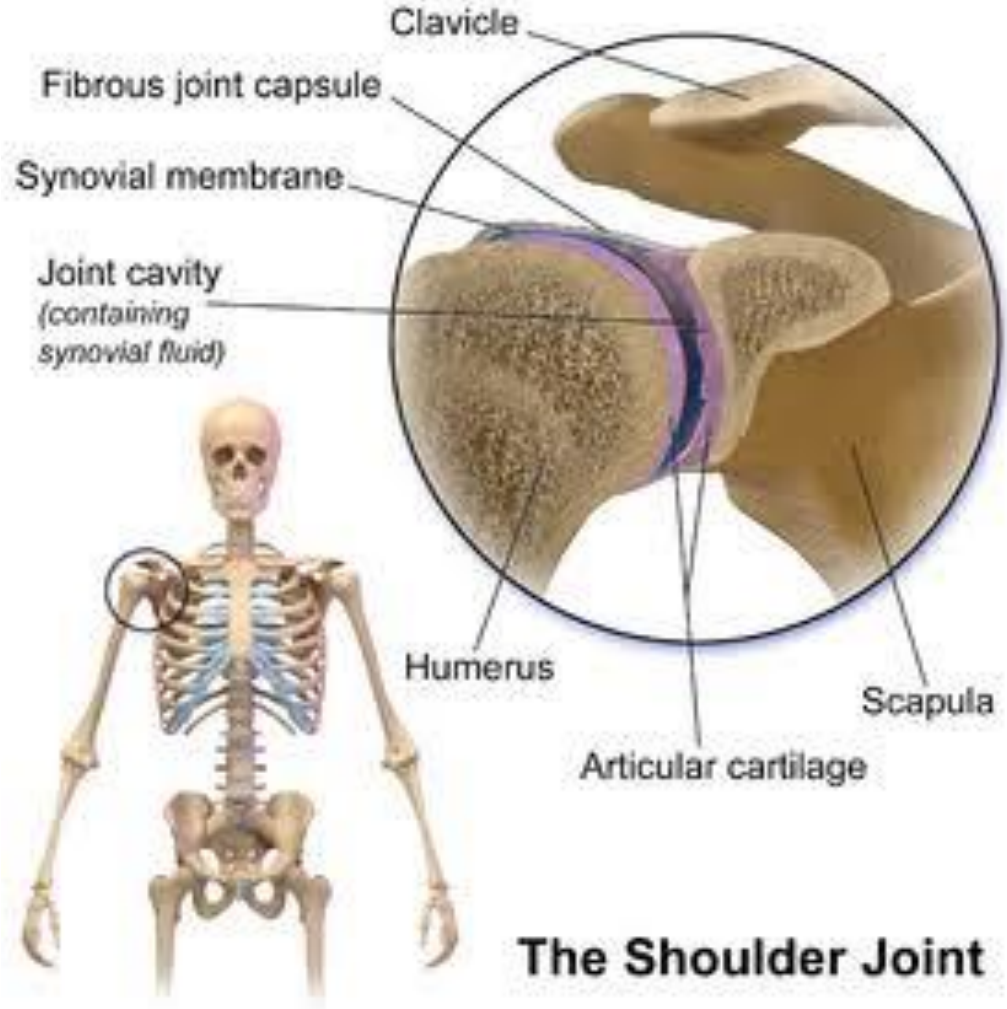

(c) ketabton.com: The Digital Library

Elbow Joint:

Type: Synovial Hinge.

Articular surfaces: Trochlea and Capitulum of Humerus + Trochlear notch of ulna + head of Radius.

Movement: Flexion and Extension.

د مفصل نوعیت: دغه مفصل د Synovial hinge joints له جملی څخه دی.

مفصلی سطحی: د Humerus هډوکی له خوا Trochlea او Capitulum چی د Ulna د Trochlear notch او Radius هډوکی له Head سره ددی مفصل په جوړیدو کی رول لری.

د مفصل حرکات: په دغه مفصل کی د قبض او بسط حرکات اجراء کیدای شی.

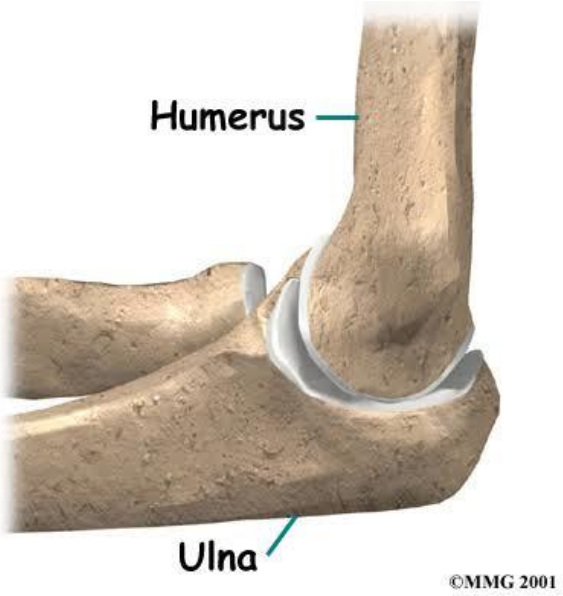

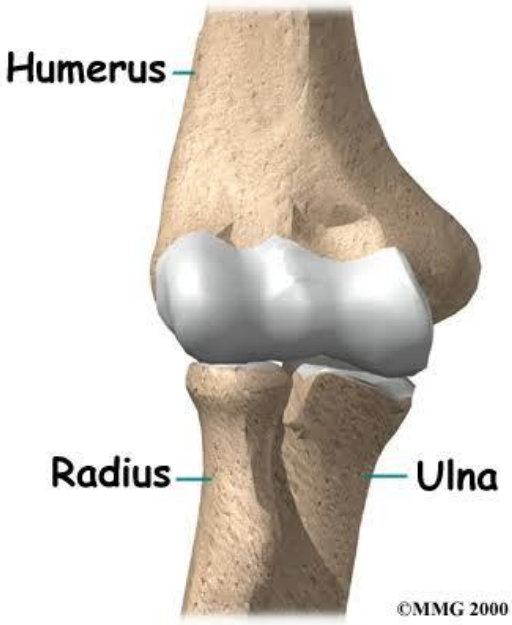

Superior Radioulnar Joint:

Type: Synovial Pivot.

Articular surfaces: Radial notch of ulna + Head of Radius

د مفصل نوعیت: د Synovial pivot د مفاصلو له جملی څخه دی.

(c) ketabton.com: The Digital Library

مفصلی سطحی: ددی مفصل مفصلی سطحی د **Ulna** هډوکی له خوا **Radial notch** او د **Radius** هډوکی له خوا د نوموړی هډوکی **Head** ددی مفصل په جوړیدو کی رول لری.

- ***Inferior Radioulnar joint:***

Type:

Articular surfaces: Head of ulna + Ulnar notch of Radius.

Movement: Supination and Pronation.

د مفصل نوعیت: د **Synovial pivot** مفاصلو له جملی څخه دی.

مفصلی سطحی: د **Ulna** هډوکی له خوا **Head of ulna** او د **Radius** هډوکی له خوا **Ulnar notch** د نوموړی مفصل په جوړیدو کی برخه اخلی.

د مفصل حرکات: د څنګلی **Supination** او **Pronation** ددی بند د حرکاتو په نتیجه کی منځ ته راځی.

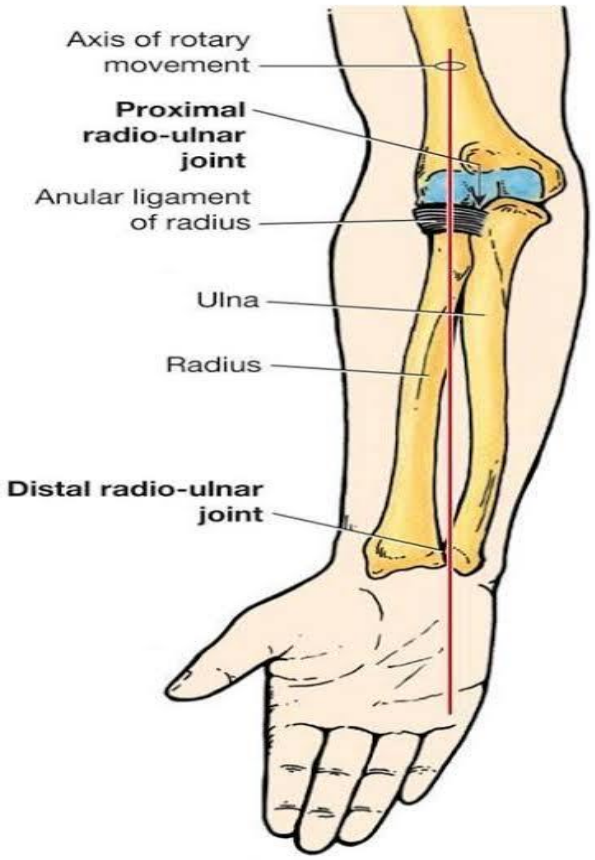

D Supination

(c) ketabton.com: The Digital Library

Radiocarpal joint or wrist joint:

Type: Synovial ellipsoid.

Articular surfaces: Lower end of Radius + Scaphoid + Lunate + Triquetrum.

د مفصل نوعیت: نوموړی مفصل د **Synovial Ellipsoid** مفاصلو له جملی څخه دی.

مفصلی سطحی: په علوی کی د کعبری هډوی له خوا ددی هډوکی سفلی نهایت د سفلی کعبری زندی مفصل **Articular Disc** او بالمقابل په سفلی کی د لاس له خوا د **Scaphoid**، **Lunate** او **Triquetrum** هډوکو علوی محدبی بیضوی سطحی ددی مفصل په جوړیدو کی رول لری.

د مفصل حرکات: په دی مفصل کی د قبض، بسط، تقرب او تبعد حرکات او کمه اندازه د **Rotation** حرکات پکی اجراء کیدای شی.

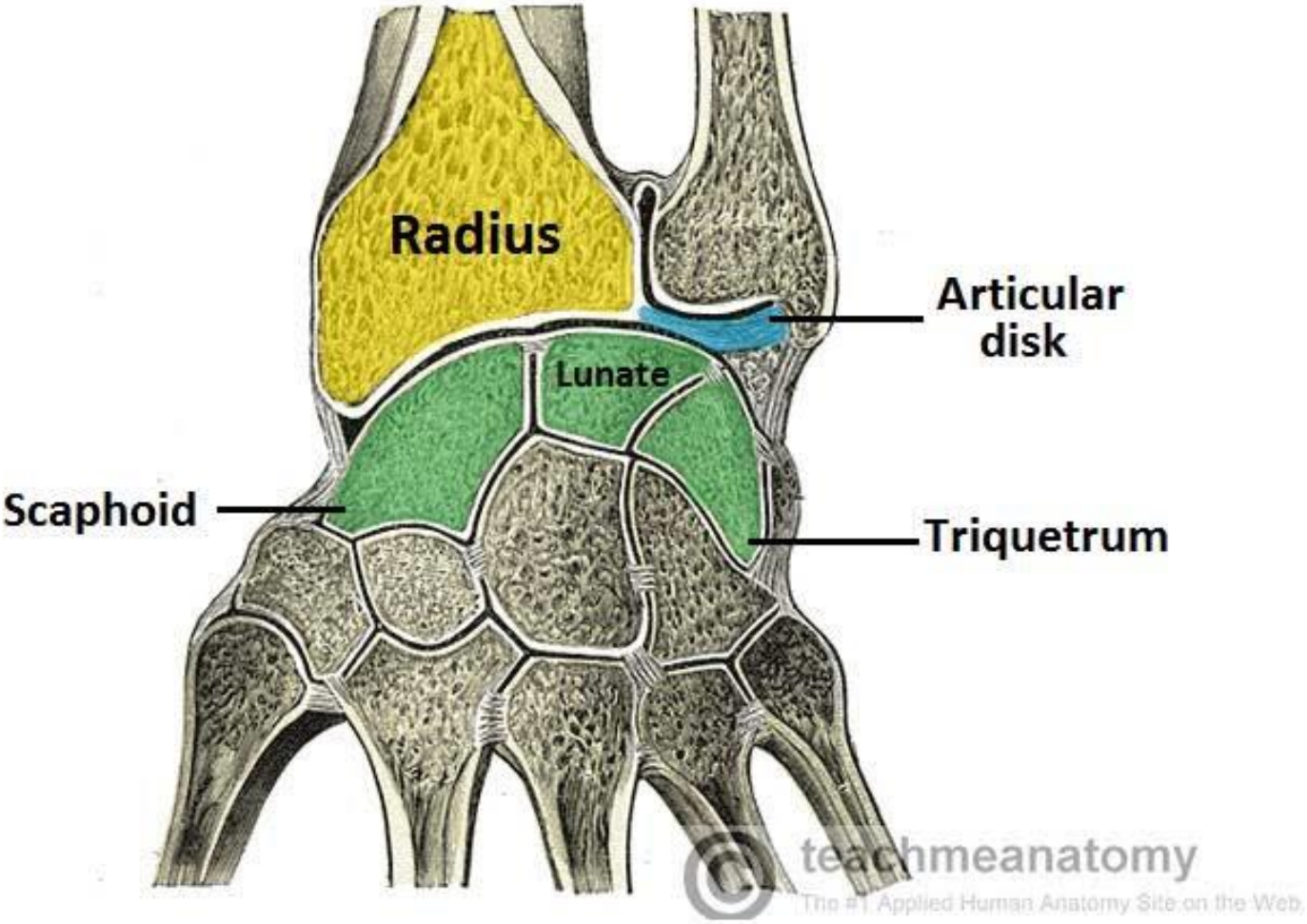

(c) ketabton.com: The Digital Library

- ***Intercarpal Joint:***

Type: Synovial Plane.

Articular surface: The Carpal bone connected with another one.

Movement: Sliding.

د مفصل نوعیت: نوموړی مفاصل د **Synovial plane** مفاصلو له جملی څخه دی.

مفصلی سطحی: په دغه مفاصلو کی **Carpal** هډوکی په خپل منځ کی سره مفصل کیږی.

د مفصل حرکات: په دغه بندونو کی مفصلی سطحی یو دبل په مخ معمولی شانته بنوییږی.

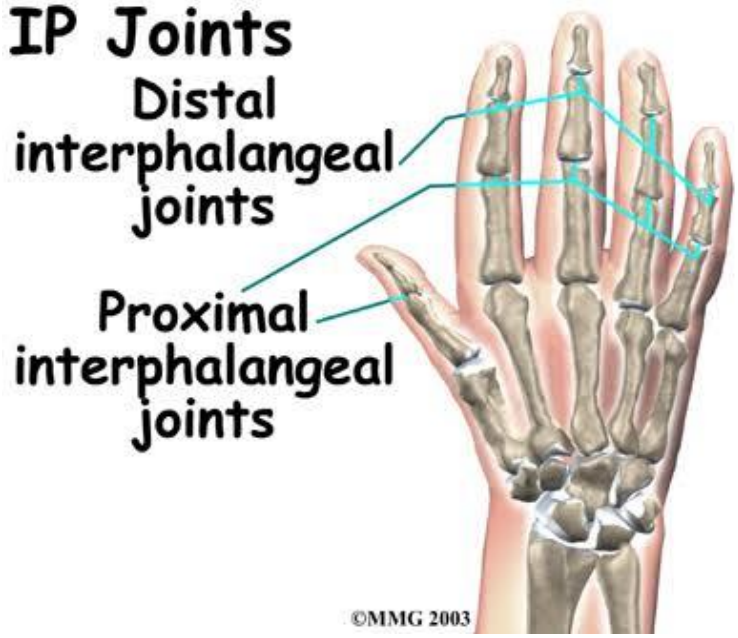

- ***Carpometacarpal joint:***

Type: Thumb saddle joint. Others are synovial plane.

Movement: Flexion, Extension, Abduction, adduction, others sliding.

ددغه مفاصلو له جملی څخه د غټی ګوتی **Carpometacarpal** مفصل د **Saddle joints** او باقی څلور یی د **Synovial plane** مفاصلو له جملی څخه دی.

د غټی ګوتی **Carpometacarpal joint** کی د قبض، بسط، تبعد او تقرب حرکتونه ترسره کیدای شی.

(c) ketabton.com: The Digital Library

■ ***Metacarpophalangeal joint:***

Type: Synovial Condyloid.

Articular surface: Head of metacarpus + Base of proximal phalanxes.

Movement: Flexion, Extension, Abduction and Adduction.

د مفصل نوعیت: د Synovial Condyloid مفاصلو له جملی څخه دی.

مفصلی سطحی: په دی مفاصلو کی د Metacarpal هډوکی سرونه د Proximal phalanxes له Base سره ددی مفاصلو په جوړیدو کی رول لری.

دمفصل حرکات: په دی بندونو کی د قبض، بسط، تقرب، تبعد او تدوری حرکات ترسره کیدای شی.

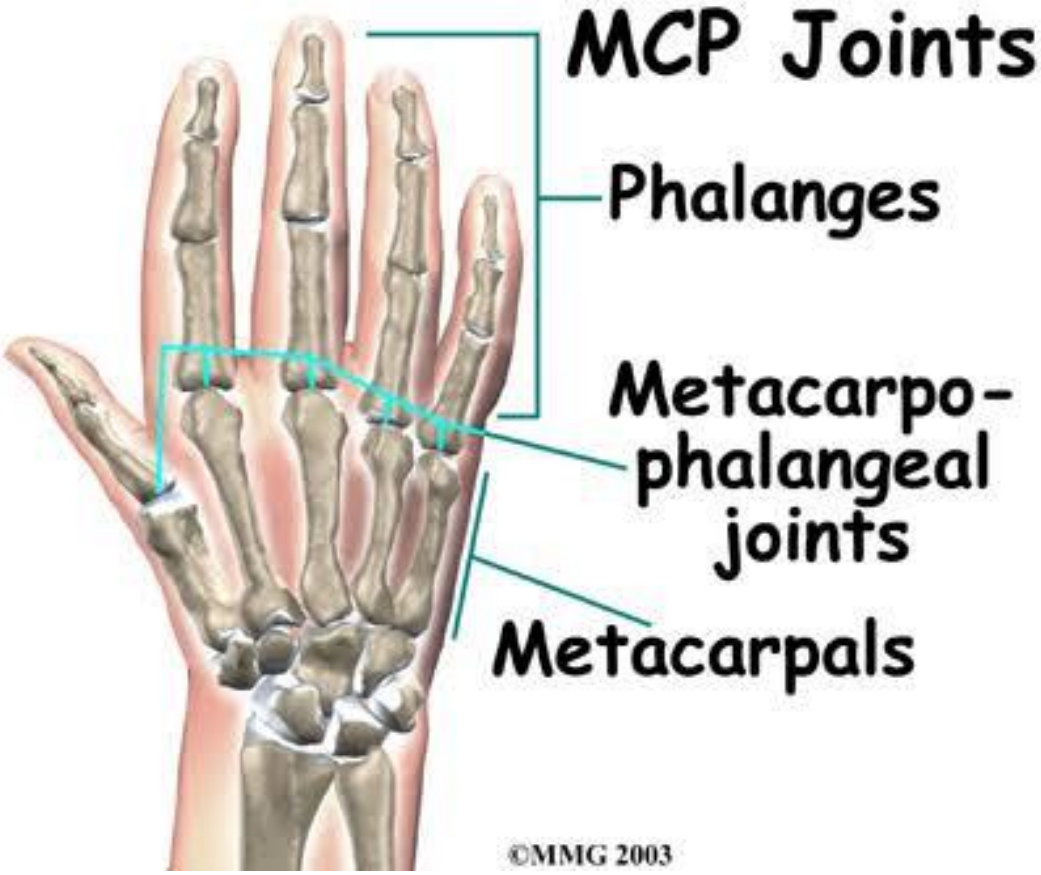

■ ***Interphalangeal joint:***

Type: Synovial.

نوموړی مفصل د نوعیت له مخی د Synovial hinge مفاصلو له جملی څخه دی چی عیناً د Metacarpophalangeal مفاصلو په شان ساختمان لری.

(c) ketabton.com: The Digital Library

Lower Limb Joints

- ***Sacroiliac Joint:***
  Type: Synovial plane.
  Articular surface: auricular surface of sacral bone+ auricular surface of iliac bone.

د مفصل نوعیت: دا د **Synovial Plane** مفاصلو له جملی څخه دی.

مفصلی سطحی: د عجز هډوکی له خوا **Auricular surface of sacral bone** او د حرقفی هډوکی له خوا **Auricular Surface of iliac bone** ددی مفصل په جوړیدو کی برخه اخلی. مفصلی سطحی د مفصلی عضروفونو په واسطه پوښل شوی دی.

- ***Symphysis Pubis joint:***
  Type: Secondary cartilaginous.
  Articular surface: Symphyseal surface of pubis.

د مفصل نوعیت: د **Secondary cartilaginous** مفاصلو له جملی څخه دی.

مفصلی سطحی: د نوموړی مفصل په جوړیدو کی د یو طرف **Pubic** هډوکی **Symphysial Surface** د مقابل **Pubic** هډوکی د **Symphysial surface** سره رول لری مفصلی سطحی یی د **Hyaline cartilage** په واسطه پوښل شوی دی ددغه دواړه عضروفی سطحو ترمنځ **Interpubic Disc** قرار لری.

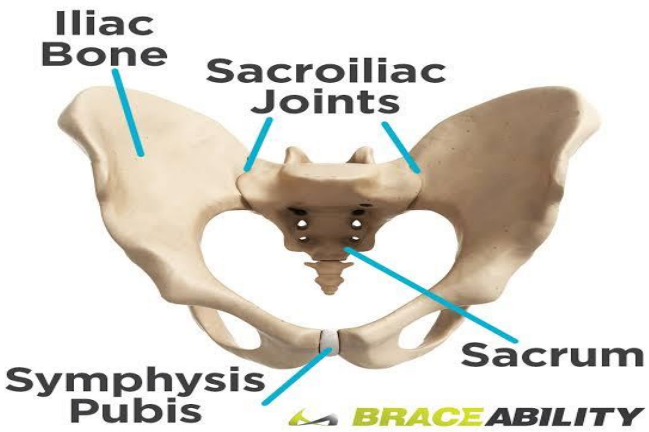

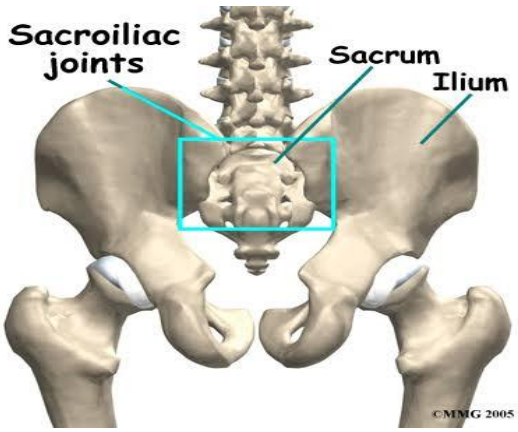

(c) ketabton.com: The Digital Library

- ***Hip Joint:***

  Type: Synovial ball and Socket.

  Articular surface: Head of femur+ Acetabular fossa.

  Movement: Flexion, Extension, Adduction and Abduction.

د مفصل نوعیت: د **Synovial ball and socket** مفاصلو له جملی څخه دی.

مفصلی سطحی: د فخذ د هډوکی له خوا **Head of femur** او د **Coxae** هډوکی له خو **Fossa acetabulum** ددی مفصل په جوړیدو کی رول لری، مفصلی سطحی یی د مفصلی عضروفونو په واسطه پوښل شوی دی.

د مفصل حرکات: په دی بند کی د قبض، بسط، تبعد، تقرب، **Rotation** او **Circumduction** حرکات ترسره کولای شی.

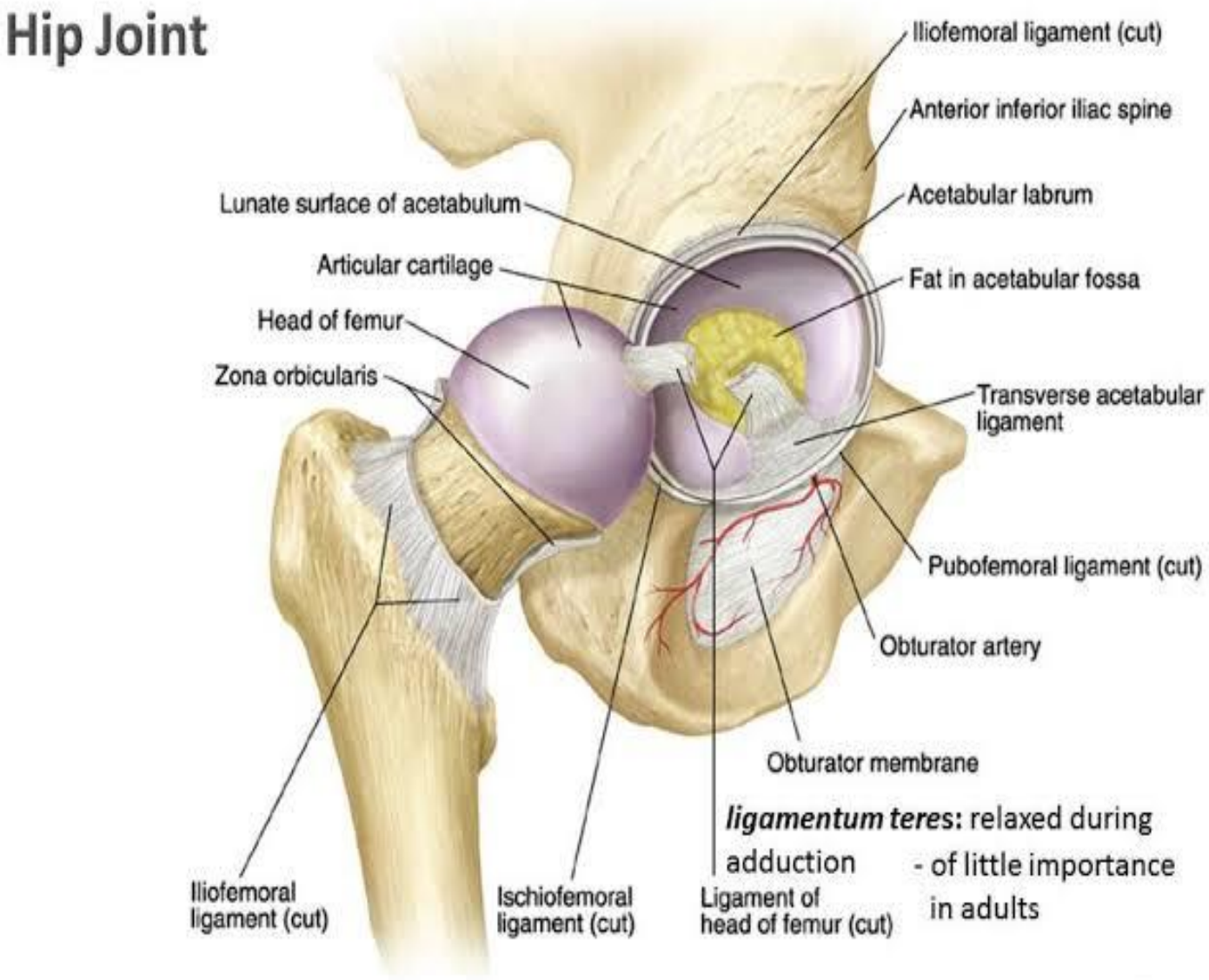

(c) ketabton.com: The Digital Library

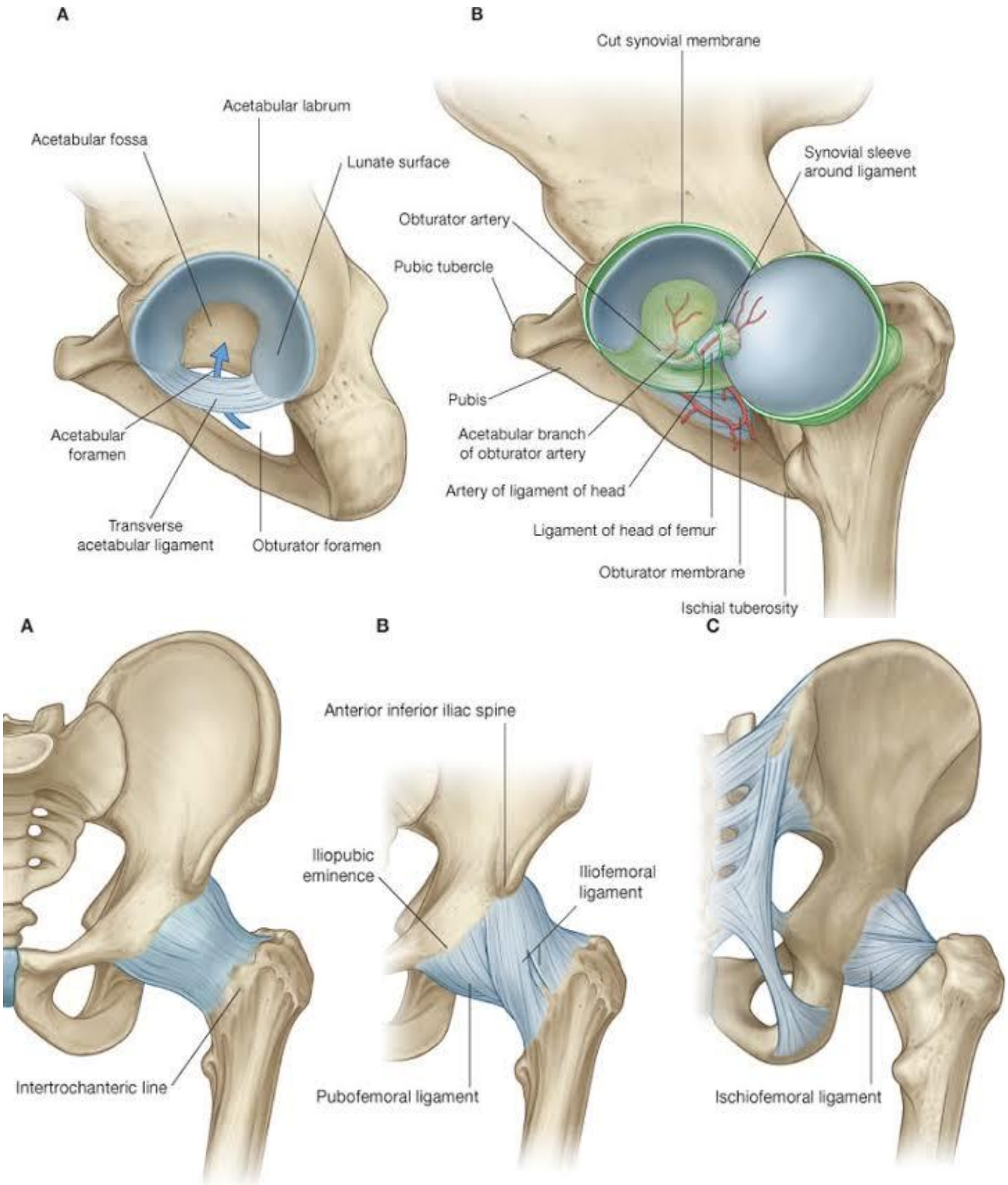

Drake: Gray's Anatomy for Students, 2nd Edition.
Copyright © 2009 by Churchill Livingstone, an imprint of Elsevier, Inc. All rights reserved.

(c) ketabton.com: The Digital Library

- ***Knee Joint:***

  Type: Synovial hinge between tibia and femur And Synovial plane between femur and patella.

  Femorotibial joint: Condyles of distal end of femur+ condyle of proximal end of tibia.

  Femoropattellar joint: Posterior surface of patella+ Patellar surface of femur.

  Movement: Flexion and Extension.

د مفصل نوعیت: د زنګانه په بند کی د **Tibia** او **Femur** د هډوکو ترمنځ بند د **Synovial hinge** مفاصلو له جملی څخه او د **Femur** او **Patella** هډوکو ترمنځ بند د **Synovial plane** مفاصلو له جملی څخه دی.

مفصلی سطحی: ددغه مفصل په جوړیدو کی له یوی خوا د فخذ هډوکي **Condyles** د **Tibia** د هډوکی له **Condyles** سره او له بلی خوا د **Femur** هډوکی د سفلی تهایت قدامی سطحه د **Patella** هډوکی د خلفی سطحی سره مفصل کیږی د فخذ(**Femur**) ، رضفی (**Patella**) او **Tibia** هډوکو مفصلی سطحی د مفصلی غضروفونو په واسطه پوښل شوی دی.

د مفصل حرکات: په دی بند کی د قبض، بسط او په کمه اندازه **Rotation** حرکات ترسره کیدای شی.

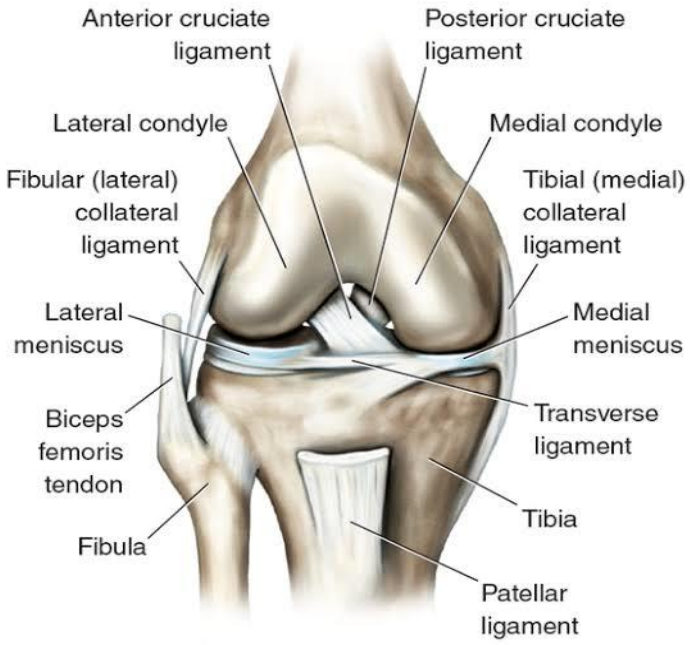

(c) ketabton.com: The Digital Library

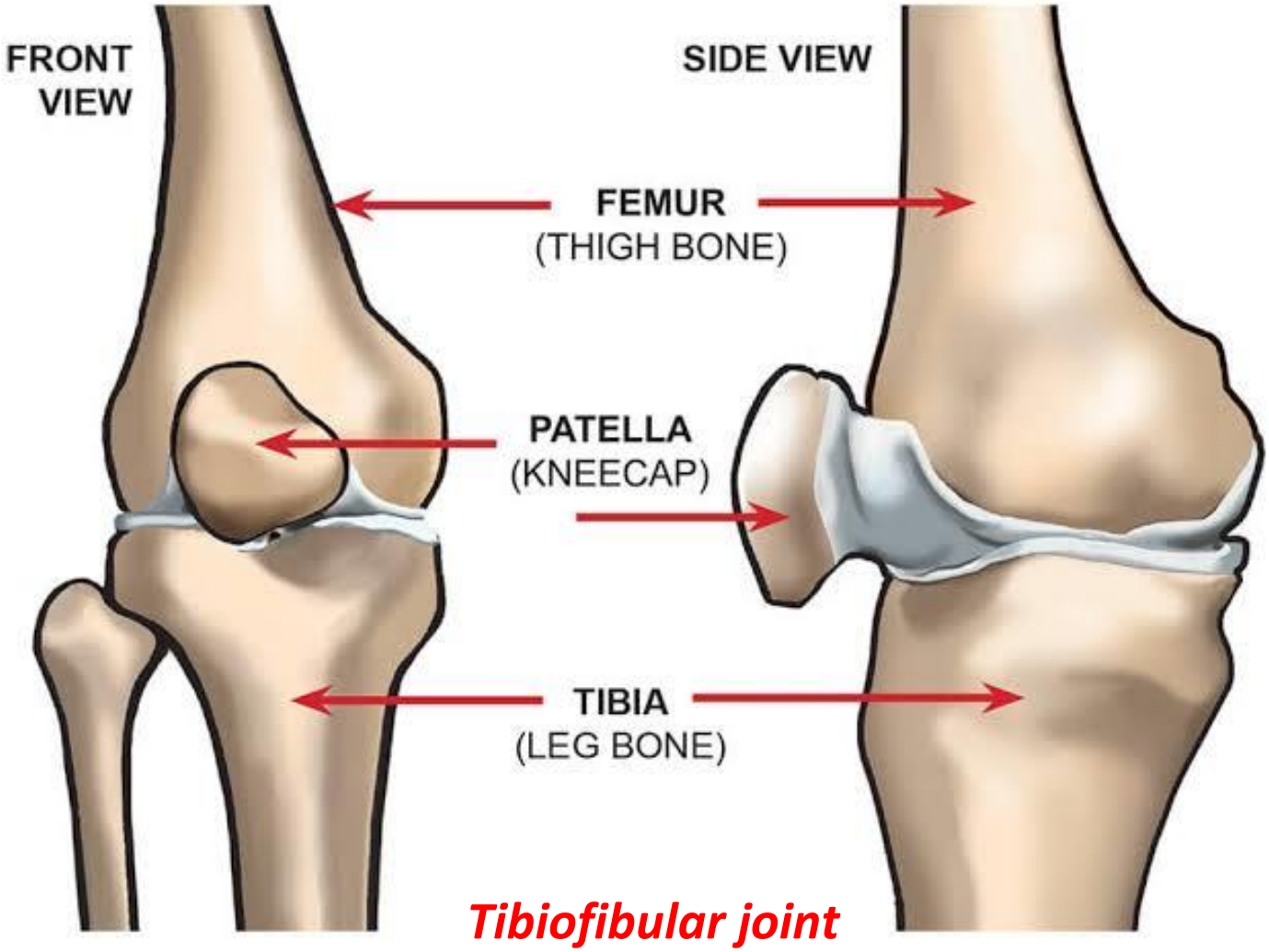

Tibiofibular joint

- ***Superior tibiofibular joint:***
  Type: Synovial plane.
  Articular surface: Lateral condyle of tibia+ tibia facet.
  Movement: Sliding.

د مفصل نوعیت: نوموړی مفصل د **Synovial plane** مفاصلو څخه دی.

مفصلی سطحی: دغه مفصل د **Tibia** هډوکی د وحشی **Condyle** او د **Fibula** هډوکی د علوی نهایت ترمنځ جوړیږی، مفصلی سطحی یی د مفصلی عضروفونو په واسطه پوښل شوی دی.

د مفصل حرکات: مفصلی سطحی یو په بل کمه اندازه ښوویدونکی حرکات اجراء کوی چی قابل د محسوس کیدو نه دی.

(c) ketabton.com: The Digital Library

- ***Inferior tibiofibular joint:***

  Type: Fibrous.

  Articular surface: Fibular notch of tibia+ Inferior end of fibula.

د مفصل نوعیت: نوموړی مفصل د **Fibrous** مفاصلو له جملی څخه دی.

مفصلی سطحی: دغه مفصل د **Tibia** هډوکی د سفلی نهایت (**Fibular notch**) او د **Fibula** هډوکی د سفلی نهایت ترمنځ جوړیږی.

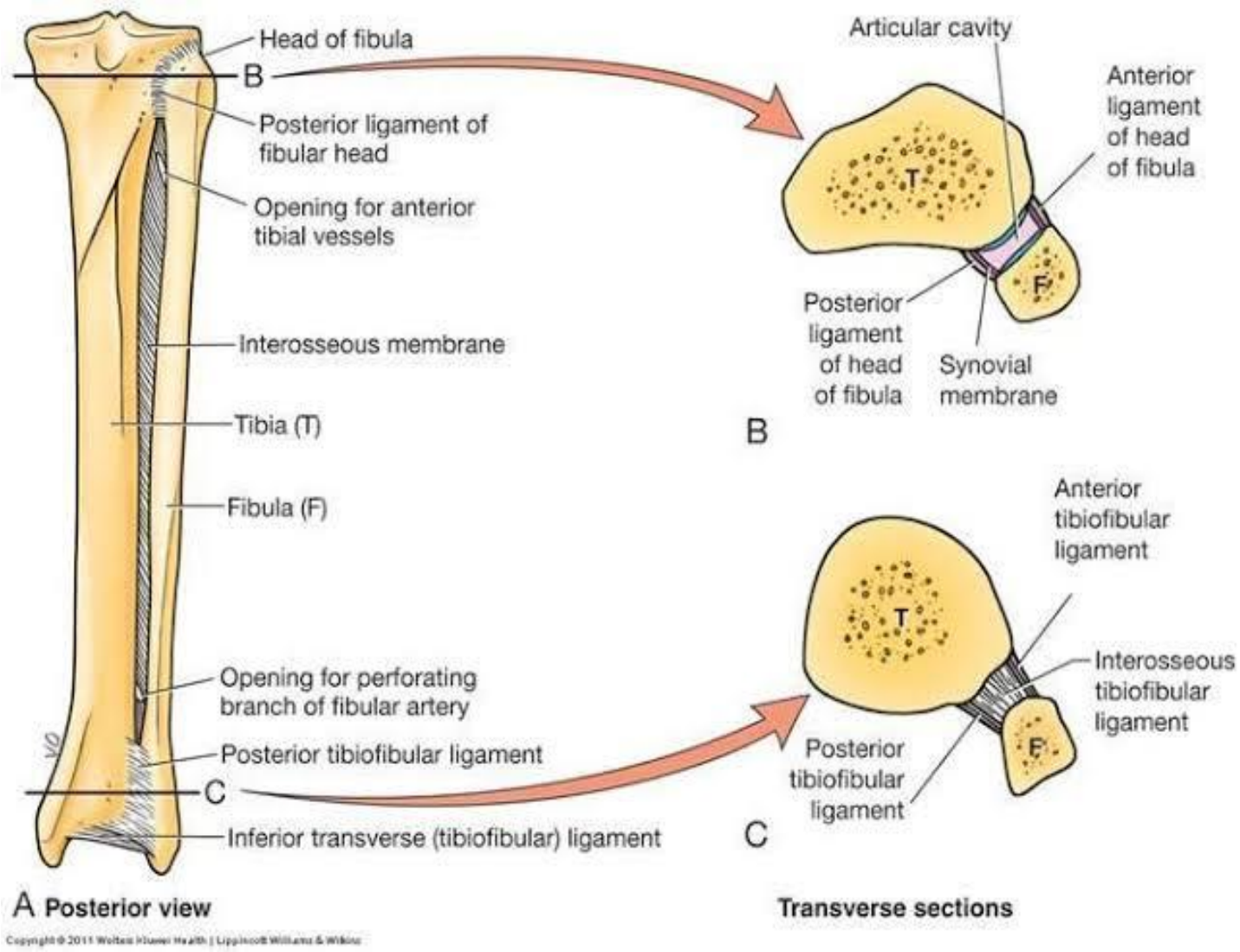

(c) ketabton.com: The Digital Library

- ***Ankle Joint:***

  Type: Synovial hinge.

  Articular surface: inferior surface of lower end of tibia with medial malleolus and lateral malleolus of fibula+ Superior, medial and lateral articular surface of talus.

  Movement: Dorsiflexion and Plantarflexion.

د مفصل نوعیت: نوموړی مفصل د Synovial hinge مفاصلو له جملی څخه دی.

مفصلی سطحی: د مفصل علوی مفصلی سطحه د Tibia هډوکی د سفلی نهایت په شمول د Medial malleolus او د Fibula هډوکی د وحشی malleolus او Inferior transvers tibiofibular lig په واسطه او د مفصل سفلی مفصلی سطحه د Talus هډوکی د جسم د علوی، انسی او وحشی مفصلی سطحو په واسطه جوړیږی.

د مفصل حرکات: په دی بند کی د Dorsiflexion (په دی حرکت کی د پښو ګوتی پورته خواته تمایل پیدا کوی)، Plantarflexion (په دی حرکت کی د پښو ګوتی ښکته خواته تمایل پیدا کوی) او کمه اندازه Abduction او Adduction حرکات اجراء کیږی.

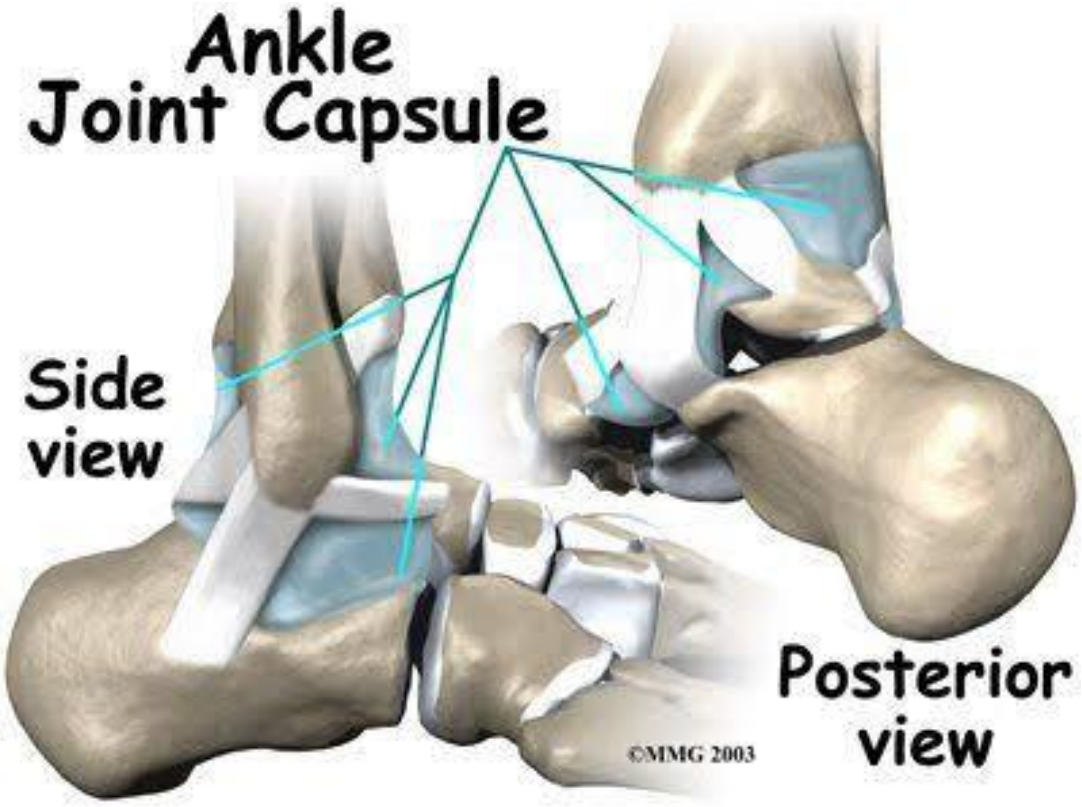

(c) ketabton.com: The Digital Library

Tarsal Joint

- ***Subtalar joint:***
  Type: Synovial plane.
  Articular surface: inferior surface of talus+ Superior of calcaneus.

د مفصل نوعیت: دغه مفصل د **Synovial plane** مفاصلو له جملی څخه دی.

مفصلی سطحی: دغه مفصل د **Talus** هډوکی د جسم د سفلی سطحی او د **Calcaneus** هډوکی د علوی سطحی ترمنځ جوړیږی د مفصل مفصلی سطحی د مفصلی عضروفونو په واسطه پوښل شوی دی.

- ***Talonaviculocalcanus Joint:***
  Type: Synovial ellipsoid.
  Articular surface: Head of talus+ Posterior of navicular+ Sustaintacular Tali.

د مفصل نوعیت: دغه مفصل تقریباً د **Synovial ellipsoid** مفاصلو له جملی څخه دی.

مفصلی سطحی: د **Talus** هډوکی سر د **Navicular** هډوکی خلفی مقعره سطحه او د **Sustaintacular Tali** علوی سطحه ددی مفصل په جوړیدو کی برخه اخلی، مفصلی سطحی یی د مفصلی عضروفونو په واسطه پوښل شوی دی.

- ***Calcaneocuboidal joint:***
  Type: Synovial plane.
  Articular surface: Anterior of Calcaneus+ Posterior of Cuboid.

د مفصل نوعیت: د **Synovial plane** مفاصلو له جملی څخه دی.

(c) ketabton.com: The Digital Library

مفصلی سطحی: د Calcaneus هډوکی قدامی نهایت او د Cuboid هډوکی خلفی سطحه ددی مفصل په جوړیدو کی رول لری، مفصلی سطحی یی د مفصلی عضروفونو په واسطه پوښل شوی دی.

- ***Cuneo navicular joint:***
  Type: Synovial Plane.
  Articular surface: Navicular+ Cuneiforms.

د مفصل نوعیت: دغه بند د Synovial plane مفاصلو له جملی څخه دی

مفصلی سطحی: دغه بند د Navicular او دری عدده Cuneiforms هډوکو ترمنځ جوړیږی. مفصلی محفظه یی د Dorsal او Planter رابطو په واسطه تقویه کیږی.

- ***Cuboid navicular joint:***
  Type: Fibrous.
  Articular surface: Cuneo cuboid and Inercuneiform.

د مفصل نوعیت: دغه بند د Fibrous مفاصلو له جملی څخه دی.

مفصلی سطحی: دغه مفصل د Cuboid او Navicular هډوکو ترمنځ چی د Dorsal, Planter او Interosseous رابطو په واسطه تقویه کیږی جوړیږی.

- ***Cuneo cuboid and Intercuniform joint:***
  Type: Synovial plane.

د مفصل نوعیت: نوموړی بند د Synovial plane مفاصلو له جملی څخه دی.

او کوم هډوکی چی ددی په جوړیدو کی برخه اخلی د Dorsal, Planter او Interosseous رابطو په واسطه یو د بل سره مرتبط کیږی.

- ***Tarsometatarsal joint:***
  Type: Synovial plane.

د مفصل نوعیت: نوموړی بند هم د Synovial plane مفاصلو له جملی څخه دی.

(c) ketabton.com: The Digital Library

او کوم هډوکی چی ددی په جوړیدو کی برخه اخلی د Dorsal, Planter او Interosseous رابطو په واسطه یو د بل سره مرتبط کیږی.

- ***Meta tarsophalyngeal joint:***
  Type: Synovial condyloid.

دغه مفاصل د لاس د Metacarpophalangeal او Interphalangeal مفاصلو سره شباهت لری.

- ***The inter Phalangeal joint:***
  Type: Synovial hinges.

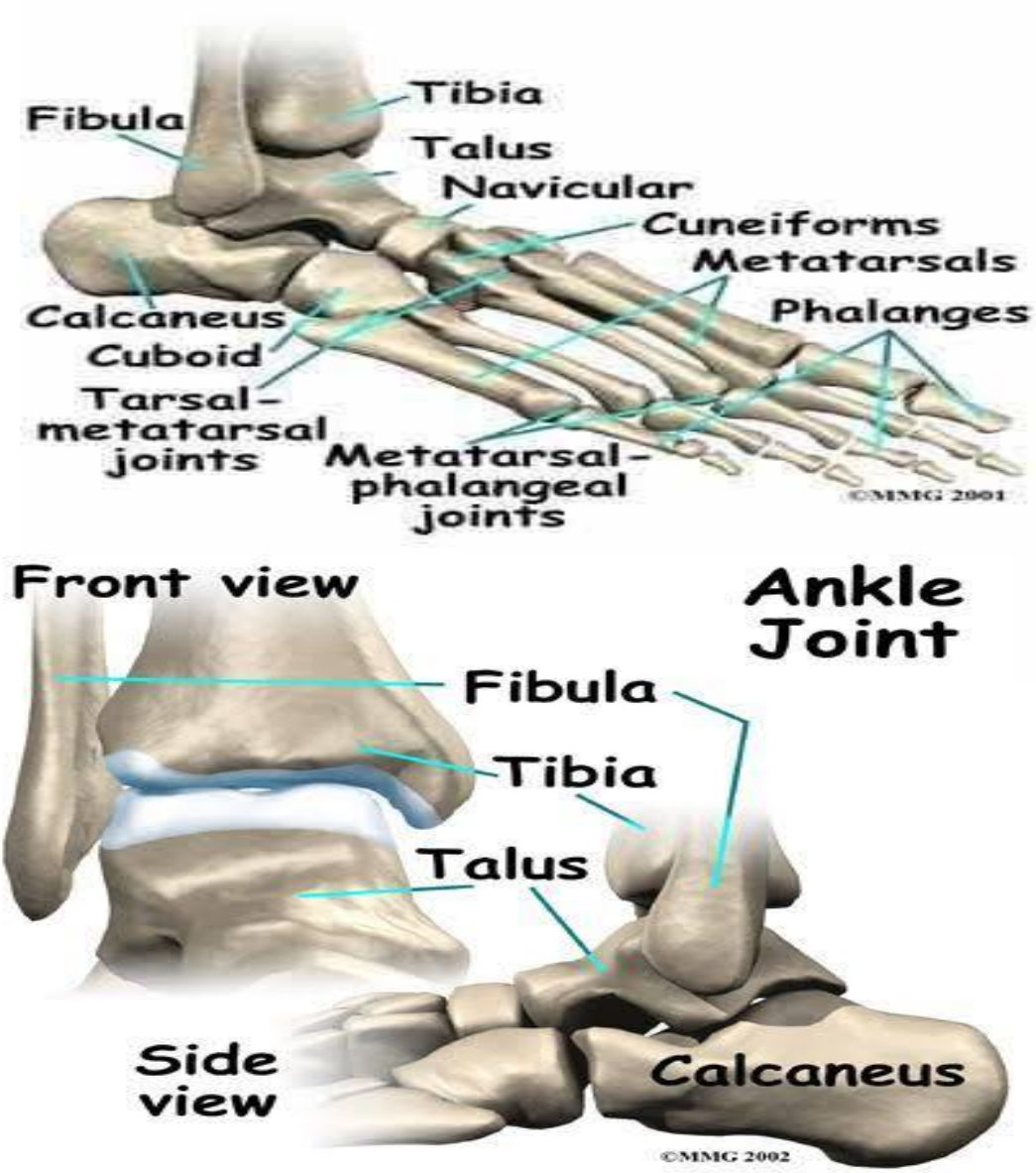

(c) ketabton.com: The Digital Library

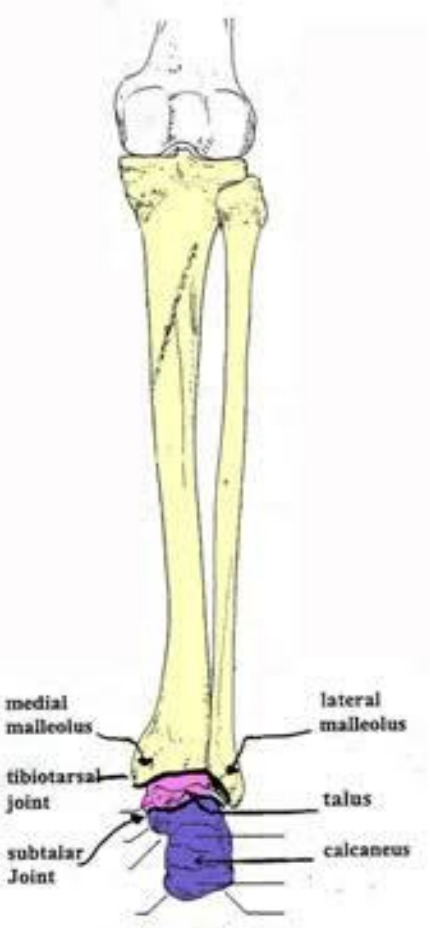

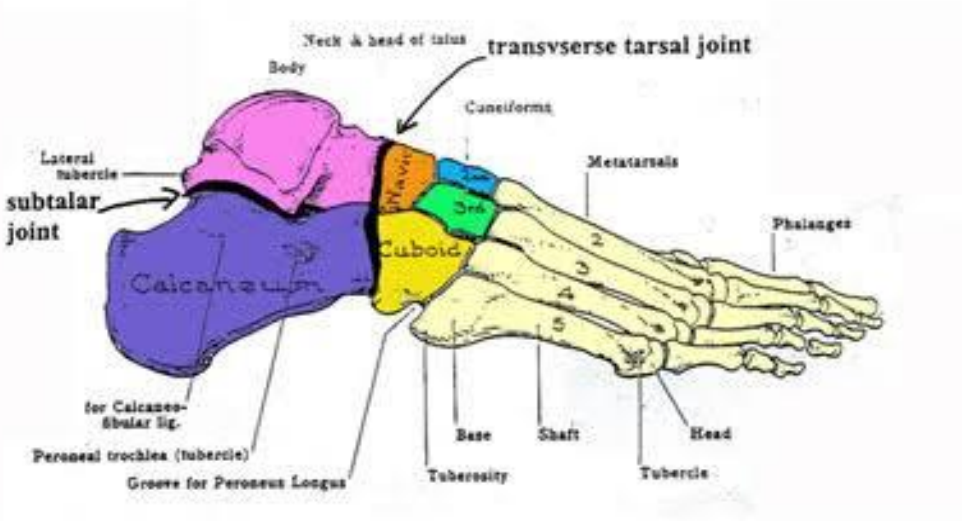

Bones of Foot
Medial View

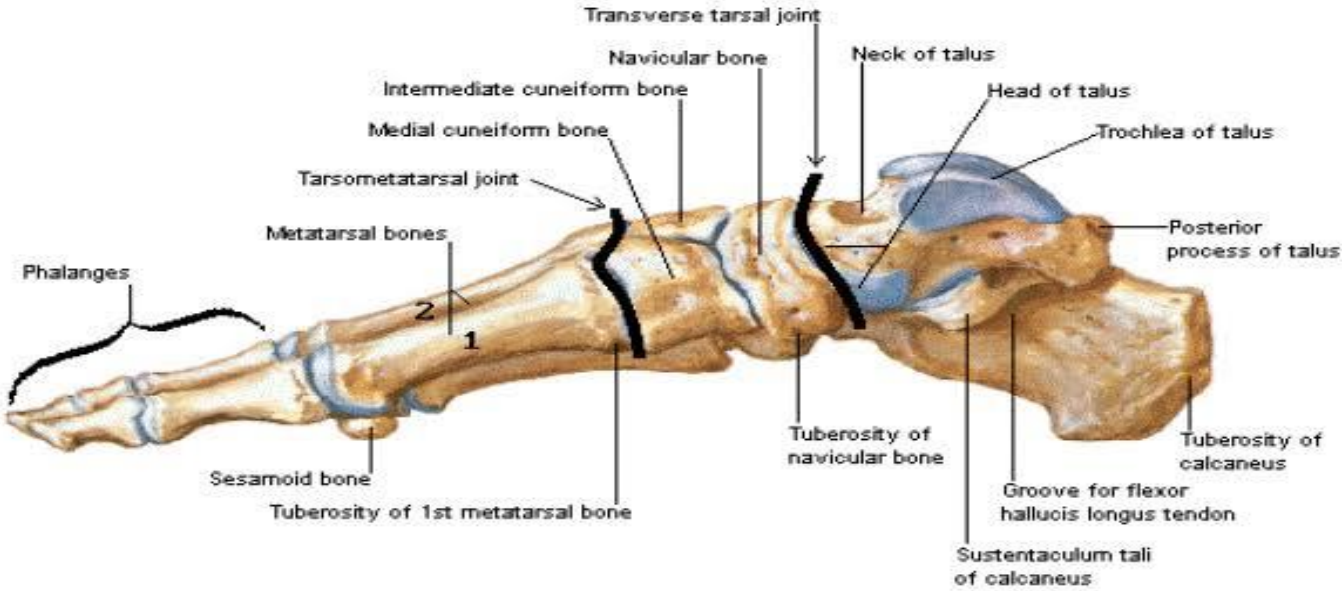

(c) ketabton.com: The Digital Library

Joints of Vertebral Column

- ***Atlanto occipital joint:***
  Type: Synovial hinge.
  Articular surface: occipital condyles+ Superior articular surface of lateral of atlas.

د مفصل نوعیت: دغه مفصل د Synovial hinge مفاصلو له جملی څخه دی.

مفصلی سطحی: په علوی کی د Occipital هډوکی له خوا Occipital condyles (د Foramen magnum په دواړو خواوو کی قرار لری) او په سفلی کی د Atlas د فقری د وحشی کتلو علوی مفصلی سطحی ددی مفصل په جوړیدو کی رول لری.

- ***Atlanto axial Joints:***
  Median: Synovial pivot.
  Lateral: Synovial plane.
  Articular surface: Medial dens axis+ Fovea dentis.
  Lateral superior articular process of axis+ Inferior surface of lateral mass of atlas.

د مفاصلو نوعیت: په دغه مفصل کی Atlanto axial median joint د Synovial pivot مفاصلو له جملی څخه او نور دواړه یی د Synovial plane مفاصلو له جملی څخه دی.

مفصلی سطحی: Atlanto axial joint په حقیقت کی د دری مفاصلو څخه متشکل شوی دی، چی یو مفصل یی د Dens axis او د Atlas د فقری د Anterior arch او Fovea dentis ترمنځ (Atlanto axial median joint) او باقی دوه نور مفصل یی چی په دواړو خواو کی موقیعت لری د (Atlanto axial lateral joint) په نوم یادیږی، په دی اخیرو دواړو مفاصلو کی د Atlas د فقری هر یو Fovea articularis inferior چی د نوموړی فقری په مربوطه جنبی کتله کی قرار لری د

(c) ketabton.com: The Digital Library

Axis فقری د مربوطه Superior articular process د مفصلی سطحی سره په دواړه خواو کی مفصل کیږی.

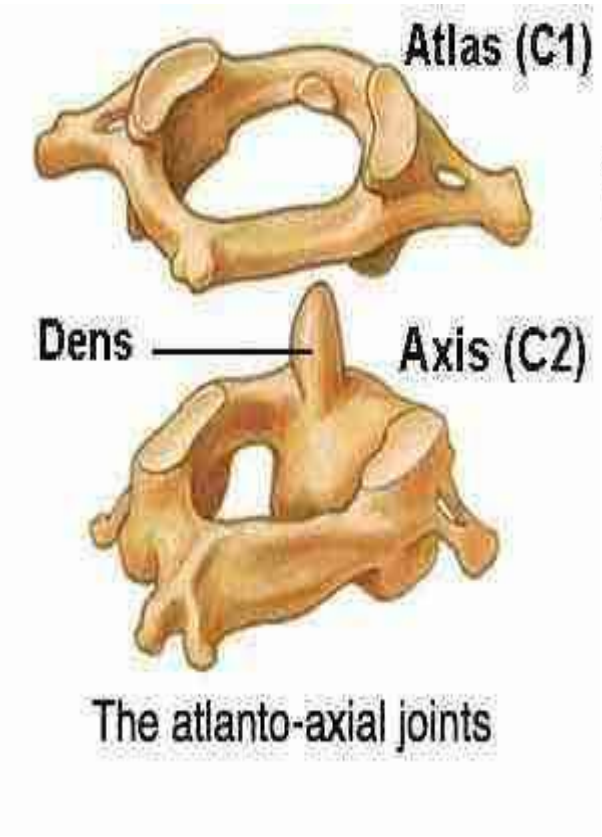

The atlanto-axial joints

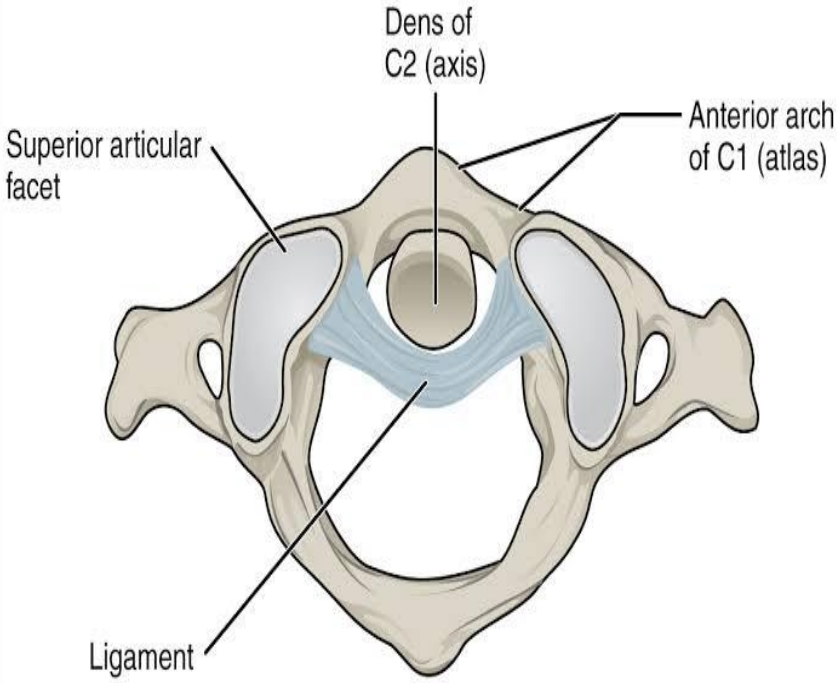

Superior view of atlas

- ***Bellow Axis: Between vertebral Bodies.***
  Type: Secondary cartilaginous joint.

د فقراتو د جسمونو ترمنځ مفاصل:

د مفاصلو نوعیت: دا مفاصل د Secondary cartilaginous مفاصلو له جملی څخه دی.

مفصلی سطحی: مفصلی سطحی یی په ترتیب سره له پورته څخه لاندی د پورتنی فقری د جسم د لاندینی سطحی او د لاندینی فقری د جسم د پورتنی سطحی څخه عبارت دی. د فقراتو د جسمونو مفصلی سطحی خفیف مقعریت لری چی د مفصلی عضروفونو په واسطه پوښل شوی او د بین الفقری Disc په واسطه سره مرتبط شوی دی. بین الفقری Disc لرونکی د Collagen الیافو دی چی د فقراتو جسمونه سره مرتبط کوی.

(c) ketabton.com: The Digital Library

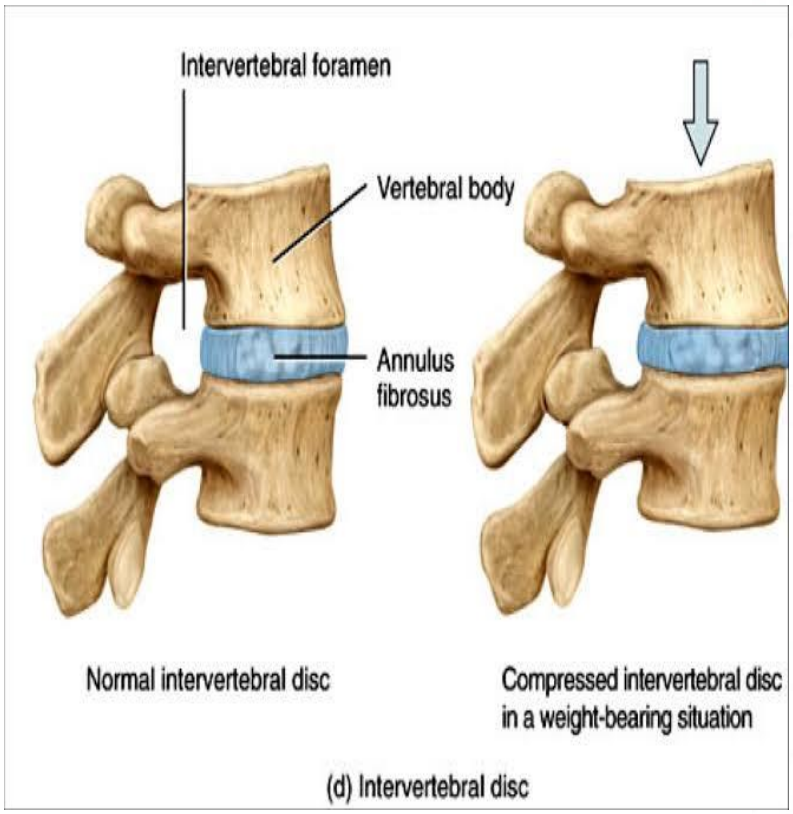

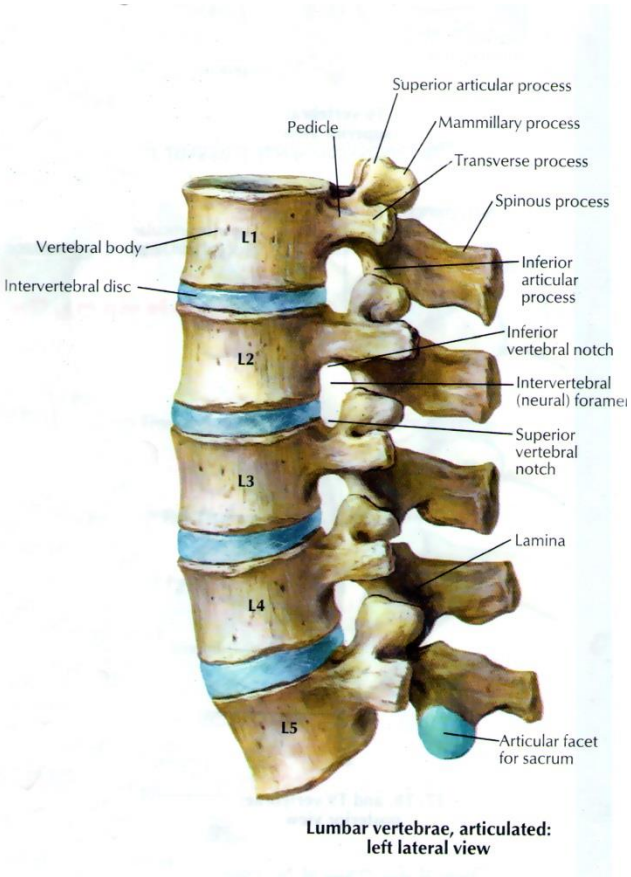

- ***Joint of Articular process:***
  Type: Synovial plane.
  Articular surface: Superior articular process+ Inferior articular process of lower.

د مفاصلو نوعیت: نوموړی مفاصل د **Synovial plane** مفاصلو له جملی څخه دی.

مفصلی سطحی: په دی مفاصلو کی د پورتنی فقری **Process articularis inferior** د ښکتنی فقری له **Process articularis superior** سره مفصل کیږی، مفصلی سطحی یی د مفصلی عضروفونو په واسطه پوښل شوی دی.

(c) ketabton.com: The Digital Library

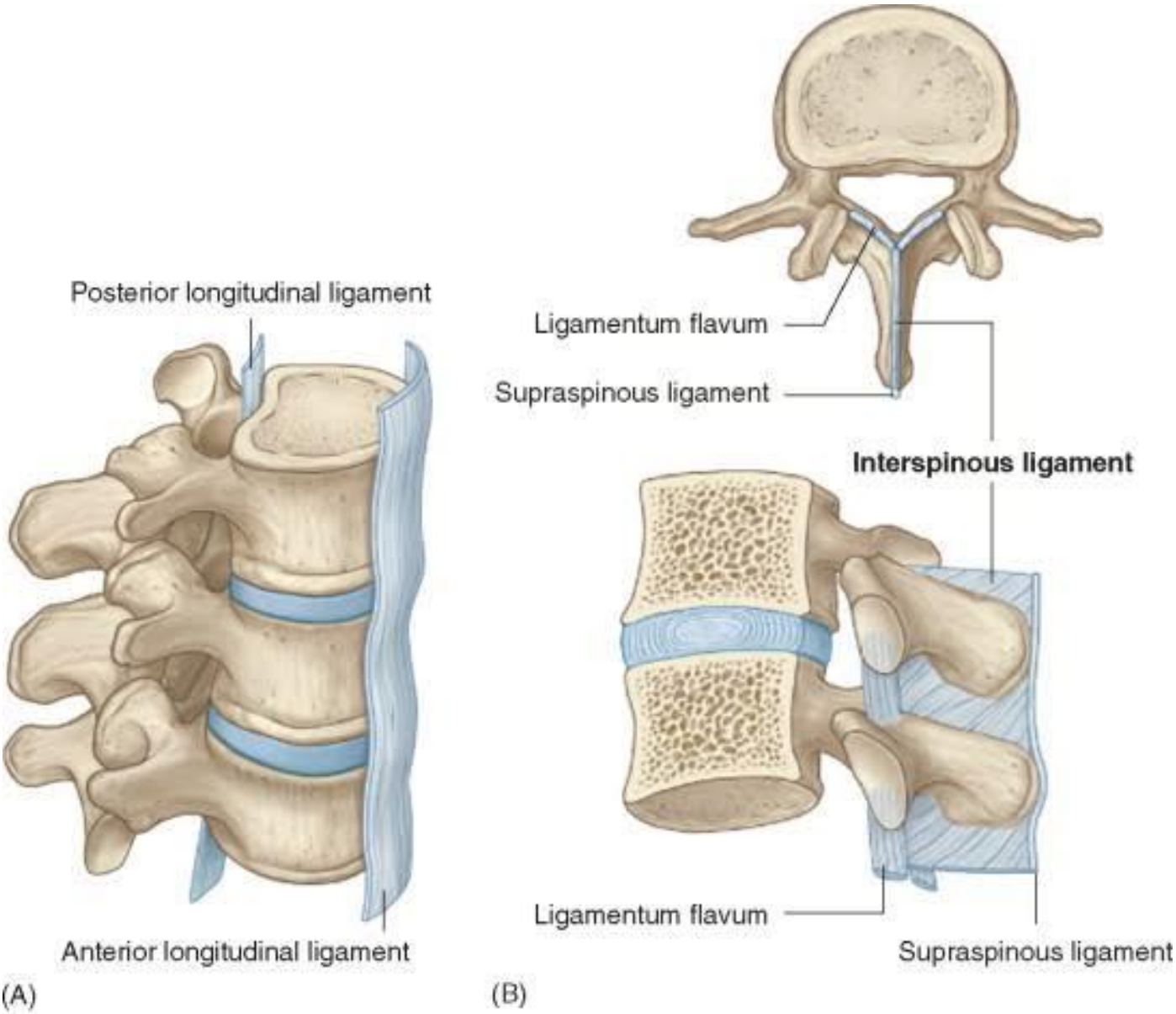

© Elsevier.

- ***Spinous process:***
  Are connected through interspinous and supraspinous ligaments, the lateral is known as lig nuchea at cervical area.

د دوه مجاورو فقراتو **Process spinousus** یو له بل سره د **Interspinous ligament** او **Supraspinous ligament** په واسطه وصل شوی دی.

(c) ketabton.com: The Digital Library

Supraspinous ligament: د فقراتو د **Process spinosus** زروی سره نښلوی، په رقبی ناحیه کی نوموړی رباط د **Lig nuchea** په نوم یادیږی.

Between Laminal Arches:

Lig Flavum.

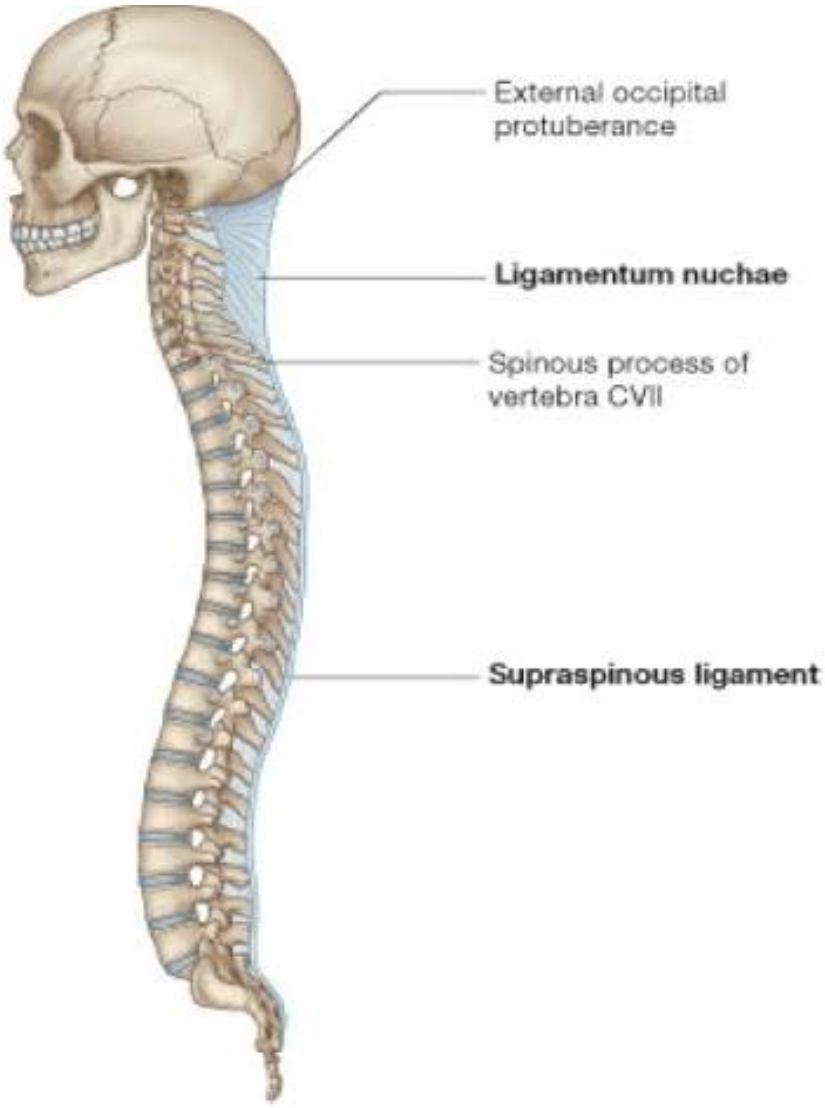

- ***Sacrocoocygeus:***

  Type: Secondary Cartilaginous.

  Articular surface: Base of coccyx + apex of Sacrum.

د مفصل نوعیت: دغه مفصل د ثانوی **Cartilaginous** مفاصلو له جملی څخه دی.

مفصلی سطحی: د نوموړی مفصل په جوړیدو کی د **Sacrum** هډوکی زروه او د **Coccygeus** هډوکی قاعده رول لری.

(c) ketabton.com: The Digital Library

- ***Temporomandibular Joint:***
  Type: Synovial Ellipsoid
  Articular surface: Mandibular fossa of temporal + Head of condyloid process of mandibula.

د مفصل نوعیت: د **Synovial Ellipsoid** مفاصلو له جملی څخه دی.

مفصلی سطحی: ددی مفصل په جوړیدو کی د **Temporal** هډوکی **Mandibular Fossa** او د **Mandibula** هډوکی **Head** رول لری.

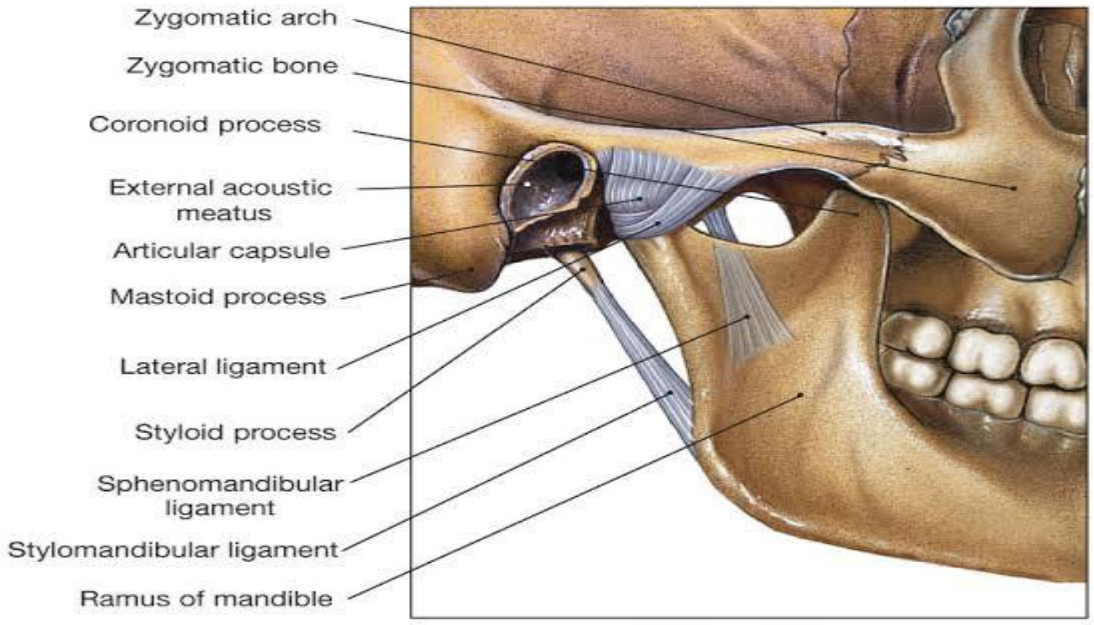

(a) Lateral view

Copyright © 2003 Pearson Education, Inc., publishing as Benjamin Cummings.

Costovertebral joint

- ***Joint of Costal Head:***
  Type: Synovial plane
  Articular surface: Head of costa+ Costal articular surface of vertebral body.

د مفصل نوعیت: د **Synovial plane** مفاصلو له جملی څخه دی.

مفصلی سطحی: د هری پښتی د سر برخه د او **Costal** مفصلی برخه د **Vertebral body** سره مفصل کیږی.

(c) ketabton.com: The Digital Library

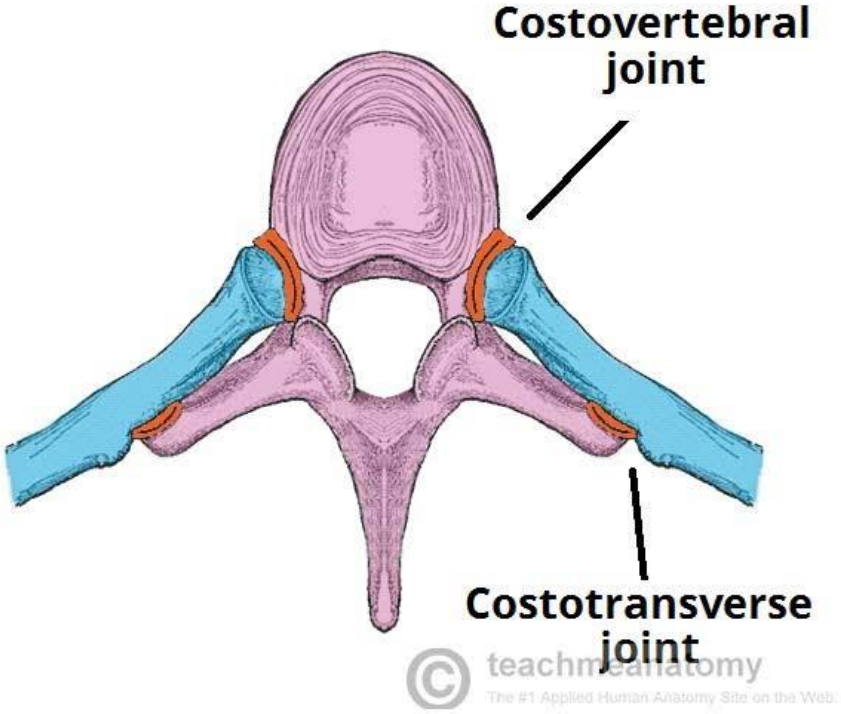

- ***Costotransverse:***
  Type: Synovial Plane.
  Articular surface: Costal Tubercle + Transvers costal facet.

د مفصل نوعیت: د **Synovial plane** مفاصلو له جملی څخه دی.

مفصلی سطحی: ددی مفاصلو په جوړیدو کی د اضلاعو **Facies articularis** د **tuberculi costa** د مربوطه فقری د **Transvers process** له **Fovea costalis** **transversalis** سره مفصل کیږی.

- ***Costosternal Joint:***
  Type: Primary Cartilaginous.
  Articular surface: Anterior end of costa + Costal surface of sternum (1-7). 8,9,10 Sternochondral and interchondral.

ددی مفاصلو له جملی څخه اول نه تر اووم **Sternocostal** مفاصلو پوری د **Primary cartilaginous** مفاصلو له جملی څخه دی او باقی د اتم نه تر لسمو پوښتیو پوری د پښتیو عضروفی برخی اول په خپل منځ کی سره مفصل او بیا د ستړنوم هډوکی سره مفصل جوړوی چی د **Interchondral** او **Sternochondral**

(c) ketabton.com: The Digital Library

مفاصلو په نوم یادیږی چی دواړه ګروپه مفاصل د ساده سینوویال مفاصلو له جملی څخه حسابیږی.

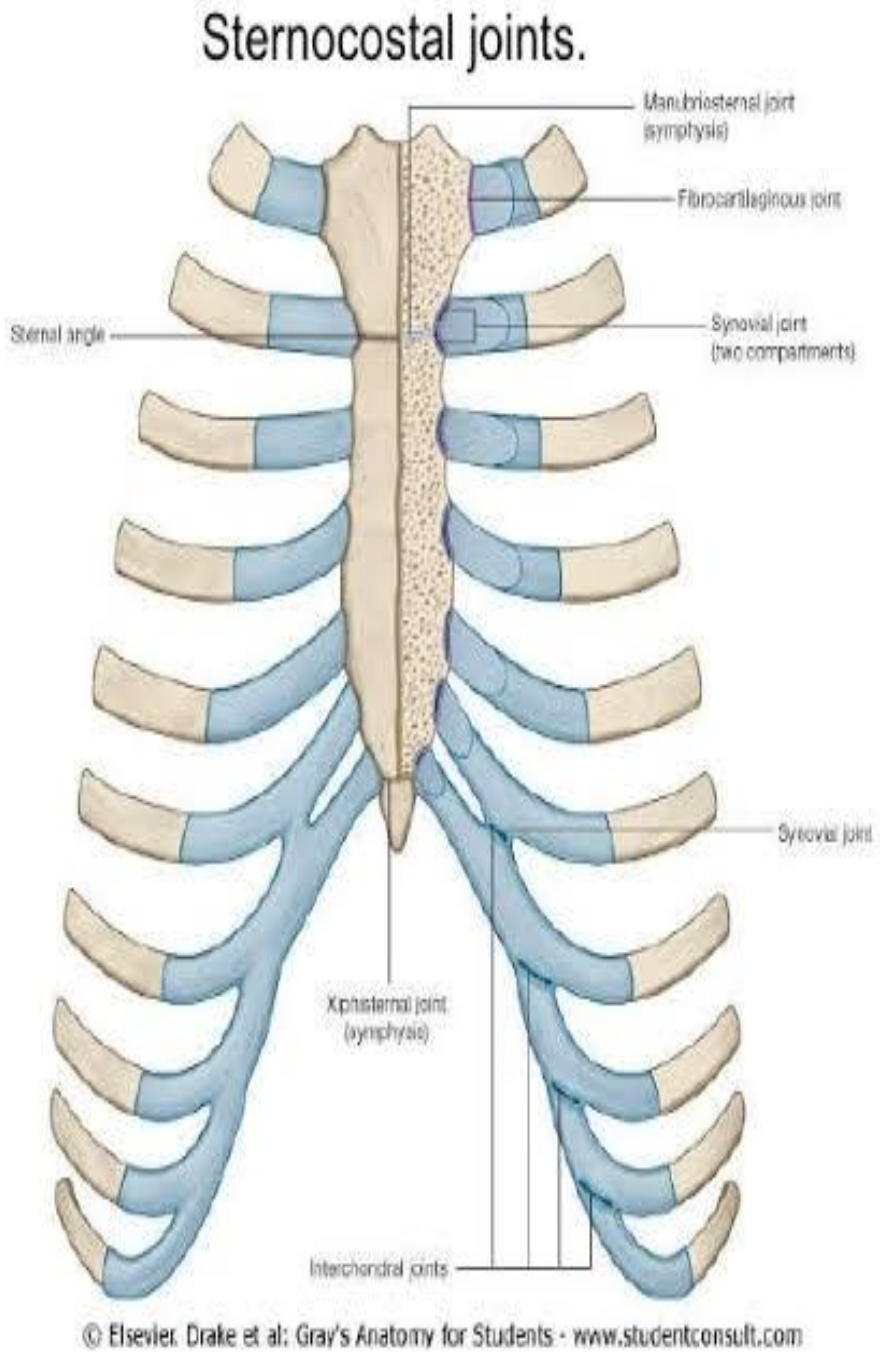

(c) ketabton.com: The Digital Library

7th chapter

Muscles

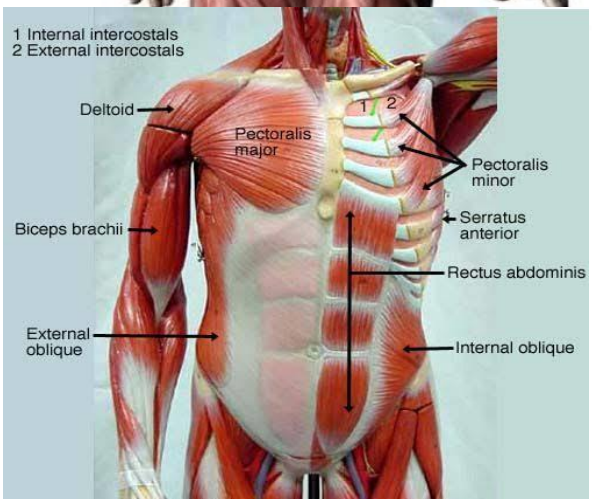

Mr.18
Kefayatullah.naibamani

(c) ketabton.com: The Digital Library

Muscular system

The muscular system responsible for the movement of the human body. Attached to the bones of the skeletal system are about 700 named muscles that make up roughly half of a person's body weight.

د عضلاتو علم د اناټومی د هغه بخش څخه عبارت دی چی د بدن د مختلفو نواحیو د عضلاتو اناتومیک موقیعت، منشاء، ارتکاز،تعصیب، او د هغوی د عمده وظایفو څخه بحث کوی او خپله عضلات عبارت د هغه اعضاوّ څخه دی چی دیوی تنبه Stimulation د تاثیر لاندی تقلص Contraction کوی او د تقلص په نتیجه کی عضله لنډیږی، ضخیمیږی او سختیږی.

Types of Muscle

- Visceral Muscle
- Cardiac Muscle
- Skeletal Muscle

Body Muscles:

- Upper Limb's Muscles → Shoulder Muscles, Arm Muscles, Forearm Muscles, Hand Muscles
- Lower Limb's Muscles
- Head Muscles
- Neck Muscles
- Thoracic Muscles
- Abdomen Muscles

(c) ketabton.com: The Digital Library

Shoulder Muscles

- Anterior Muscles
- Posterior Muscles
- Medial Muscles
- Lateral Muscles

Anterior Muscles of Shoulder

Two Planes

Superficial Plane → *Pectoralis Major Muscle*

Deep Plane → *Pectoralis Minor Muscle*, *Subcalvius Muscle*

Posterior Muscle Of Shoulder

Divided into two: one is Located anterior of scapula Known as Sub Scapularis. Those Located Posterior of scapula are five in number:

- *Supra Spinatus*
- *Infra Spinatus*
- *Teres minor*
- *Teres major*
- *Latissimus dorsi*

Medial Muscle of Shoulder

پدی کی صرف یوه عضله شامله ده چی عبارت ده له Serratus anterior عضلی څخه.

Lateral Muscle of Shoulder

پدی ګروپ کی تنها یوه عضله شامله ده چی عبارت ده له Deltoid عضلی څخه.

(c) ketabton.com: The Digital Library

Arm Muscles

Divided into Anterior and Posterior Groups.

Anterior Group Include:

- Biceps Brachial Muscle
- Coracobrachialis Muscle
- Brachial Muscle

Posterior Group Include:

- Triceps Brachi

Forearm Muscles

Divided Into Anterior, Posterior And Lateral Muscles.

Anterior Muscles of Forearm:

divides into four layers.

1st layer:

- Flexor carpi radialis muscle
- Pronator teres muscle
- Palmaris longus muscle
- Flexor carpi ulnaris muscle

2nd layer:

- Flexor Digitorum Superficialis

3rd layer:

- Flexor digitorum profoundus
- Flexor pollicis longus

(c) ketabton.com: The Digital Library

4th layer:

- Pronator quadratus

Posterior Muscles of forearm:

Divided into two layers Superficial and Deep.

Superficial

- Anconeus muscle
- Extensor carpi ulnaris Muscle
- Extensor digitorum muscle
- Extensor digiti minimi muscle

Deep

- Abductor pollicis longus muscle
- Extensor pollicis brevis muscle
- Extensor pollicis longus muscle
- Extensor indicis muscle

Lateral Muscles of forearm

From superficial to deep:

- The Brachioradialis muscle
- The Extensor carpi radialis longus muscle
- The Extensor carpi radialis brevis muscle
- The Supinator muscle

(c) ketabton.com: The Digital Library

Hand Muscles

Divided into three parts:

- Thenar Muscles
- Hypothenar Muscles
- Middlethenar Muscles

Thenar Muscles

د لاس د وحشی برخی عضلات: د لاس د وحشی برخی عضلات د لاس لمړنی ګوتی Pollex پوری مربوط دی او دغه عضلات له سطحی نه عمق ته عبارت دی له:

- Abductor pollicis brevis muscle
- Flexor pollicis brevis muscle
- Opponens pollicis muscle
- Adductor pollicis muscle

Hypothenar Muscles

د لاس د انسی ګروپ عضلات: دغه عضلات چی د لاس کوچنی ګوتی پوری مربوط دی څلور عدده دی چی له سطحی څخه عمق ته په لاندی ډول دی:

- The Palmaris muscle
- The Abductor digiti minimi muscle
- The Flexor digiti minimi muscle
- The Opponens digiti minimi muscle

Middlethenar Muscles

دلاس د متوسطی برخی عضلات: د لاس په متوسط قسمت کی د Lumbrical او Interosseous عضلات شامل دی.

(c) ketabton.com: The Digital Library

The Interosseous Muscles

دغه عضلات نظر د دوی موقیعت ته په دوه برخو ویشل کیږی

The Palmar Interosseous Muscles

دغه عضلات څلور عدده واړه عضلات دی چی د میتاکارپ هډوکو د جسمونو ترمنځ قرار لری او دا عضلات له وحشی څخه انسی خواته نامګذاری کیږی یعنی د وحشی څخه انسی خواته د Palmar interosseous no 1,2,3,4 عضلاتو په نوم یادیږی.

The Dorsal Interosseous Muscles

دغه عضلات د Palmar Interosseous عضلاتو غوندی څلور عدده دی چی د لاس په ظهری وجه کی د میتاکارپ هډوکو په مابین کی قرار لری او دغه عضلات له وحشی څخه انسی خواته د Dorsal Interosseous no 1,2,3,4 عضلاتو په نوم یادیږی.

(c) ketabton.com: The Digital Library

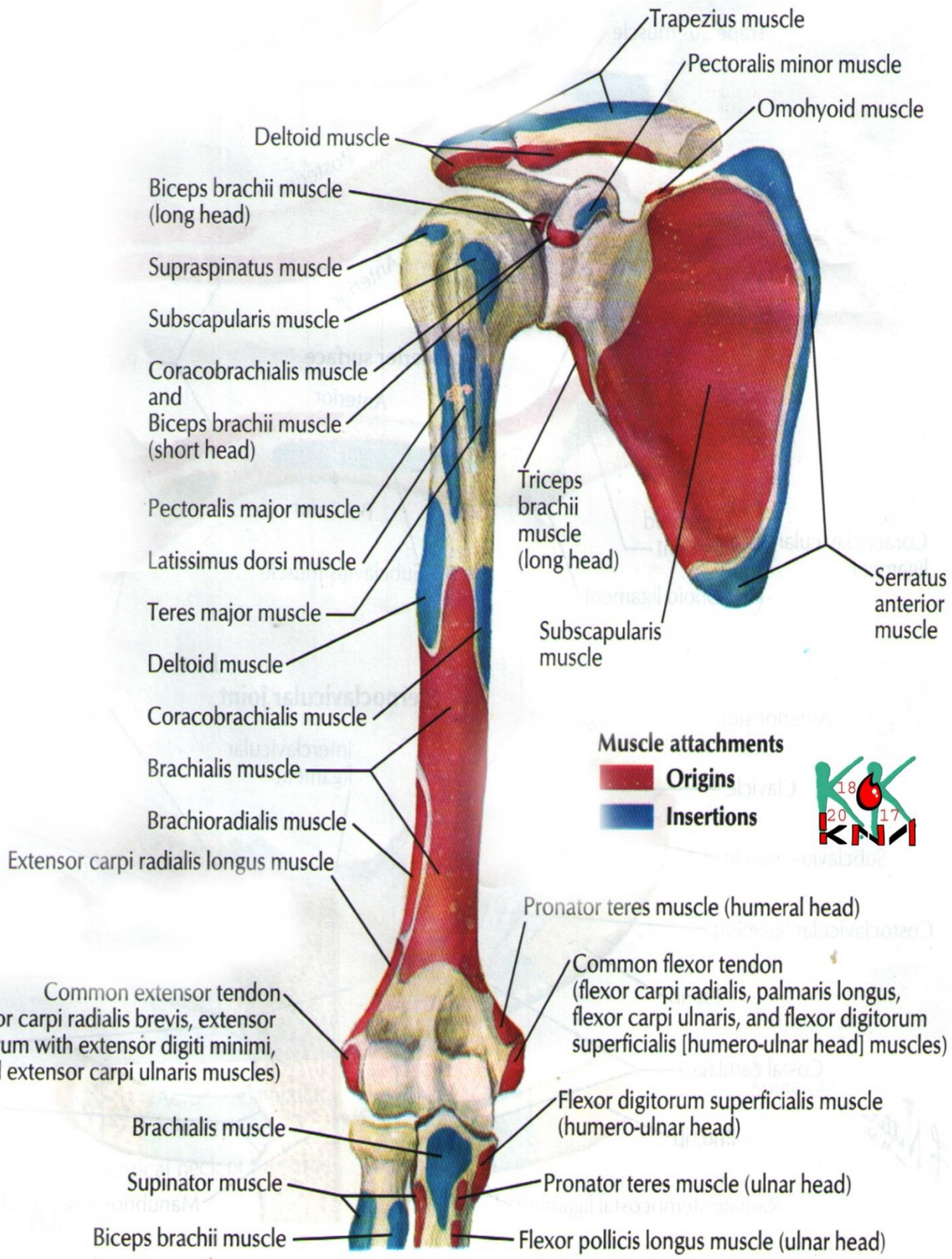

(c) ketabton.com: The Digital Library

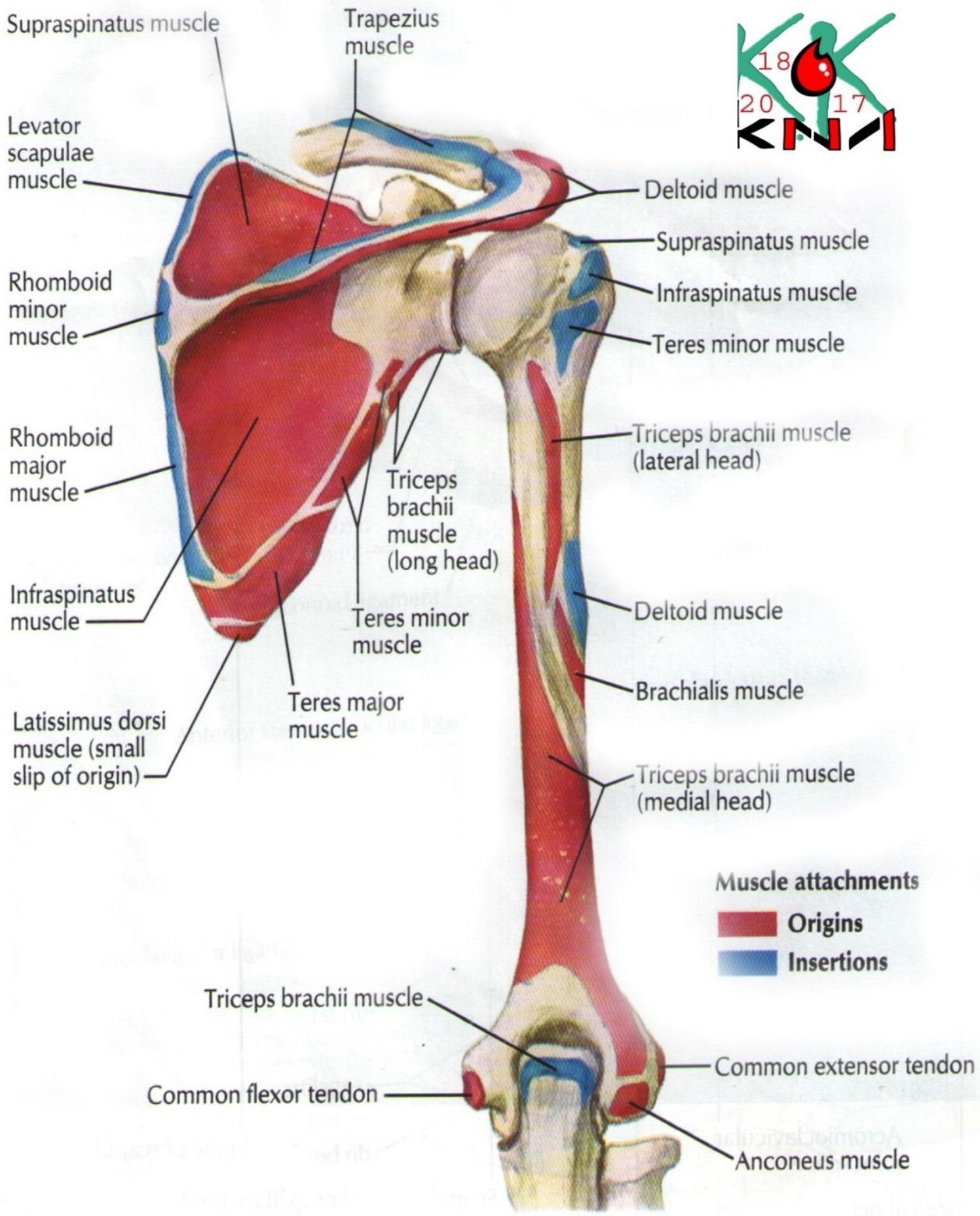

(c) ketabton.com: The Digital Library

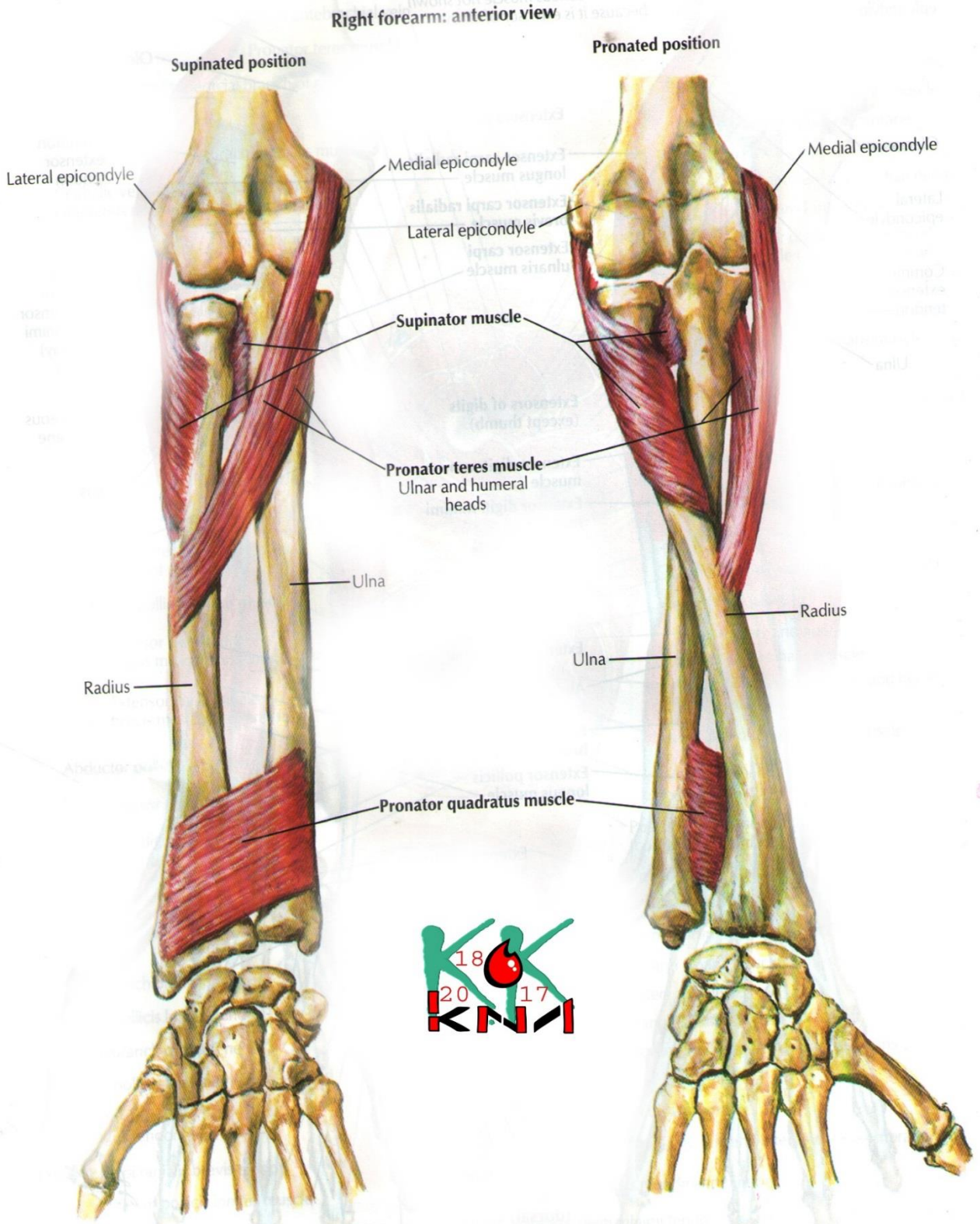

(c) ketabton.com: The Digital Library

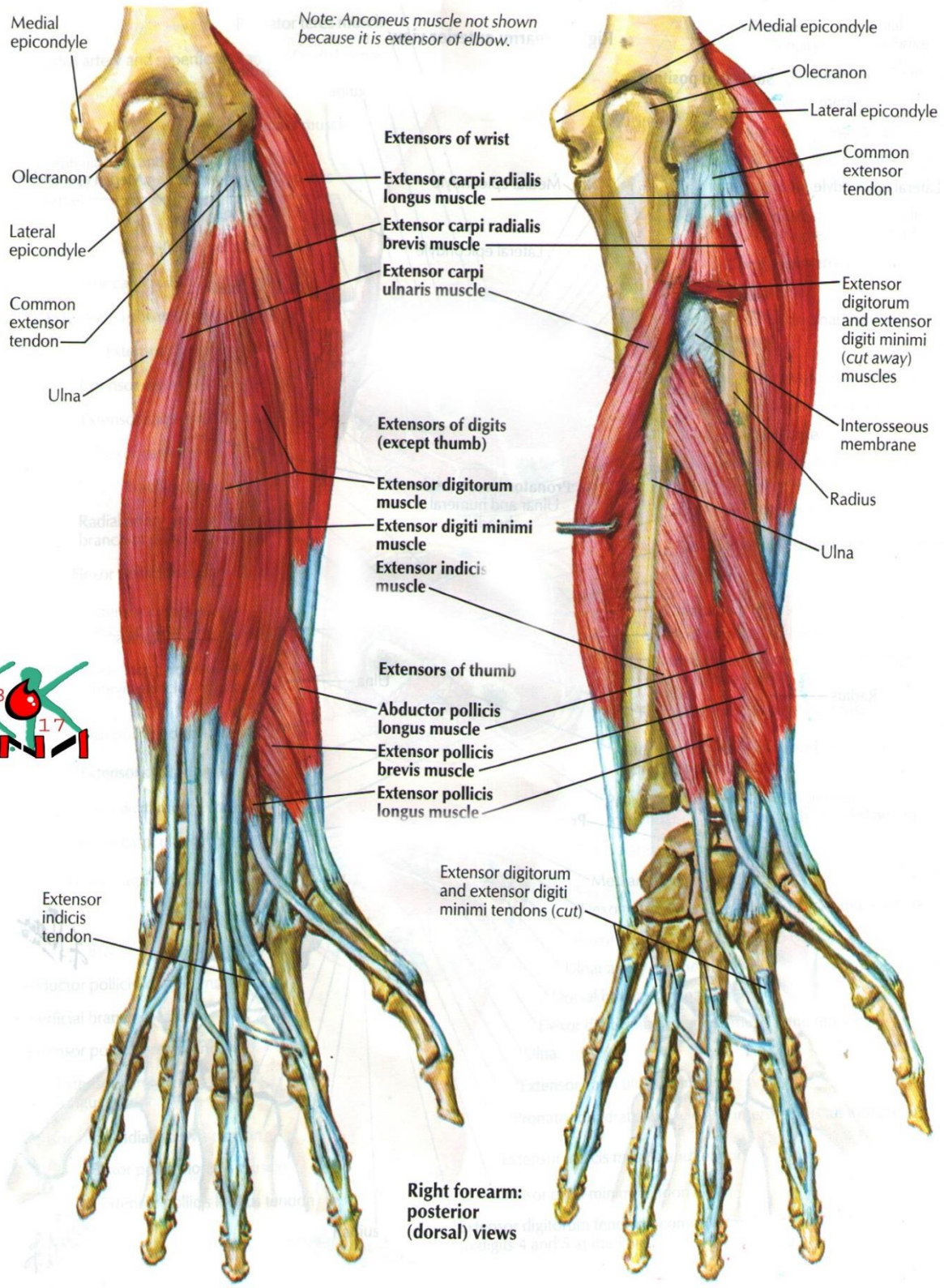

(c) ketabton.com: The Digital Library

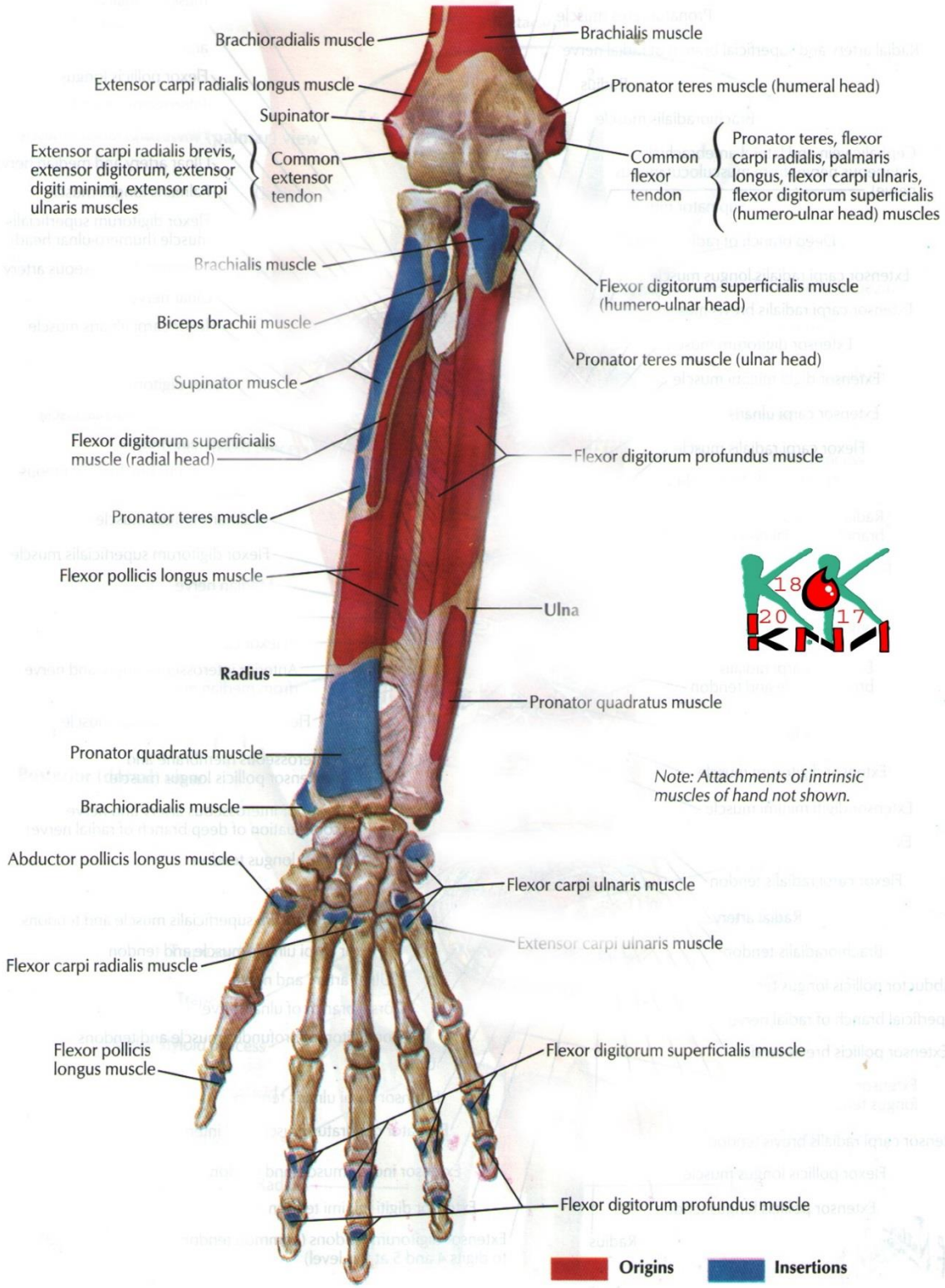

(c) ketabton.com: The Digital Library

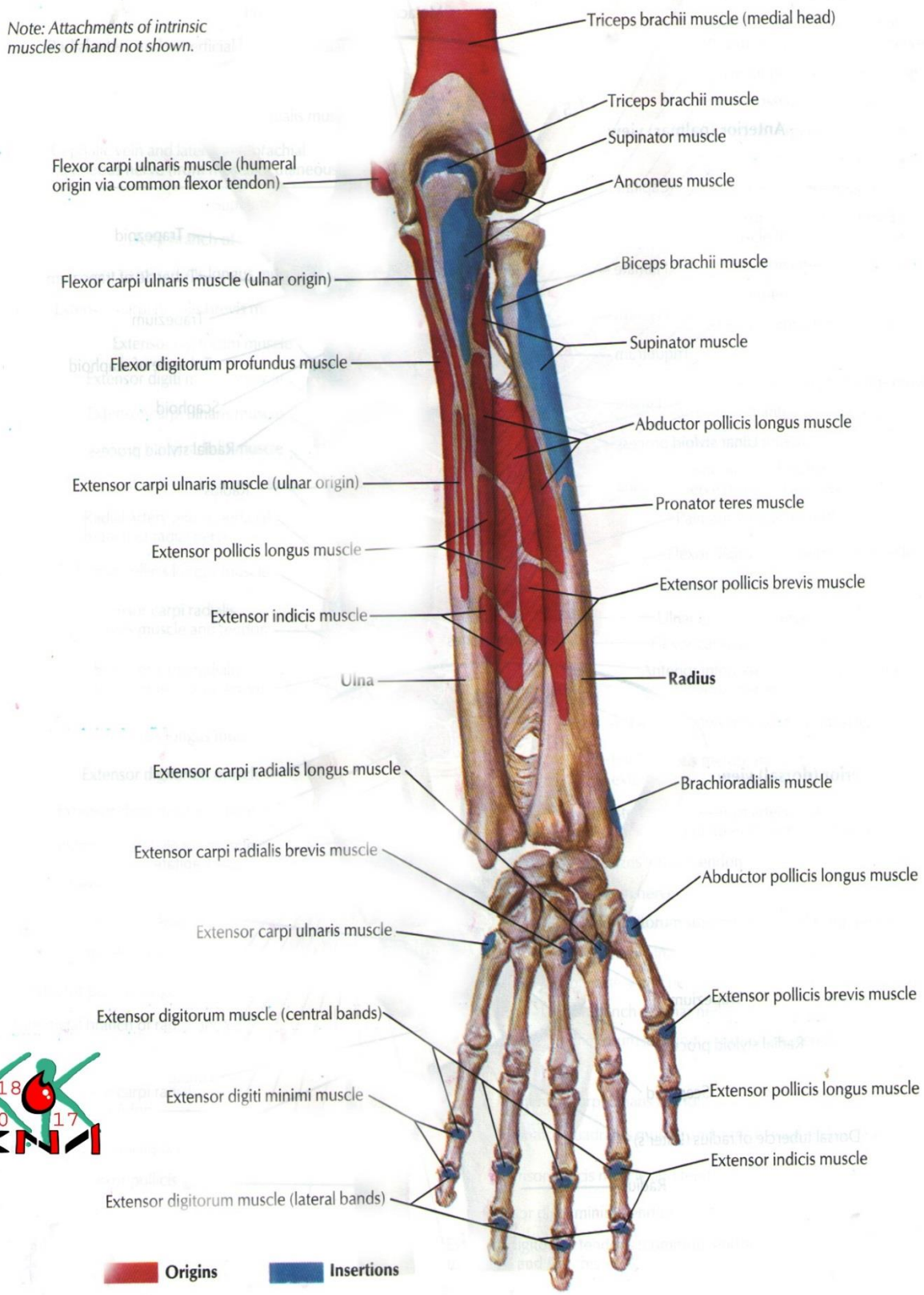

(c) ketabton.com: The Digital Library

8th chapter

Digestive System

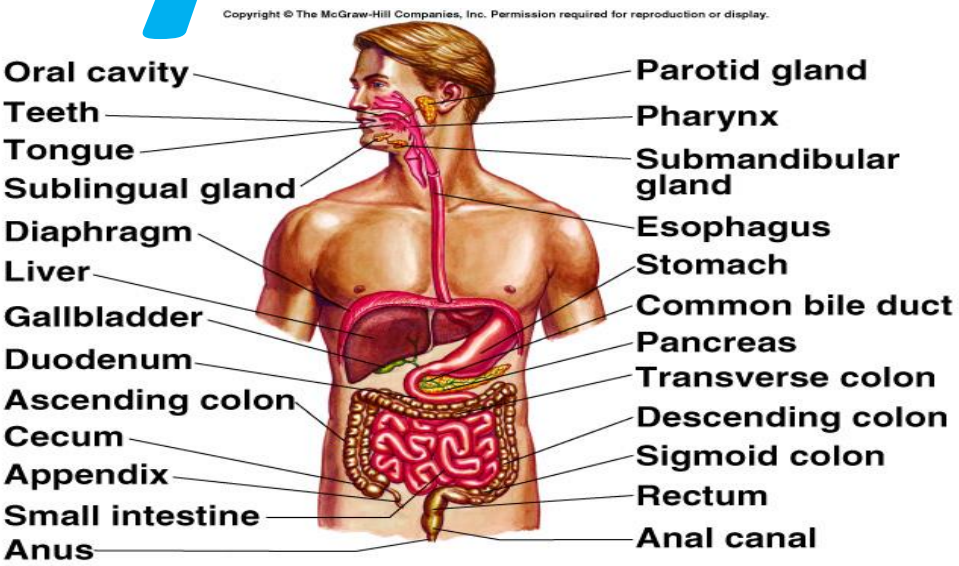

Mr.18
Kefayatullah.naibamani
Mr.18 | BY: KEFAYATULLAH NAIB AMANI 078 4 59 75 49

(c) ketabton.com: The Digital Library

Digestive System

هضمی سیستم

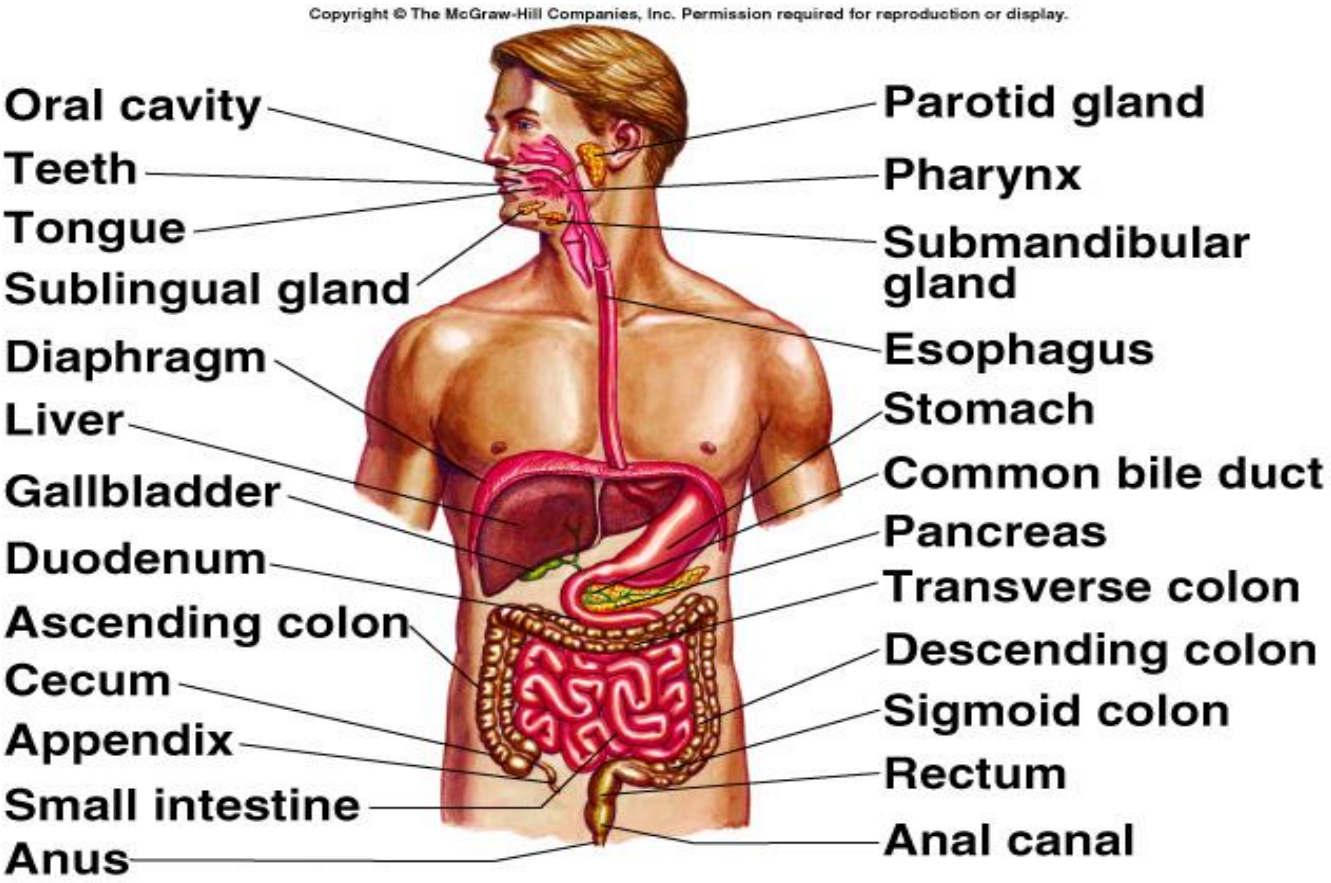

نوموړی سیستم له یو تیوب او یو تعداد غداواتو څخه چی له نوموړی تیوب سره اړیکه لری جوړ شوی دی. هضمی سیستم له پورته څخه لاندی خواته د لاندی اعضاو څخه جوړ شوی دی:

- Oral cavity
- Esophagus
- Pharynx
- Stomach
- Small Intestine
  - Duodenum
  - Jejunum
  - Ilium

(c) ketabton.com: The Digital Library

- **Large Intestine**
  - Caecum
  - Colon
    - Ascending colon
    - Transvers colon
    - Descending colon
    - Sigmoid colon
  - Rectum
  - Anal canal

د هضمی سیستم مربوطه غداوات په لاندی ډول دی:

- Parotid glands
- Sublingual glands
- Sub mandibular glands
- Liver
- Pancreas
- Spleen

Function of Digestive System

د هاضمی سیستم وظایف

- Ingestion
- Propulsion moment
- Absorption
- Defecation
- Mechanical Digestion
- Chemical Digestion

(c) ketabton.com: The Digital Library

1: Oral cavity

د خولی جوف

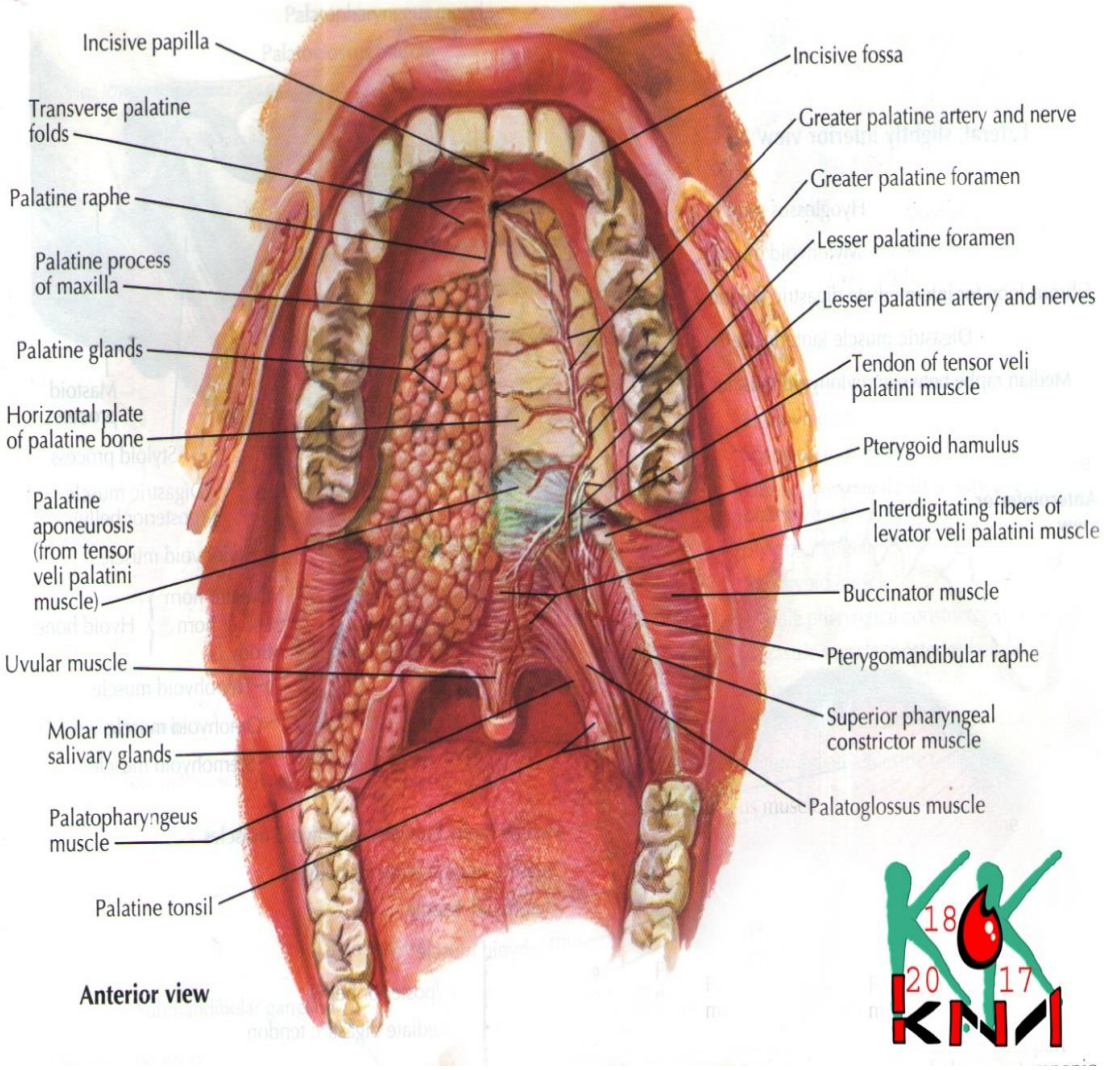

دا د هضمی سیستم لومړی برخه ده، ددغه جوف په داخل کی د غاښونو دوه قوسونه وجود لری کوم وخت چی دغه دواړه قوسونه د یو بل سره په تماس کی راشی نو د خولی جوف په دوه برخو ویشی چی عبارت دی له :

- د خولی د جوف خارجی برخه (Oral vestibule)

Upper jaw and lower jaw make this cavity.

- د خولی د جوف داخلی برخه (Proper oral cavity)

Between cheeks and gums

د خولی چت د Hard palate او Soft palate څخه جوړ شوی دی.

(c) ketabton.com: The Digital Library

Oral Cavity Walls

Have Six walls:

- Anterior : Made by Lips
- Posterior: Oropharyngeal isthmus
- 2- Lateral: By Cheeks
- Superior: Hard palate and soft palate
- Inferior: Mylohyoid muscle

Anterior wall of Oral cavity

Lips شونډی

شونډی عبارت له دوه عضلی التواء څخه دی. تعداد یی دوه دانی دی چی له پورتنی او ښکتنی څخه عبارت دی.

Lips surface: Anterior and Posterior.

Lips Borders: Free Border and Bound Border.

Two Ends

Anterior surface of Lips

Upper lips

د پورتنی شونډی د قدامی وجهی په متوسط قسمت کی یعنی د متوسط خط دپاسه یوه عمودی میزابه ده چی د Philtrum په نوم یادیږی لیدل کیږی ددی میزابی په دواړو خواو کی مثلثی ډوله مسافی چی دواړو خواو کی د Nasolabial groove په واسطه له غومبورو څخه جدا کیږی لیدل کیږی.

Lower lips

د ښکتنی شونډی قدامی سطحه د متوسط خط دپاسه یوه Fossa لری چی د Median fossa په نوم یادیږی دغه وجه له زنی څخه د Mentolabial groove په واسطه جدا شوی ده.

(c) ketabton.com: The Digital Library

Posterior surface of Lips

د دواړو شونډو خلفی سطحی د Mucus membrane مخاطی غشاء په واسطه پوښل شوی دی. مخاطی غشاوی د متوسط خط په سر پورته او لاندی یوه یوه مثلثی التواء جوړوی چی د Sup labial frenulum او Inf labial frenulum په نومونو یادیږی.

Anatomy of lips outer to inner

- Skin
- Superficial fascia
- Orbicularis oris
- Sub mucosa
- Mucus membrane

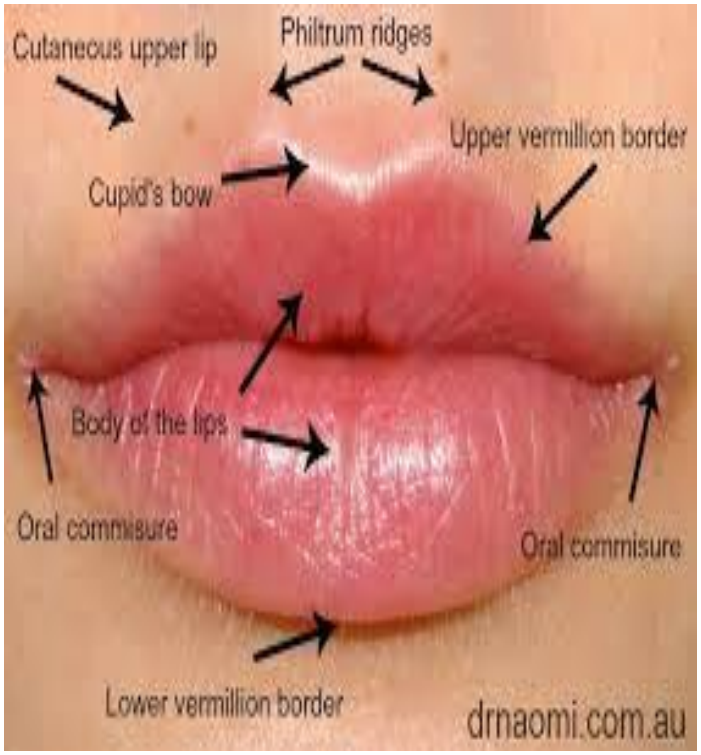

Borders of Lips

- Bounded Border

دغه کنار له بیرون څخه یعنی د مخ له خوا واضح نه دی او ښه نه مشخص کیږی.

- Free Border

د شونډو ازاد کنارونه محدب شکل لری او د دواړه شونډو ترمنځ فاصله د Rima oris په نوم یادیږی.

Two Ends

د شونډو دواړه نهایتونه په دواړو خواو کی سره یوځای کیږی او له یوځای کیدو څخه یی په هر طرف کی یوه زاویه جوړیږی چی د Oral angle په نوم یادیږی.

(c) ketabton.com: The Digital Library

Lateral wall of oral Cavity

- Cheeks Medial (Mucus membrane)
- Cheeks Lateral (Skin)

Cheeks غومبوري

غومبوري چی د مخ پراخه برخه جوړوی لرونکی د دوه سطحو انسی، وحشی او څلورو کنارونو دی:

- وحشی سطحه: د غومبوری وحشی سطحی د پوستکی په واسطه پوښل شوی دی.
- انسی سطحه: د غومبوری انسی سطحی د مخاطی غشاء په واسطه پوښل شوی دی.

د هر غومبوری په انسی سطحه کی د پورتنی ژامی دوهم Molar غاښ سره نژدی یوه بارزه وجود لری چی د Parotid papilla په نوم یادیږی.

د غومبوری اناټومیک جوړښت:

هر غومبوری له خارج څخه داخل خواته د لاندی ساختمانونو لرونکی دی:

- Skin
- Superficial fascia
- Buccinators muscle
- Sub mucosa
- Mucus membrane

Posterior wall of Oral cavity

د خولی د جوف خلفی برخه د Pharynx سره د Oropharynx isthmus په واسطه تماس لری. دغه ساختمان په علوی کی د Soft palate په سفلی کی د ژبی د Base او په دواړو خواو کی د Palato golssal arches (په قدام کی) Palato pharyngeal arches (په خلف کی) او Tonsillar fossa د پورته دواړو قوسونو ترمنځ قرار لری.

Superior wall of oral cavity

د خولی د جوف علوی جدار د Hard palate او Soft palate په واسطه تشکیل شوی دی.

(c) ketabton.com: The Digital Library

د Hard palate په وسطی برخه کی یو تیغه ماننده ساختمان چی د Raphe palate نومیږی وجود لری، دغه ساختمان یعنی Raphe palate د Hard palate په قدامی نهایت کی په یو بل ساختمان چی Papilla incisive نومیږی خاتمه پیدا کوی.

Hard palate د Maxilla هډوکی د Palatine process اود Palatine هډوکی د Horizontal palate څخه جوړ شوی دی.

Soft palate د Oral cavity د چت هغه برخه ده چی Nasopharynx له Oropharynx څخه جدا کوی، Soft palate لرونکی د دوو سطحو (قدامی او خلفی) او دوه کنارو (علوی او سفلی) دی. قدامی سطحه یی مقعره او خلفی سطحه یی محدبه ده. علوی کنار یی د Soft palate له خلفی کنار سره تماس لری او سفلی کنار یی ازاد دی.

ددغه کنار په وسطی قسمت کی یوه مخروطی برامده گی چی Uvula په نوم یادیږی لیدل کیږی. د Uvula د قاعدی په دواړه خواو کی د Mucus membrane د Fold دوه دوه انحنی گانی د لیدلو وړ دی.

Inferior wall of oral cavity

د خولی سفلی جدار اساساً د Mylohyoid muscle په واسطه جوړ شوی دی.

Oral cavity content

د خولی جوف محتویات له : وریو، غاښونو، او ژبی څخه عبارت دی:

- Gums
- Teeth
- Tongue
- Salivary glands

Gums or gingivae

وري

وري یو Fibrous Tissue دی کوم چی د علوی او سفلی ژامو Alveolar processes پوښوی. کومه چی د غاښونو غاړه احاطه کوی. هره وري دوه برخی لری چی یوه یی ازاده برخه ده کومه چی د غاښونو غاړی احاطه کوی او بله یی التصاقی Attached برخه ده کومه چی د ژامی د Alveolar قوسونو سره Fix شوی ده.

(c) ketabton.com: The Digital Library

Teeth

غاښونه

غاښونه د هضمی سیستم له ساختمانونو څخه دی چی د غذایی موادو په میده کولو کی رول لری. د غاښونو مهمی وظیفی هم Mechanical digestion دی.

غاښونه د انسانانو نظر دی ته چی د عمر په اوږدو کی تعویض کیږی په دوو دستو یا گروپونو ویشل

شوی دی:

- **Deciduous Teeth (Baby Teeth)**

موقتی غاښونه یا د طفولیت د دوری غاښونه

- **Permanent Teeth**

دایمی غاښونه لکه:

- Incisors = Cutting and shredding
- Canines = Piercing and tearing
- Molars = Grinding
- Pre molars = Grinding and crushing

Deciduous Teeth

د طفولیت د دوری غاښونه: ددی غاښونو تعداد 20 عدده دی چی څلور دانی Incisors دوه دانی Canines او څلور دانی Molars غاښونه یی په هره ژامه کی شامل دی. د دغه عاښونه شنه کیدل په 6 میاشتنی کی شروع کیږی تر 2 کلنی پوری دوام کوی.

Permanent Teeth

دایمی غاښونه: ددی غاښونو تعداد 32 دانو ته رسیږی، چی څلور عدده Incisors دوه عدده Canines څلور عدده Pre molars او شپږ عدده Molars غاښونه په هره ژامه کی موجود وی. ددی غاښونو شنه کیدل د 6 کلنی څخه شروع کیږی.

The last tooth happen erupt is the third molar, which may happen between the ages of 17 and 30. The teeth of the lower jaw appear before those of the upper jaw.

(c) ketabton.com: The Digital Library

Teeth General Structure

هر غاښ له دریو برخو څخه تشکیل شوی دی:

- Crown: دا د غاښ هغه برخه ده چی وریو پورته قرار لری.
- Root: دا د غاښ هغه برخه ده چی له Neck څخه لاندی واقع ده او د ژامی په Alveolar margin کی ښخ شوی وی.
- Neck: دا د غاښ هغه برخه ده چی ریښی Root او Crown ترمنځ قرار لری.

■ د غاښ ساختمان د Crown او Neck په برخو کی له بیرون څخه داخل خواته په لاندی ډول سره دی:

- Enamel
- Dentine
- Pulp cavity

■ د غاښ ساختمان د Root په برخه کی له خارج څخه داخل خواته په لاندی ډول سره دی:

- Periodontal membrane
- Cement
- Dentine
- Pulp cavity
- Apical foramen

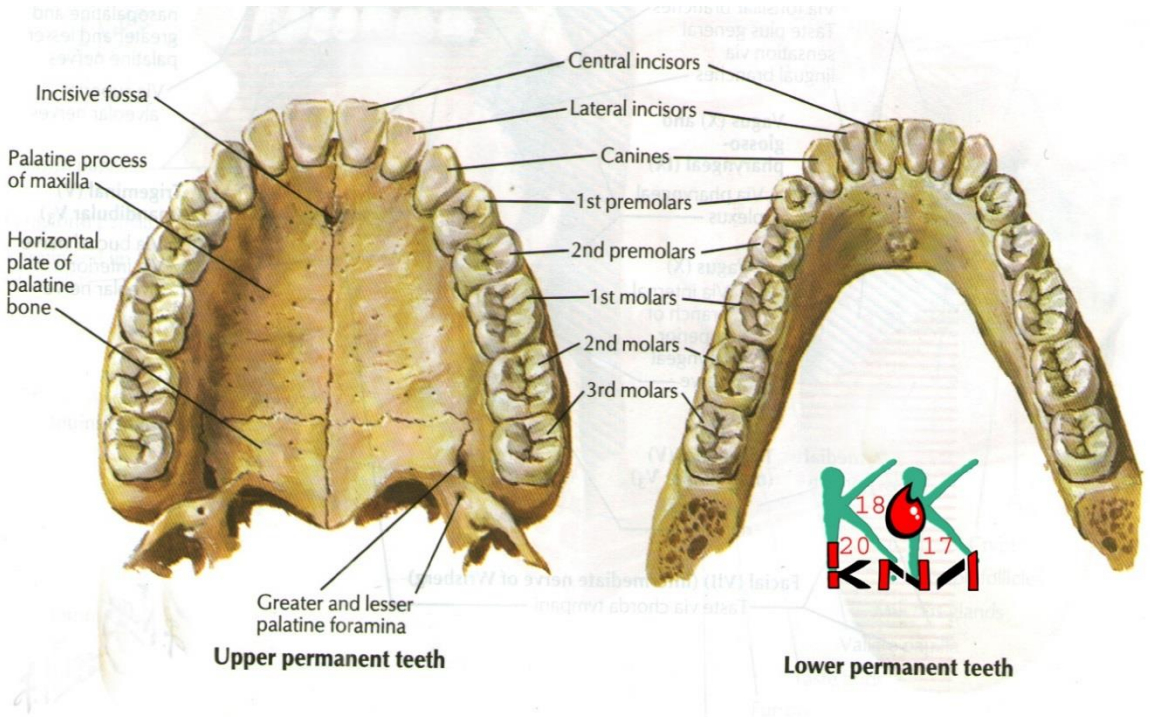

(c) ketabton.com: The Digital Library

Tongue

ژبه

ژبه تقریباً بیضوی شکل لری. د خولی د جوف په متوسط قسمت کی قرار لری. او د Mucus Membrane یا مخاطی غشاء په واسطه پوښل شوی ده.

د ژبی عمومی وظیفی: د ذایقی په تشخیص Test، بلع، تکلم Talking او دغذایی موادو په ژولو کی رول لری.

ژبه لرونکی د یوی قاعدی Base او د یوی زوروی یا Apex ده، د دوه کنارونو او د دوو سطحو (علوی او سفلی) درلودونکی ده.

د ژبی قاعده یا Base پورته د Mandibula هډوکی او ښکته د Hyoid هډوکی سره تماس لری. د ژبی Apex یا زروه ازاده ده او معمولاً د Incisors د غاښونو شاته موقیعت لری. د ژبی پورتنی سطحه چی Convex یا محدب شکل لری دوه برخی لری چی عبارت دی له:

- Oral part
- Pharyngeal groove

دغه دواړه برخی د V مانند میزابی په واسطه چی Terminal groove نومیږی سره جلا کیږی.

ددغی میزابی دواړه شاخونه د ژبی د پورتنی سطحی په وسطی قسمت کی سره جلا کیږی، چی د یوځای کیدو محیل یی د Foramen cecum په نوم یادیږی.

Posterior Part or Pharyngeal part of tongue

د ژبی خلفی قسمت د Epiglottis سره د Mucus membrane د دری عدده التواؤ(Folds) په واسطه اړیکه لری چی عبارت دی له:

- Right Glosoepiglotic fold
- Median Glosoepiglotic fold
- Left Glosoepiglotic fold

ددی Folds یا التواؤ له جملی څخه یی Median Glosoepiglotic fold په دواړو خواو کی یو یو Pouch قرار لری چی د Vallecula epiglutica په نوم یادیږی.

د ژبی لاندینی سطحه چی د Mucus membrane په واسطه پوښ شوی په وسطی قسمت کی د مخاطی غشاء یوه التواء (Fold) د Lingual frenulum په نوم لری. د

(c) ketabton.com: The Digital Library

Lingual frenulum په دواړو خواو کی یوه یوه برامده گی د Sub lingual papillae په نوم وجود لری.

Anterior Part or Oral Part

Papilla of the tongue: دا د مخاطی غشاء جگوالی دی چی د ژبی د پورتنی سطحی په Oral part کی د لیدلو وړ دی.

Papillae مختلف انواع لری چی عبارت دی له:

- Filiform papillae
- Fungiform papillae
- Circumvallate papillae
- Foliate papillae

Muscles of tongue

د ژبی عضلات په دوو گروپونو ویشل شوی دی چی عبارت دی له Intrinsic او Extrinsic عضلاتو څخه دغه عضلات د Lingual septum په دواړو خواوو کی قرار لری او په هر طرف یی تعداد څلور څلور عضلاتو ته رسیږی.

Intrinsic Muscles of tongue

- Superior longitudinal muscle
- Inferior longitudinal muscle
- Transvers muscle
- Vertical muscle

Extrinsic Muscles of tongue

- Genioglossus muscle
- Hyoglossus muscle
- Styloglossus muscle
- Palatogolssus muscle

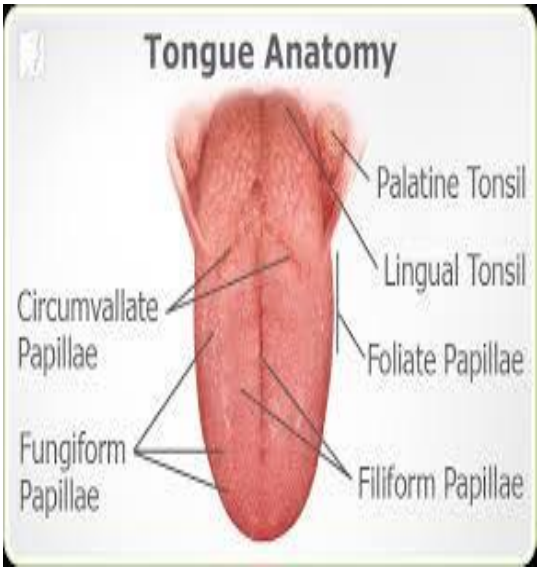

(c) ketabton.com: The Digital Library

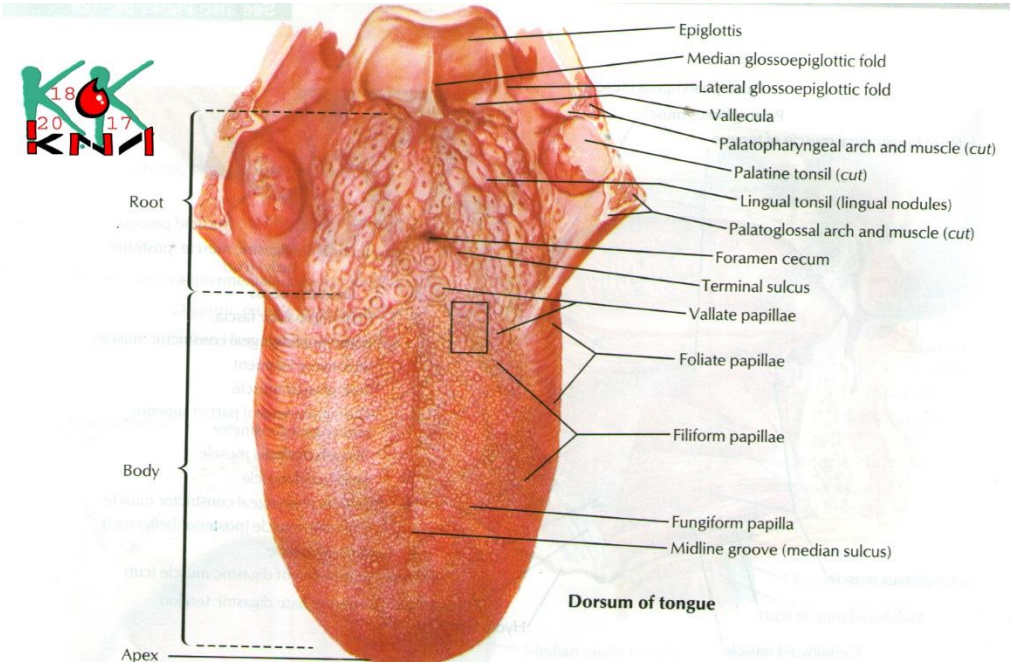

Glands of Oral Cavity

د خولی د جوف غداوات

دغه غداوات چی د Salivary glands لعابیه غداواتو په نوم یادیږی په دوه گروپونو ویشل شوی دی:

■ Minor salivary glands

دغه غداوات د Oral cavity په مخاطی غشاء او یا د مخاطی غشاء څخه لاندی واقع دی.

شمیره یی: دلته د 800 څخه تر 1000 پوری Minor salivary gland موقیعت لری.
دغه غداوات لاندی ډولونه لری:

- **Labial glands**

د شونډو په خلفی سطحو کی موقیعت لری.

- **Buccal glands**

د غومبورو په انسی سطحو کی موقیعت لری.

- **Palatine gland**

په Hard palate کی موقیعت لری.

(c) ketabton.com: The Digital Library

Lingual gland -

د ژبی په علوی سطحه او د ژبی په کنارونو کی موقیعت لری.

Major salivary glands ■

غټ لعابیه غداوات: دغه غداوات د خولی د جوف د مخاطی غشاء څخه په یوه فاصله کی موقیعت لری، دغه غداوات په لاندی ډول دی:

Parotid glands -

هر یو یی ددی غداواتو د مربوطه External auditory meatus لاندی د Mandibula هډوکی د Ramus of mandibula شاته او د Sternocleidomastoid عضلی په قدام کی قرار لری.

Parotid duct or Stenon Duct

دغه قنات 4cm طول لری او 3mm قطر لری.

Spill out secretion into parotid papilla and parotid glands is a serious gland.

Sub mandibular gland -

دغه غداوات د Mandibula هډوکی Inferior Border څخه ښکته موقیعت لری.

Sub mandibular duct د Oral cavity دواړو برخو Lingual frenulum ته خلاصیږی.

Sub lingual gland -

دغه غداوات د مخاطو په جوړیدو کی رول لری، دغه غداوات Medline ته نژدی د خولی د جوف په سفلی سطحه کی د مخاطی غشاء لاندی قرار لری، هر یو یی ددی غداواتو څخه د 10 څخه تر 12 پوری کوچنی Duct لری کوم چی oral cavity ته خلاصیږی.

(c) ketabton.com: The Digital Library

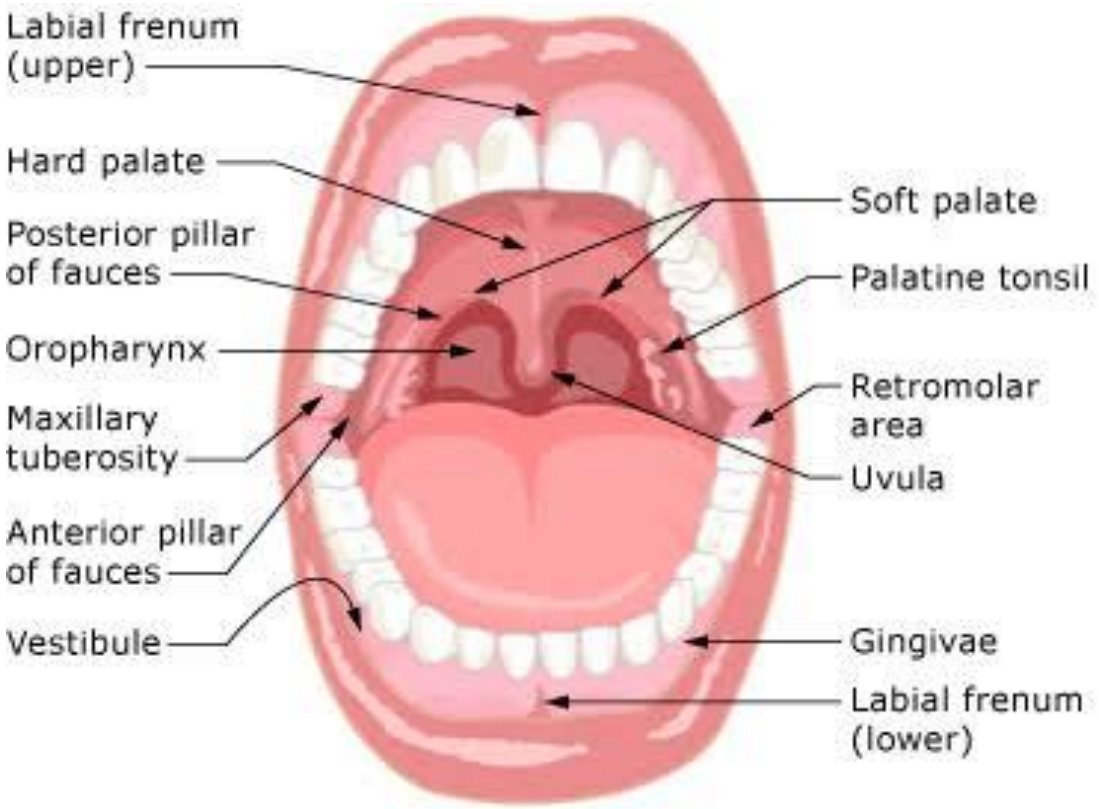

2: Pharynx

بلعوم

دا یو عضلی غشایی تیوب دی چی د قحف له قاعدی څخه تر شپږمی Cervical فقری تر سفلی کنار پوری د پوزی د جوف، د خولی د جوف او خنجری Larynx شاته موقیعت لری.

بلعوم د 12-14cm پوری طول لری، Transvers قطر یی په علوی برخه کی 3,5cm او له مری سره د اتصال په محل کی یا Lower part کی 1,5cm ته راښکته کیږی.

بلعوم په دری برخو باندی ویشل شوی دی:

- **Nasopharynx (Rhino pharynx)**

د بلعوم دا برخه د قحف له قاعدی څخه شروع او د Soft palate تر سفلی کنار پوری امتداد لری.

- **Oropharynx**

دا برخه د Soft palate له سفلی کنار څخه د Epiglottis تر علوی کنار پوری امتداد لری.

(c) ketabton.com: The Digital Library

- Laryngo pharynx

دا برخه د Epiglottis له علوی کنار څخه شروع او د شپږمی رقبی فقری تر سفلی کنار پوری امتداد لری.

Relation of Pharynx

د بلعوم ارتباطات

■ Anterior

بلعوم په قدام کی د Nasal cavity ، Oral cavity او Larynx سره ارتباط لری.

■ Posterior

بلعوم په خلف کی د رقبی فقراتو څخه د Prevertebral fascia په واسطه جدا کیږی.

■ Superior

بلعوم په علوی کی د Sphenoid هډوکی د جسم خلفی قسمت او Occipital هډوکی د Basilar part سره ارتباط لری.

■ Inferior

بلعوم په سفلی کی د مری له شروع سره چی د شپږمی رقبی فقری سفلی کنار سره تصادف کوی ارتباط لری.

■ Each sides

بلعوم په دواړو خواوو کی له علوی څخه د سفلی خواته د لاندی ساختمانونو سره تماس لری:

- Tongue
- Hyoid bone
- Mandibula
- Pterygoid mandibular raphe

I: Nasopharynx

د بلعوم دا برخه د Nasal cavity شاته او د Soft palate څخه پورته قرار لری. لرونکی د چت، سطحو، قدامی خلفی او جنبی جدارو دی. چت یی د Sphenoid هډوکی د جسم او د Occipital هډوکی د Basilar part په واسطه تقویه شوی دی.

(c) ketabton.com: The Digital Library

د Nasopharynx سطحه د Soft palate د خلفی سطحی په واسطه چی محدب شکل لری جوړه شوی ده.

خلفی جدار یی چی د چت په امتداد قرار لری، د اطلس د فقری د قدامی قوس په واسطه تقویه کیږی.

د بلعوم ددی برخی په هر وحشی جدار کی د مربوطه Auditory tube فوهه خلاصیږی.

II: Oropharynx

د بلعوم دا برخه د Oral cavity شاته موقیعت لری، چی د Soft palate له سفلی کنار څخه د Epiglottis تر علوی کنار پوری امتداد لری. د بلعوم دا برخه د چت، سطحو، قدامی،خلفی او جنبی جدارو درلودونکی ده.

د Oropharynx سطحه د ژبی د 1/3 خلفی برخی او د هغه ساختمانونو په واسطه چی د ژبی او Epiglottis د قدامی سطحی ترمنځ قرار لری جوړه شویده.

د oropharynx قدامی برخه د Oropharyngeal isthmus په واسطه د Oral cavity سره تماس لری.

د Oropharynx وحشی جدارونه په دواړه خواوو کی دوه دوه قوسونه د Palatoglossal arches او Palatopharyngeal arches په نوم لری.

III: Laryngopharynx

د Larynx شاته د Epiglottis علوی څنډی ته د Cricoid cartilage تر سفلی کنار پوری امتداد لری. د بلعوم دا برخه لرونکی د یو خلفی جدار، یو قدامی جدار او د دوو جنبی جدارو ده.

Layers of Pharynx

د بلعوم طبقی

- Mucosa layer
- Fibrous layer- sub mucosa layer
- Mucus layer

Palatine tonsils

د Palatine tonsil د لمفاوی نسج دوه کتلی دی چی د oropharynx په وحشی جدارو کی په Tonsillar fossa کی قرار لری.

(c) ketabton.com: The Digital Library

د Palatine tonsil د بادام almond شکل لری.

هریو Palatine tonsil لرونکی د دوو سطحو(انسی او وحشی)، دوه کنارونو(قدامی او خلفی) او دوه نهایتونو(علوی او سفلی) دی.

انسی سطحه یی د مخاطی غشاء په واسطه او وحشی سطحه یی د Fibrous capsule په واسطه پوښل شوی ده.

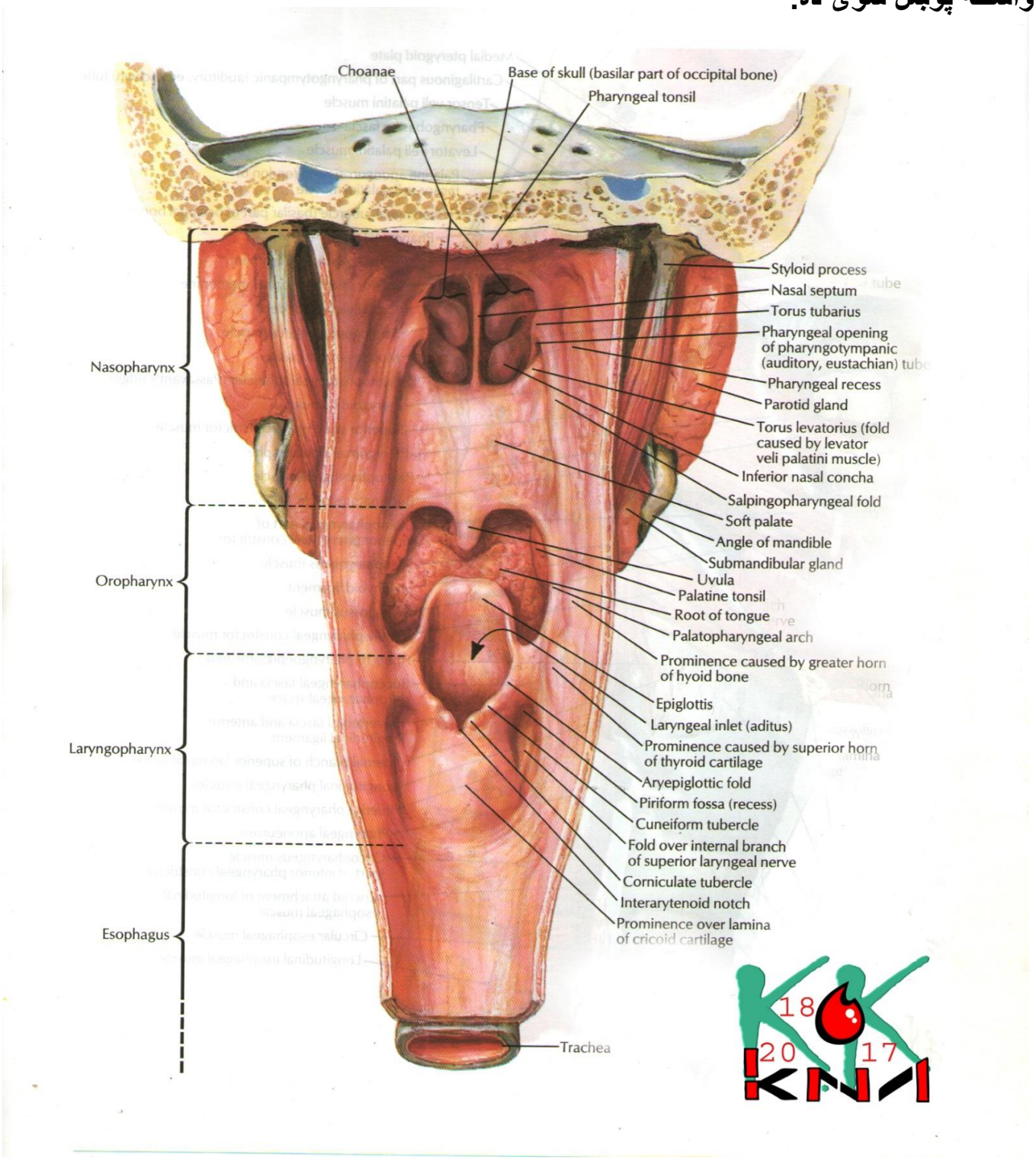

(c) ketabton.com: The Digital Library

3: Esophagus

مری

Start: Cricoid cartilage to gastroesophageal junction.

مری د Cricoid عضروف له سفلی کنار څخه چی د شپږمی رقبی فقری د جسم له سفلی کنار سره مطابقت لری شروع کیږی. مری تقریباً 10inch (25cm) طول لری.

مری په خپل سیر کی په څلورو ځایو کی تنګوالی لری چی دغه څلور ځایونه د مری د تنظیقاتو په نوم یادیږی. دغه څلور متضیقی نقطی د مری په لاندی ډول سره دی:

- **Cricopharyngeal constriction**

د Incisor غاښونو څخه په 6inch فاصله کی موقیعت لری.

- **Aortic constriction**

د Incisor غاښونو څخه په 9inch فاصله کی موقیعت لری.

- **Bronchial constriction**

د Incisor غاښونو څخه په 11inch فاصله کی موقیعت لری.

- **Diaphragmatic constriction**

د Incisor غاښونو څخه په 15inch فاصله کی موقیعت لری.

Parts of Esophagus

مری له پورته څخه ښکته په لاندی برخو وشل شوی ده:

■ Cervical part

- Anterior
  - Trachea
  - Right and left recurrent laryngeal nerves
- Posterior
  - Longus coli muscle
  - Vertebral column
- Two sides

په دواړو خواو کی د تایراید غدی له فصونو سره ارتباط لری.

(c) ketabton.com: The Digital Library

Thoracic part

- Anterior
  - Trachea
  - Right pulmonary artery
  - Pericardium + Left atrium
  - Diaphragm
- Posterior
  - Right post intercostal arteries
  - Bodies of thoracic vertebrae
  - Thoracic duct
  - Diaphragm
- Right side
  - Right lung and pleura
  - Right vagus nerve
- Left side
  - Aortic arch
  - Thoracic duct
  - Left lung and left pleura

Abdominal part

د مرئ بطنی برخه په قدام کی د ځکر د ښی فص او په خلف کی Left crus of diaphragm سره ارتباط لری.

Anatomic structure of Esophagus

مرئ د داخل څخه خارج ته د لاندی طبقاتو څخه جوړه شوی د:

- Mucosa layer
- Sub mucosa layer
- Muscular layer
  - Outer longitudinal
  - Inner cicular muscle
  - Serosal layer

(c) ketabton.com: The Digital Library

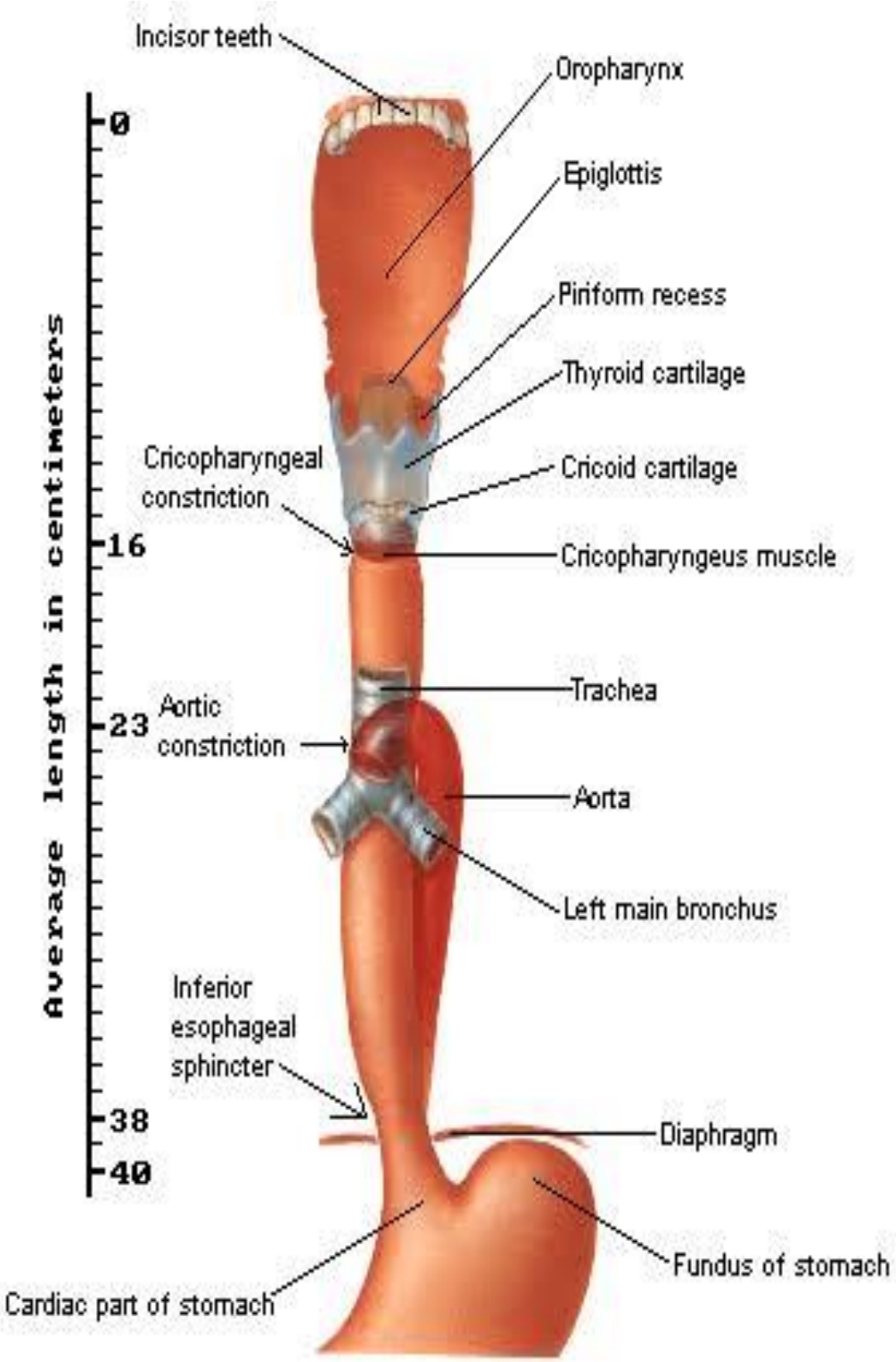

(c) ketabton.com: The Digital Library

4: Stomach

معده

معده د هضمی سیستم ترټولو پراخه برخه ده. د Esophagus او کوچنیو کولمو ترمنځ قرار لری، د بطن په چپ علوی قسمت کی له Left hypochondriac څخه تر Epigastric او Umbilical ناحیو پوری د چپ حجاب حاجز لاندی د Transvers colon او Transvers mesocolon څخه پورته موقیعت لری.

د معدی خارجی شکل:

یوه تشه معده د (J) د توری شکل لری خو کوم وخت چی معده د غذایی موادو څخه ډکه شی نو یو اندازه متوسع کیږی، چی متوسع معده د ناک یا Piriform شکل لری.

دوه فوهی لری:

- Pyloric orifice
- Cardiac orifice

دوه انحناگانی یا Curvature لری:

- Greater curvature
- Lesser curvature

او دوه سطحی لری:

- Anterior
- Posterior

د معدی ظرفیت په اوسط ډول د پیدایښت په وخت کی 30ml د بلوغت په وخت کی 100ml او د کهولت په وخت کی 1,5-2liters پوری رسیږی.

Parts of Stomach

د معدی اجزاوی

معده د هغه خط په واسطه چی د Angular notch څخه ښکته او چپ خواته د معدی لوی انحنی په طرف امتداد لری په دوه عمده برخو ویشل کیږی چی عبارت دی له:

(c) ketabton.com: The Digital Library

Cardiac part

د معدی دا برخه چی نوموړی خط څخه (هغه خط چی د Angular notch څخه ښکته او چپ خواته د معدی لوی انحنی په طرف امتداد لری) پورته قرار لری. دوه برخی لری:

- Fundus
- Body

Pyloric part

د معدی دغه برخه د خط څخه لاندی قرار لری او په خپل منځ کی په دوه برخو ویشل کیږی. چی عبارت دی له:

- Pyloric antrum
- Pyloric canal

د معدی داخلی شکل:

کله چی معده خالی وی نو د معدی مخاطی غشاء په زیاته اندازه التوأت چی د Gastric rugae په نوم یادیږی لری.

په هره ناحیه کی چی برامده گی یا التواء وی نو هلته فرورفتگی هم لیدل کیږی چی د خالی معدی د مخاطی غشاء فرورفتگی د Gastric pits په نوم یادیږی.

Anatomical structure of Stomach

د معدی جدار له داخل څخه خارج خواته د لاندی طبقاتو څخه جوړ شوی دی:

- Mucosal layer
- Submucosal layer
- Muscular layer
  - چی ددی خارجی برخه د طولانی عضلی الیافو څخه تشکیل شوی ده
  - ددی داخلی برخه د حلقوی عضلی الیافو څخه تشکیل شوی ده.
- Serosal layer

(c) ketabton.com: The Digital Library

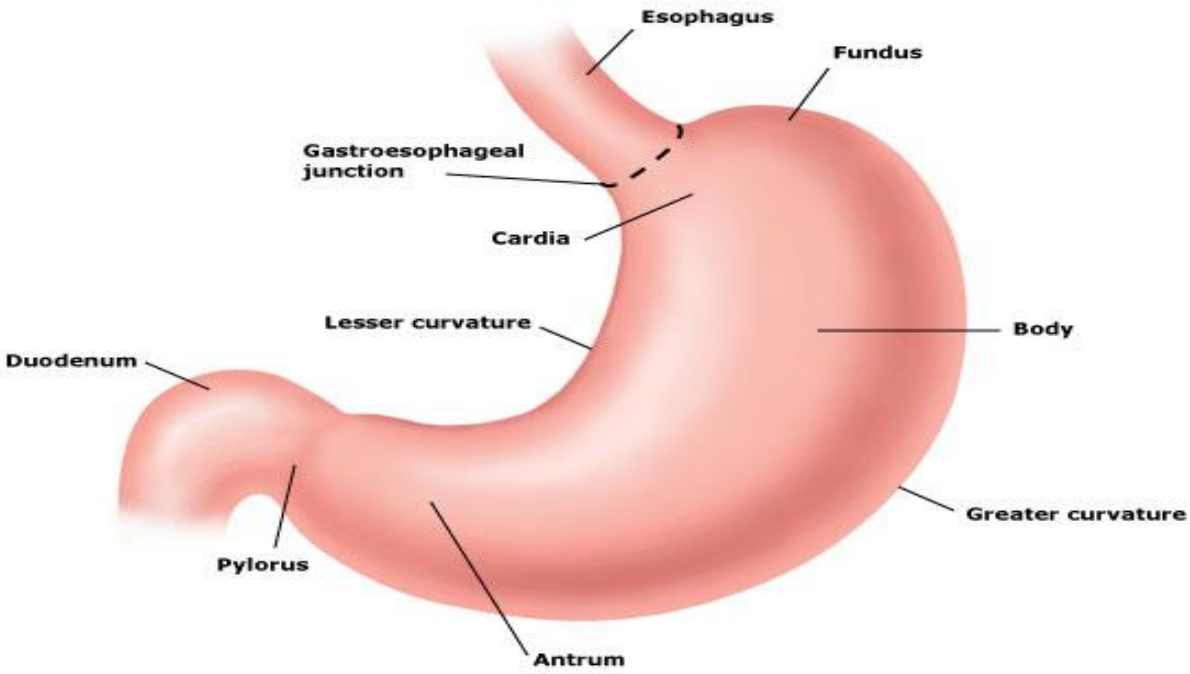

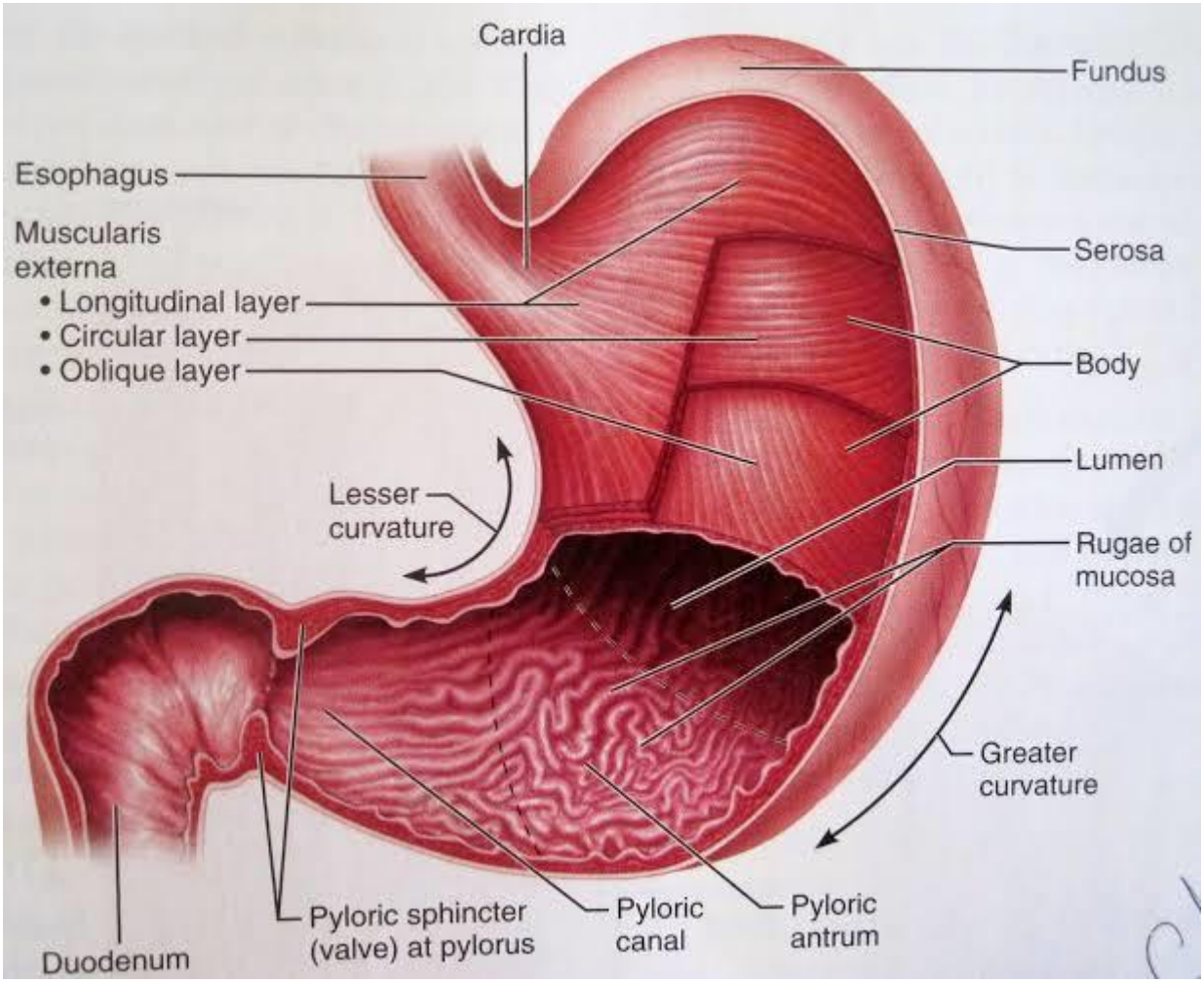

(c) ketabton.com: The Digital Library

Peritoneum

دا یوه سیروزی غشاء ده چی Abdominal cavity او Pelvic cavity یی پوښلی دی.

بطن د مطالعه کولو لپاره د دوه دانو Transvers lines او دوه دانو Vertical lines له مخی په نهه ناحیو ویشل شوی دی:

Right upper quadrant Liver, Gallbladder	Epigastrium Stomach, Pancreas	Left upper quadrant Speen, tail of pancreas
Right lumber Right kidney, right ureter	Imblicas (Umblical) Small and large intestine	Left lumber Left kidney, left ureter
Right iliac Fossa Appendix, Ceacum, right ovary	Hypogastrium (Pubic area) Urinary bladder, uterus	Left iliacFossa Left ovary, sigmoid colon

Omentum (Epiplon)

یو Double layer دی د Greater curvature څخه شروع کیږی تر Symphysis pubis پوری او بیا بیرته Transvers colon برخی پوری رسیږی.

Greater omentum یا Major د معدی او Transvers colon ترمنځ جوړیږی.

Lesser omentum یا Minor د Lesser curvature څخه شروع کیږی او Duodenum او Liver سره وصلوی.

Peritoneum دوه ډولونه لری:

- Parietal peritoneum
- Visceral peritoneum

د ځیگر او کولمو ترمنځ دوه ډوله Ligament جوړیږی:

- Hepato gastric ligament

د ځگر او معدی ترمنځ جوړیږی.

(c) ketabton.com: The Digital Library

Hepato duodenal ligament -

د ځګر او وړو کولمو ترمنځ جوړیږی.

وظیفه: د بطن په جوف کی د انتان مخنیوی کوی.

Omentum چی دی Mobilize دی او دا ساحه د هر ډول خطر څخه ساتی یعنی Policeman دی. د داخل بدن ساتنه کوی د انتان په مقابل کی.

لکه: کله چی Appendix غټ شی نو دا omentum راځی او دا ساحه Cover کوی که چیری وچوی نو دا مضر شیان نه پریږدی چی بدن ته خواره واره شی. که هر قسم مضر شی Abdominal cavity ته راشی ددی په واسطه Cover کیږی.

Peritoneum یوه Double layer ده چی کله ساحه منتن شی نو ساحه Cover کوی تر څو انتان بدن کی خواره نه شی.

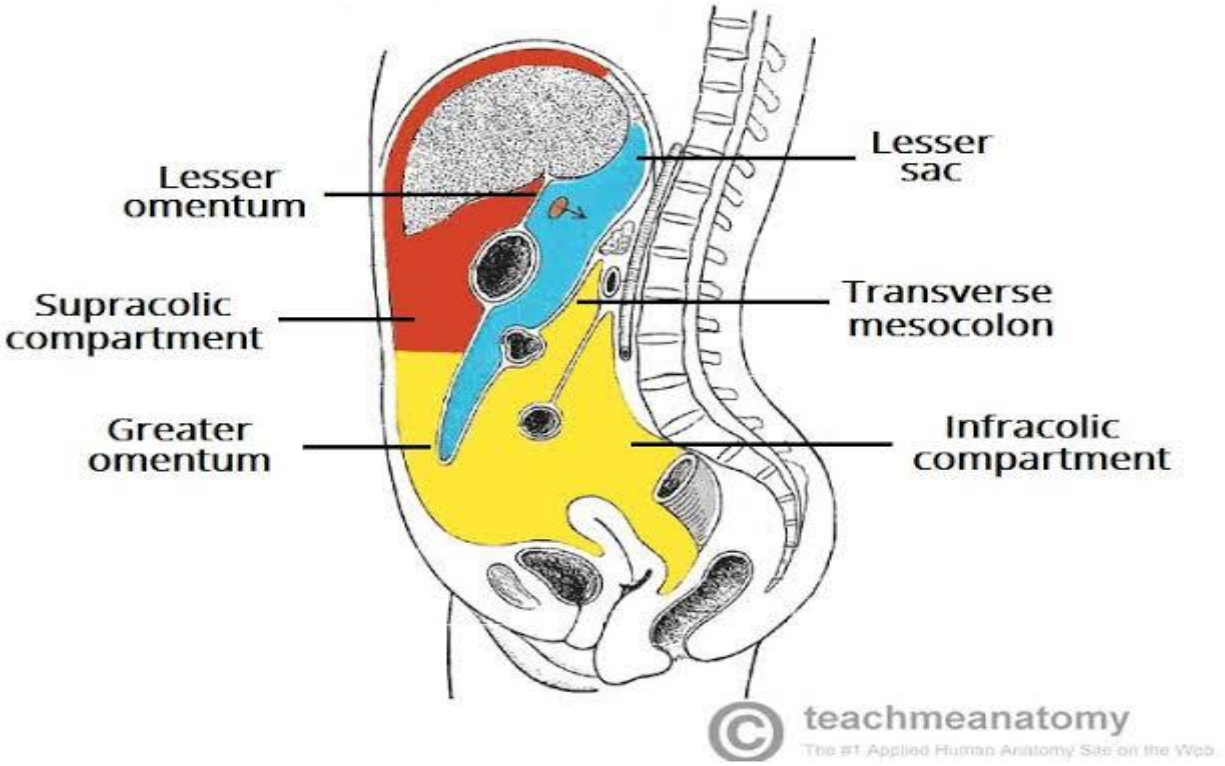

5: Small Intestine

وړي کولمی

وړی کولمی د معدی د Pylorus برخی څخه شروع او تر ileocecal junction پوری امتداد لری. چی تقریباً 6m اوږودوالی لری.

وړی کولمی په دری برخو ویشل شوی دی:

(c) ketabton.com: The Digital Library

■ Duodenum اثناء عشر

دغه برخه د دولس ګوتو په اندازه چی 10inch یا 25cm اوږودوالی لری. د وړو کولمو دغه برخه لنډه مګر پراخه ده چی د معدی د Pylorus برخی څخه شروع تر Duodeno jejunal flexure پوری اوږودوالی لری. (Flexure تاو کښ ته وایی)

C توری په شان شکل لری، اثناء عشر برخه په څلورو برخو ویشل شوی ده.

Upper part of Duodenum -

د اثناء عشر دغه برخه دوه انچی اوږودوالی لری، دغه برخه د Pylorus څخه شروع کیږی د Superior duodenal flexure پوری امتداد لری په Level د لومړی Lumber vertebrae ښی خواته دوه انچی پوری اوږودوالی لری.

Descending part of Duodenum -

د اثناء عشر دغه برخه دری انچی اوږودوالی لری دغه برخه له Superior duodenal flexure څخه شروع کیږی تر Inferior duodenal flexure پوری امتداد لری. د لومړی او دوهمی Lumber فقری په ښی خواکی قرار لری. او دغه برخه د پریتوان په واسطه پوښل شوی ده، د اثناء عشر د دغی برخی داخلی سطحه د خاصو ساختمانونو درلودونکی ده چی هغی ته Papilla وایی، او په دوه ډوله ده:

I: Major duodenal papilla

نوموړی Papilla د Pylorus څخه 8-10cm په فاصله کی د اثناء عشر د دوهمی برخی د داخلی سطحی په خلفی انسی قسمت کی قرار لری. او د Hepato pancreatic ampulla فوهه په همدی Papilla کی د اثناء عشر lumen ته خلاصیږی.

II: Minor duodenal papilla

نوموړی Papilla د 6-8cm په فاصله کی د Pylorus څخه قرار لری، او د Accessory pancreatic duct فوهه په همدی Papilla کی د اثناء عشر Lumen ته خلاصیږی.

Transvers or Horizontal part of duodenum -

د اثناء عشر ددی برخی اوږودوالی تر 4inch پوری رسیږی دغه برخه د Inferior duodenal flexure څخه شروع کیږی په Level د دریمی او څلورمی Lumber فقری باندی د Abdominal aorta باندی ختمیږی، د اثناء عشر دغه برخه هم د پریتوان په واسطه پوښل شوی ده.

(c) ketabton.com: The Digital Library

Ascending part of duodenum -

د اثناء عشر دغه برخه یو انچ اوږودوالی لری دغه برخه د Abdominal aorta په چپ خواکی پورته د دوهمی Lumber فقری تر علوی کنار پوری امتداد لری او په Duodeno jejunal flexure باندی ختمیږی.

■ Jejunum and ileum

دا د وړو کولمو متحرکه برخه ده چی د بطن د خلفی جدار څخه د Mesentery په واسطه ځوړنده ده. وړی کولمی تقریباً 6,7m اوږودوالی لری چی له دی څخه 25cm د اثناء عشر برخه او باقی 2/5 برخه د jejunum او 3/5 برخه د ilium په واسطه جوړیږی.

Jejunum د Duodenal jejunal flexure څخه شروع کیږی او ileum په ileocecal junction باندی خاتمه پیدا کوی.

د ilium او jejunum ترمنځ عمده فرقونه

لومړی په نامه باندی له پاسه یو عرضانی(افقی) او بله عمودی کرښه رسمو چی ګیډه په څلورو برخو ویشل کیږی:

- ■ Right upper quadrant
- ■ Right lower quadrant
- ■ Left upper quadrant
- ■ Left lower quadrant

فرقونه:

	Jejunum	Ileum
موقیعت	Mostly left upper quadrant	Almost right lower quadrant
جوف	Lumen یی اکثره خالی او پراخه وی	Lumen یی تنګ او ډک وی
جدار	جدار یی ذخیم او ډیر وعایی وی	جدار یی نازک اوکم وعایی وی
Villi	ویلای یی اوږده، ذخیمه او ډیر وی	ویلای یی لنډ نازک او کم وی
Mesentery	د شحمو کتلات یی کم دی	د شحمو کتلات یی زیات دی
Payer's paches	No payer's paches	Payer's paches لری

Anatomic Structure of Small intestine

وړی کولمی د داخل څخه خارج ته د لاندی طبقاتو څخه جوړ شوی دی:

(c) ketabton.com: The Digital Library

- Mucosal layer
- Muscular layer
- Serosal layer

Mesentery

د پریتوان یوه ډبله طبقه ده چی ilium او jejunum د بطن د وروستی یا شاتنی دیوال سره وصلوی، دوه برخی لری:

- **Free border (Intestinal border)**

دغه برخه یا کنار د کوچنی کولمو سره وصل شوی دی.

- **Root of Mesentery**

دا برخه د Abdominal wall د شاتنی برخی سره وصل ده.

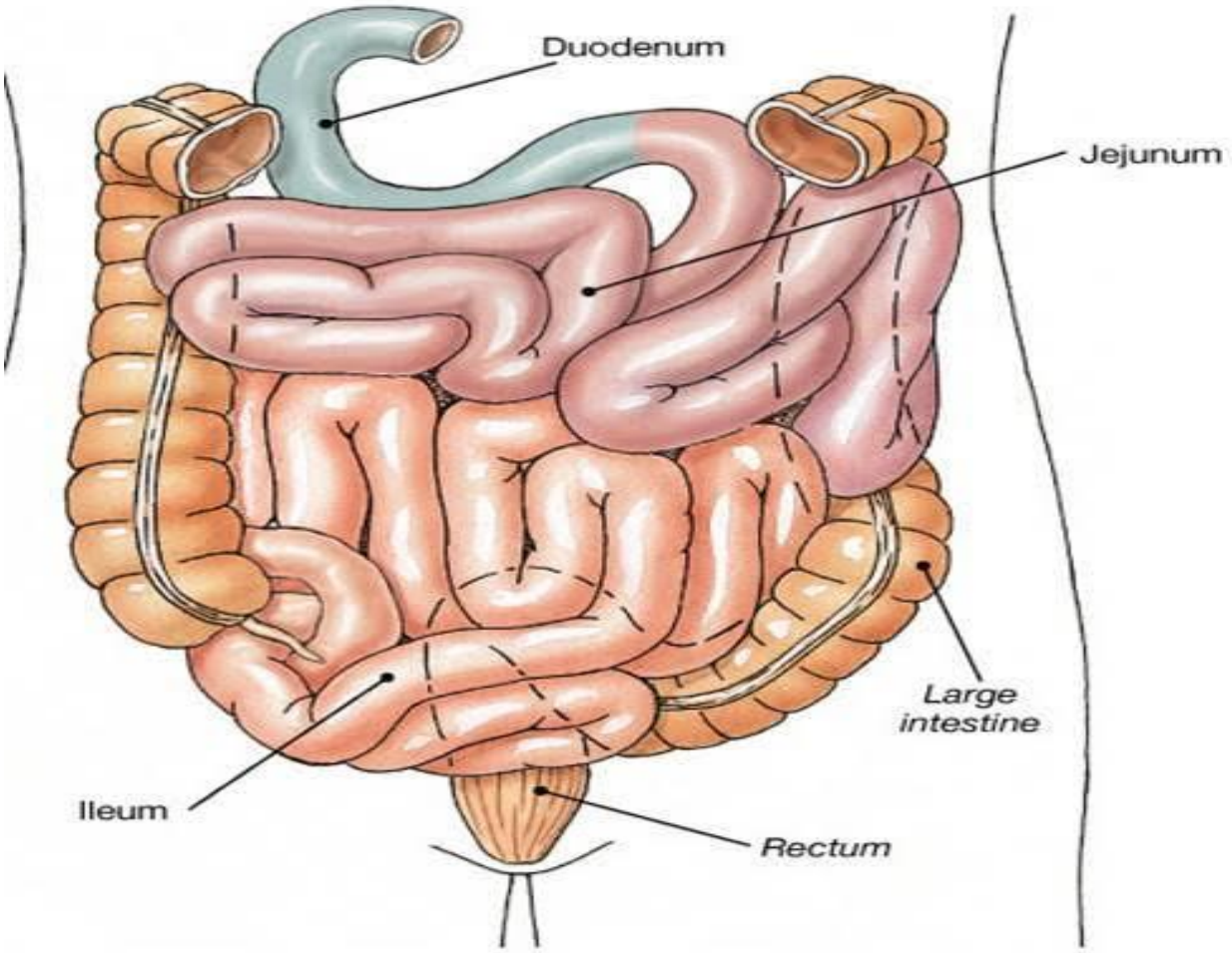

(a)

(c) ketabton.com: The Digital Library

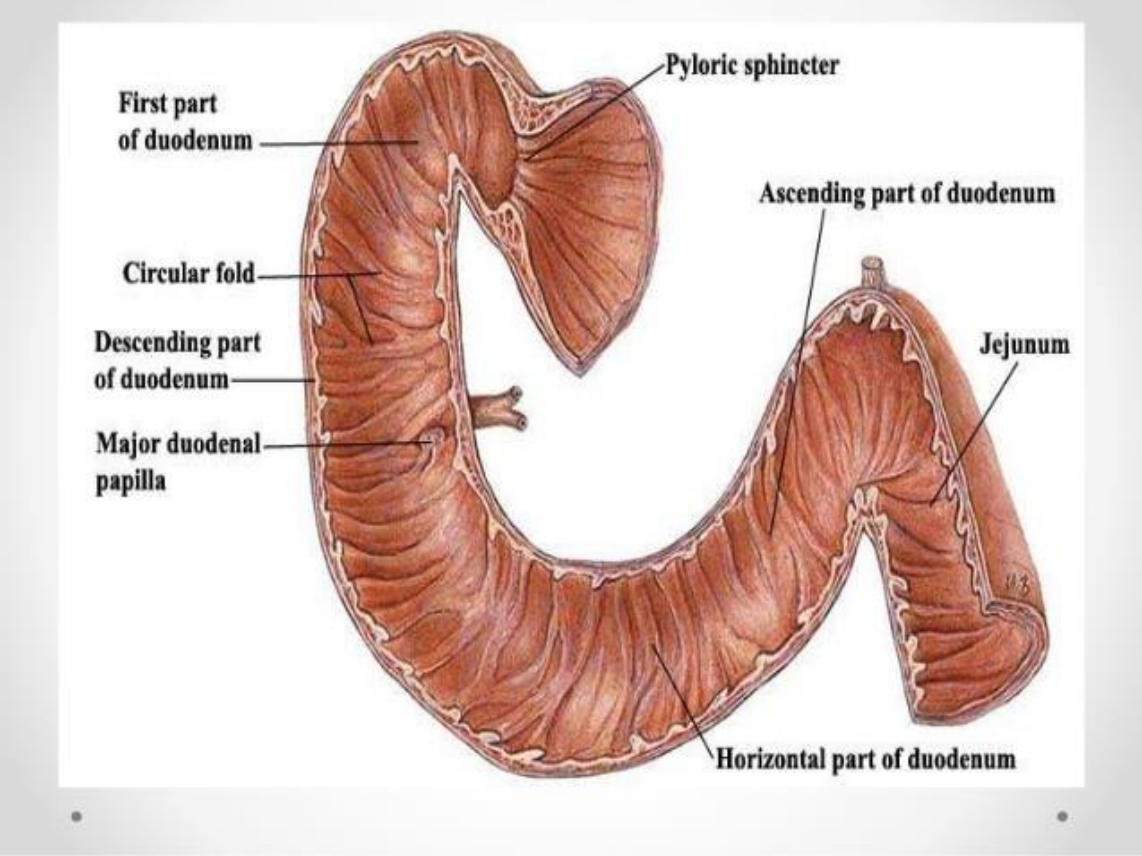

6: Large intestine

غټي کولمی

غټی کولمی د ileocecal junction څخه تر Anus پوری امتداد لری، تقریباً 15m طول لری. په غټو کولمو کی د موادو ذخیره او د مایعاتو او الکترولایتونو جذب صورت نیسی.

Deference Between small and large intestine

د غټو او وړو کولمو ترمنځ عمده فرقونه

- د غټو کولمو قطر په نسبت د وړو کولمو زیات دی
- غټی کولمی په نسبت د وړو کولمو پراخه دی
- غټی کولمی Taunia coli لری خو وړی کولمی دغه ساختمانونه نه لری

غټی کولمی لاندی برخو څخه تشکیل شوی دی:

(c) ketabton.com: The Digital Library

Caecum

Caecum د غټو کولمو ابتدایی برخه ده چی په Right iliac fossa کی د ileocecal orifice څخه لاندی موقیعت لری، Caecum په علوی د Ascending colon سره په انسی کی د ilium سره او په خلفی انسی کی د Appendix سره اتصال لری.

Caecum تقریباً 6cm جگوالی لری او 7,5cm عرض لری.

Types of caecum

- **Conical shape**

په 13% اشخاصو کی پیدا کیږی، مخروطی شکل لری او Appendix یی له څوکی منشاء اخلی.

- **Inter mediate shape**

په 90% خلکو کی تصادف کوی او د یو Depression په واسطه په دوه مساوی برخو Cecal pouches ویشل شوی، اپنډکس یی د دواړو خواو ترمنځ ژوروالی څخه منشی اخلی.

- **Ampullary Type**

په 78% خلکو کی تصادف کوی په دی ډول کی ښی خوا Pouch واضح او پراخ دی. او Appendix یی له Postero medial wall څخه منشی اخلی.

Vermiform Appendix

Appendix د Caecum یوه استطاله ده چی په Right iliac fossa کی د ileocecal orifice څخه 2cm لاندی د Caecum د خلفی انسی جدار څخه نشت کوی. Appendix تقریباً 2-20cm پوری طول لری چی متوسط طول یی تقریباً 9cm دی او قطر یی 5mm دی.

Types of Appendix due to TIP (د سیر له نظره د اپنډکس ډولونه)

- Retrocecal	74% واقیعات
- Subcecal	1-5%
- Paracecal	2%
- Pelvic	21%
- Preileal	1%
- Postileal	0,5%

(c) ketabton.com: The Digital Library

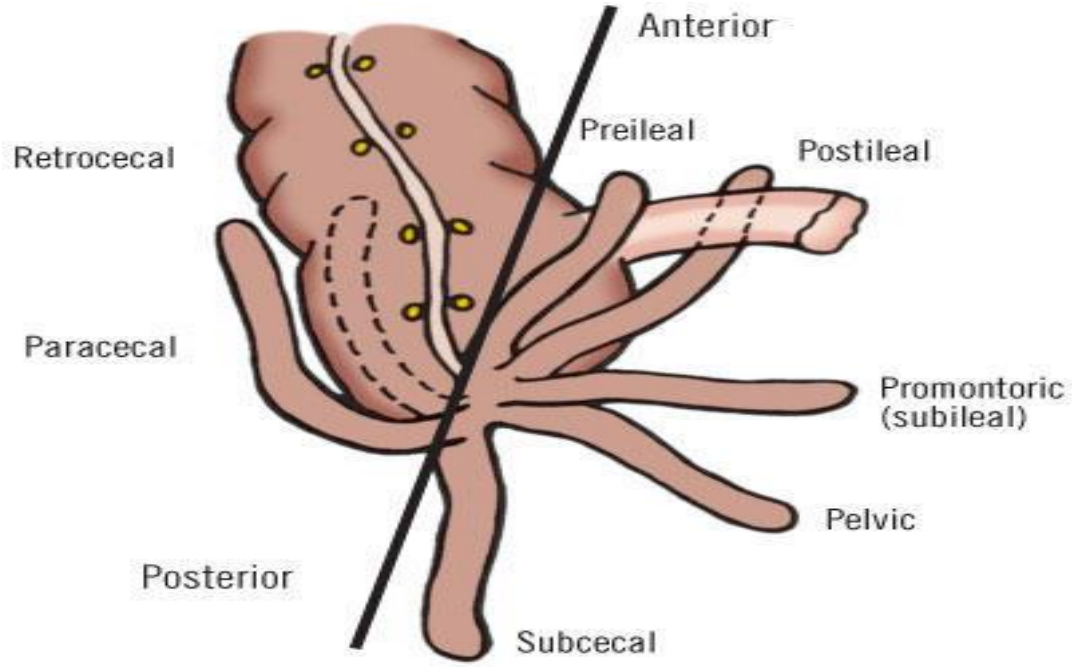

Copyright ©2006 by The McGraw-Hill Companies, Inc.
All rights reserved.

MC Burney's Point

که له Right anterior iliac space څخه تر نوم پوری ساحه په دری برخو وویشو، نو دوه برخو انسی او یوی برخی وحشی د یوځای کیدلو نقطه د Appendix له قاعدی سره سمون خوری او د MC Burney's Point په نوم یادیږی.

■ Ascending Colon

دغه برخه چی تقریباً 5inch یا 12,5cm اوږودوالی لری، چی له Caecum څخه د ځگر د ښی لوب تر Inferior surface پوری امتداد لری، په همدغی ځای کی چپ لوری کږیږی او یوه زاویه جوړوی چی Right colic flexure یا Hepatic flexure په نوم یادیږی، دغه کولون د پریتوان شاته قرار لری.

■ Transvers Colon

تقریباً 50cm اوږودوالی لری او له ښی Colic flexure څخه تر چپ Colic flexure پوری امتداد لری، په حقیقت کی دغه Colon Transvers نه بلکی د گیډی په جوف کی د Transvers mesocolon په واسطه ځوړند دی.

■ Descending Colon

دغه کولون 25cm اوږودوالی لری او د Left colic flexure څخه تر Sigmoid colon پوری امتداد لری، دغه برخه معمولاً د پریتوان شاته قرار لری.

(c) ketabton.com: The Digital Library

Sigmoid Colon

د کولونو دغه برخه 37,5cm اوږودوالی لری، د Descending colon او Rectum ترمنځ د حوصلی په جوف کی دپریتوان په داخل کی موقعیت لری. او د Sigmoid mesocolon په واسطه ځوړند دی.

Rectum and Anal canal

د هضمی قنات لاندینی برخه د Rectum او Anal canal په واسطه جوړه شوی ده، د ګیډی اضافه مواد دلته راځی ترڅو د Anus له لاری خارج شی.

- Anus: the external opening of anal canal

Rectum د Sigmoid او Anal canal ترمنځ قرار لری.

Rectum د Retro sigmoid junction څخه شروع کیږی د حوصلی په خلفی جدار کی د Anorectal junction پوری امتداد لری Anorectal junction د 2-3cm فاصله د Coccyx هډوکی د څوکی په قدامی سفلی قسمت کی قرار لری، د دریمی Sacral فقری سره برابردی طول یی تقریباً 12cm دی قطر یی په پورته برخه کی د Sigmoid colon د قطر په شان دی خو په سفلی برخه کی یی قطر لږ پراخه دی او ددی پراخوالی په نتیجه کی Rectal ampulla جوړیږی.

Curvatures

Rectum پنځه دانی انحنیّ ګانی لری:

خلفی انحنی یی د Sacral flexure په نوم یادیږی.

قدامی انحنی یی د Perineal flexure په نوم یادیږی.

او دری جنبی یا Lateral انحنی ګانی لری چی عبارت دی له:

- Upper right curvature
- Middle left curvature
- Lower right curvature

Anal canal

د غټو کولمو ورستنی برخه ده، Anal canal تقریباً 3,8cm پوری طول لری او د Anorectal junction څخه تر Anus پوری امتداد لری.

(c) ketabton.com: The Digital Library

Internal part of anal canal

د Anal canal داخلی برخی په دری عمده برخو ویشل شوی دی:

Upper part -

د Anal canal دغه برخه 15mm اوږودوالی لری او د مخاطی غشاء په واسطه پوښل شوی ده. په دی برخه کی د 6 څخه تر 10 پوری د مخاطی غشاء عمودی التواء گانی وجود لری.

دغه التواء گانی د Anal columns په نوم یادیږی.

د Anal columns سفلی نهایتونه د وړو عرضانی التواگانو په واسطه سره یوځای شوی چی دغه عرضانی التواگانو په واسطه سره یوځای شوی چی دغه عرضانی وړی التواگانی د Anal valve په نوم یادیږی. د هر valve په علوی مخاطی عشاء کی کمه اندازه فرورفتگی لیدل کیږی چی Anal sinus ورته وایی.

د Anal valve له یوځای کیدو څخه په مجموع کی یو خط په لاس راځی چی د Anal canal گردچاپیره قرار لری او د Pectinate line په نوم یادیږی.

Meddle part -

د Anal canal دغه برخه هم 15mm اوږودوالی لری دا هم د mucus membrane په واسطه پوښل شوی ده خو دلته Anal columns وجود نه لری دغه برخه د Pectin یا Transitional zone په نوم هم یادیږی. دغه برخه د لاندینی برخی څخه د یو سپین رنگه خط په واسطه چی White line of Hilton نومیږی جلا شوی ده.

Lower part -

دغه برخه چی 8mm اوږودوالی لری، د پوستکی په واسطه پوښل شوی ده چی لرونکی د Sweat glands او Sebaceous glands دی.

Sphincter of Anal canal

Anal canal دوه Sphincter لری چی عبارت دی له:

Internal anal Sphincter -

یو خود کاره غیری ارادی Sphincter دی او د Circular muscle د ضخامت په اساس په کولمو کی منځ ته راځی او د Anal canal پورتنی 30mm برخه احاطه کوی یعنی د Anorectal junction څخه تر white line of Hilton پوری امتداد لری.

(c) ketabton.com: The Digital Library

External Anal sphincter -

یو ارادی Sphincter دی او د مخططو عضلی الیافو څخه جوړ شوی دی چی ټول Anal canal یی احاطه کړی دی، دغه Sphincter دری برخی لری:

I: Subcutaneous Part

د Internal sphincter څخه لاندی واقع ده او د Anal canal لاندینی برخه احاطه کوی.

II: Superficial Part

بیضوی شکل لری چی په خلف کی د Coccyx هډوکی له Apex سره د Anococcygeal body په واسطه او په قدام کی د Perineal body سره نښتی ده.

III: Deep Part

دا پورتنی برخه احاطه کوی او دا هم د هډوکو سره تماس نه لری.

Defecation

Hemorrhoids

د Anal canal او Rectum وریدی تخلیه د لاندی رګونو په واسطه صورت نیسی.

- Internal rectal venous plexus
- External rectal venous plexus
- Anal vein

که د مقعد ساحه له ساعته سره مقایسه کړو نو د 7,8 او 11 بجو په برخو کی د رګونه په نارمل ډول پراخه او لږ پرسیدلی وی. کله چی د هر علت له کبله د پورته دریو رګونو تخلیه صورت ونه نیسی، نو په دغو ساحو کی د پرسوب د زیاتوالی سبب کیږی چی دا حالت د بواسیرو یا Hemorrhoids په نوم یادیږی چی اکثره وخت یی اسباب په لاندی ډول وی:

- Constipation قبضیت
- د بطن د فشار پورته والی
- د اودس د ماتولو په وخت کی ډیر زور وهل
- د پښو په سر ډیر کیناستل
- اوبه کمی استعمالول- غیری فایبری غذا او نور.

(c) ketabton.com: The Digital Library

بواسیر په دوه ډوله دی:

- **External Hemorrhoids**
- **Internal Hemorrhoids**

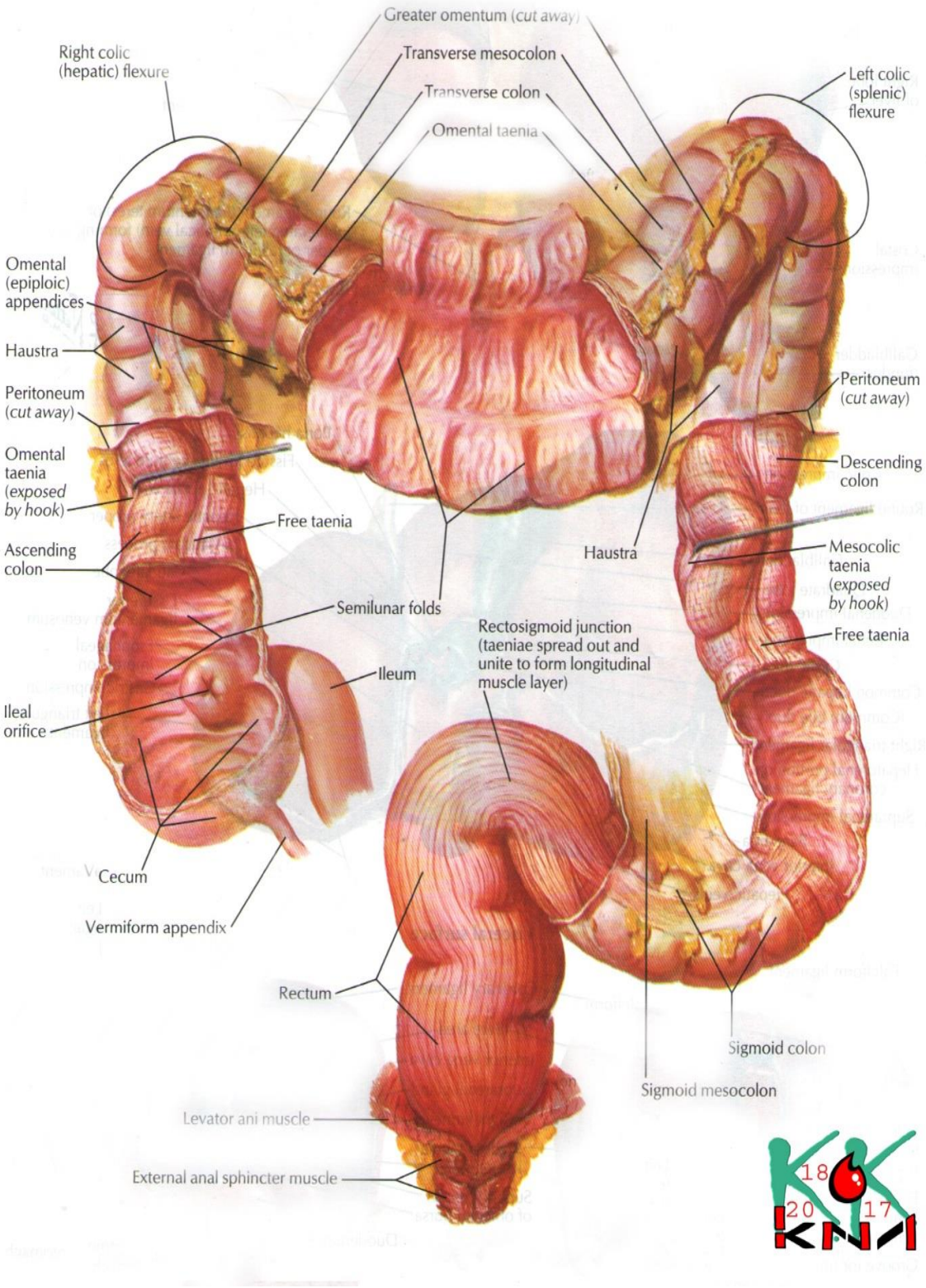

(c) ketabton.com: The Digital Library

7: Liver

ځیګر

ځیګر د بدن غټه افرازوی غده ده چی له Right hypochondrium څخه علوی او چپ خواته تر Left hypochondrium پوری امتداد لری. ځیګر ټول Right hypochondrium د Epigastrium پورتنی برخه او په کمه اندازه Left hypochondrium علوی انسی برخه نیولی ده. رنګ یی نصواری دی وزن یی په نارینه وو کی تقریباً 1600gr او په ښځو کی تقریباً 1300gr ته رسیږی ځکر د Ribs او Costal cartilage په واسطه پوښل شوی دی.

External feature

د ځیګر خارجی شکل

ځیکر د فانی په شان شکل لری خو د مخی څخه د مثلث په شان ښکاری، ځیګر پنځه سطحی لری:

Ant, Post, Sup, Inf, and Right

په دی سطحو کی یواځی Inferior سطحه واضحه ده ځکه چی سفلی Inferior border یی ښه واضح او متبارز دی. او نوری سطحی د یو بل په ادامه قرار لری.

One prominent Border

سفلی کنار یی قدام خواته ښه تیره دی چی قدامی سطحه له سفلی سطحی څخه جلا کوی، نوموړی کنار په وحشی کی پخ معلومیږی چی ښی سطحه له سفلی سطحی څخه جلا کوی.

د سفلی کنار په قدام کی دوه Notches دی چی عبارت دی له:

- Notch of ligament teres
- Cystic notch for the fundus of the gallbladder

Lobes of Liver

ځیګر په قدام او علوی کی د Falciform ligament په واسطه په سفلی کی د Ligament teres د Fissure په واسطه اوپه خلفی کی د Ligament venosum د Fissure په واسطه په دوه Lobes ویشل شوی چی یو یی ښی لوب او بل یی چپ لوب دی.

(c) ketabton.com: The Digital Library

The Right lobe

ښی لوب په نسبت د چپ لوب ډیر غټ او د ځیګر 5/6 برخه جوړوی دغه لوب په دوه نورو لوبونو ویشل شوی دی:

Caudate lobe -

دغه لوب د ځیګر په خلفی سطحه کی موقعیت لری.

The Quadrate lobe -

د ځیګر په سفلی سطحه کی موقیعت لری او مستطیلی شکل لری. دغه دواړه لوبونه د Porta hepatis په واسطه سره بیل شوی دی.

The Left Lobe

دغه لوب د ځیګر 1/6 برخه جوړوی.

د Porta hepatis له لاری Portal vein، Hepatic artery او Hepatic duct ځیګر یا Liver ته ننوځی.

Ligaments of the liver

- Falciform Ligament

دغه Ligament د ځیګر قدامی علوی سطحه د بطن د قدامی جدار او د حجاب حاجز لاندی سطحی سره مرتبط کوی.

- Left triangular Ligament

د ځیګر د چپ لوب علوی سطحه د حجاب حاجز سره مرتبط کوی(وصلیږی)

- Right triangular Ligament

د ښی لوب د خلفی سطحی وحشی قسمت له Diaphragm سره وصلیږی.

- Coronary Ligament

دغه Ligament چی دوه پوښنه لری(علوی او سفلی) د ځیګر Bare area پوښوی، دغه Ligament ځیګر ته استناد ورکړی دی.

(c) ketabton.com: The Digital Library

Function of the liver

ځیګر تقریباً تر 500 پوری حیاتی دندی په غاړه لری خو عمده یی په لاندی ډول دی:

- **Metabolic Function**

ځیګر د کاربوهایدریتونو، پروټین او شحم په استقلاب کی رول لری.

- **Synthetic Function**

ځیګر د Bile او د Prothrombin په جوړیدو کی رول لری.

- **Excretory Function**

ځیګر د دواګانو توکسینی موادو،Cholesterol او Bile pigments په اطراح کی رول لری.

- **Protective Function**

ځیګر د Phagocytosis،Destruction ، Anti-body Formation او اطراح په واسطه وجود د مضره موادو له ضرر څخه محافظه کوی.

- **Storage Function**

ځیګر د ګلوکوز (ګلایکوجن په شکل) اوسپنی، شحم، A او D ویټامینونه او د وینی د خیروی وظیفه په غاړه لری.

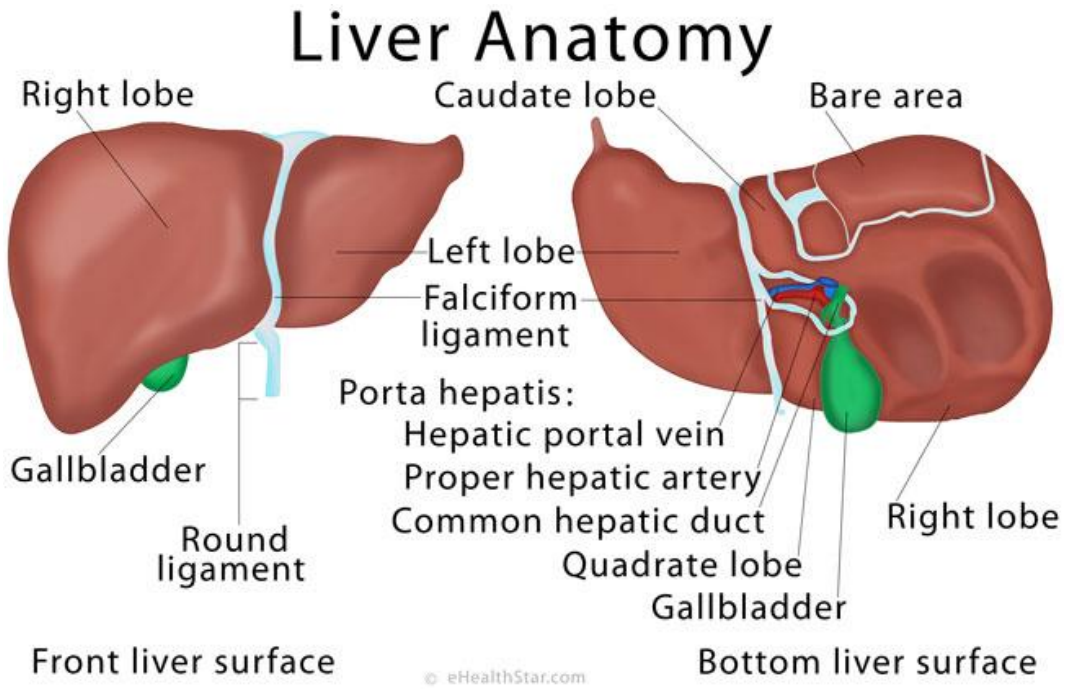

(c) ketabton.com: The Digital Library

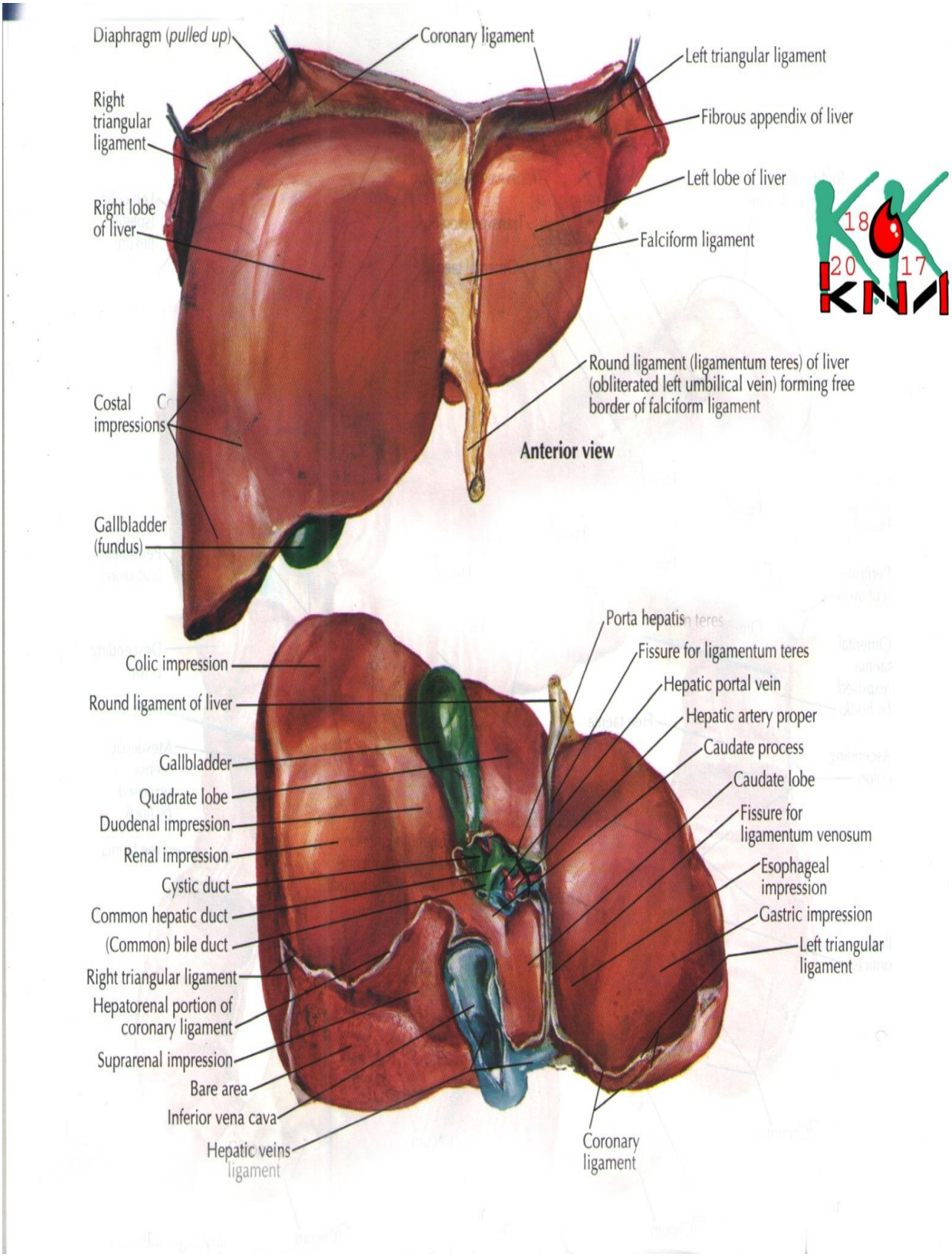

(c) ketabton.com: The Digital Library

Extra Hepatic Biliary Apparatus

صفراوی جهاز

صفراوی جهاز هغه صفرا چی په ځیګر کی جوړیږی هغه جمع کیږی او Gallbladder ته د ذخیره کیدو په خاطر نقلوی یا انتقالوی او له Gallbladder څخه د ضرورت په وخت کی نوموړی صفرا د Duodenum په دوهمه برخه کی توییږی، نوموړی جهاز د لاندی ساختمانونو څخه تشکیل شوی دی:

- Right and left hepatic duct
- Common hepatic duct
- Gallbladder
- Cystic duct
- Bile duct

8: Gallbladder

کیسه صفرا

کیسه صفرا چی د صفرا د ذخیره کیدو ځای دی د ناک شکل لری، چی د ځیګر د ښی لوب په سفلی سطحه کی قرار لری د Porta hepatis د ښی نهایت څخه د ځیکر د سفلی کنار پوری امتداد لری. صفراوی کڅوړی د 7-10cm پوری اوږودوالی لری. 3cm عرض یا پراخوالی لری او د 30-50cc پوری ظرفیت لری.

دری برخی لری:

- Fundus
- Body
- Neck

د Bile duct برخی:

- Supra duodenal part
- Retro duodenal part
- Infra duodenal part
- Intra duodenal part

(c) ketabton.com: The Digital Library

Sphincters related to bile duct and pancreatic duct

د Bile duct په اخری برخه کی مخکی له دی چی د Pancreatic duct سره یوځای شی د Smooth muscle د کړیو په واسطه احاطه کیږی چی Sphincter جوړوی او دغه Sphincter د Sphincter choledochus په نوم یادیږی.

Choledochus Sphincter

دا Sphincter د Common bile duct په وروستی برخه کی د Hepato pancreatic Junction دپاسه موقیعت لری. یو بل Sphincter د Pancreatic duct په اخیری برخه کی وجود لری چی د Sphincter pancreatic us په نوم یادیږی، دریم Sphincter د Hepato pancreatic ampulla ساحه احاطو کوی د Ampulla Sphincter په نوم یادیږی.

د پورته دری واړه سپینکټرو مجموعی ته به یی پخوا Sphincter oddi ویل کیده مگر اوس یواځی Ampulla sphincter د Sphincter oddi په نوم یادیږی.

دصفراوی کڅوړو دندی

- د Bile ذخیره کول
- د اوبو جذبول
- د Bile غلیظول
- په صفراوی سیستم کی د فشار تنظیم
- په کمه اندازه صفراوی مالگی او کولسترول جذبول

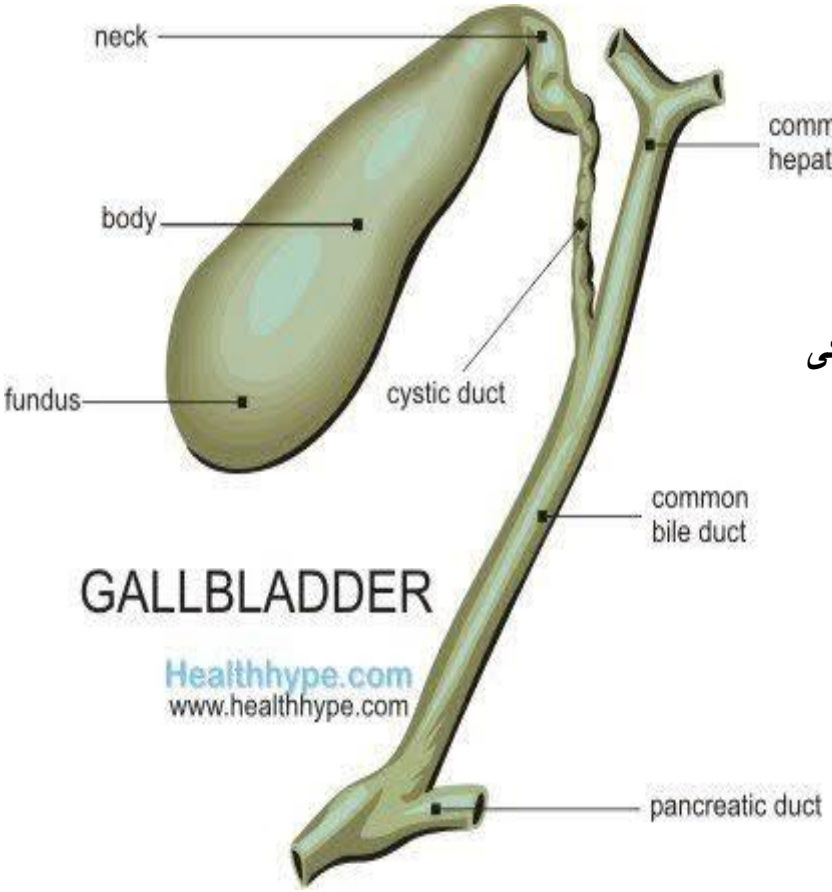

(c) ketabton.com: The Digital Library

9: Pancreas

پانکراس

دغه غده یو Mix غده ده چی هم د Endocrine او هم د Exocrine برخی لری.

پانکراس د بطن په خلفی جدار کی په عرضانی ډول د اول او دوهم Lumber فقراتو په برابر د معدی شاته د اثناء عشر څخه تر توري یا Spleen پوری امتداد لری.

د J د توری په شان شکل لری. اوږودوالی یی د 15-20cm پوری دی،عرض یی 2,5- 3,8cm پوری دی، ضخامت یی 1,2-1,8cm ته رسیږی او تقریباً 90gr وزن لری.

د اناټومی له نظره پانکراس د ښی لوری څخه چپ لوری ته په څلورو برخو ویشل شوی دی:

- Head
- Body
- Neck
- Tail

خو د فزیولوژی له نظره پانکراس دوه برخی لری:

- Endocrine
- Exocrine

Head of pancreas

د Head برخه یی اوږده او پلنه ده چی د پانکراس ښی نهایت او د اثناء عشر په انحنا کی موقیعت لری. دری کنارونه یا Borders لری:

- Superior
- Inferior
- Right lateral

او دوه سطحی یا Surfaces لری:

- Anterior
- Posterior

And having a process projecting from lower and part of the head left known as uncinate process.

(c) ketabton.com: The Digital Library

Neck of Pancreas

د Head او Body ترمنځ موقعیت لری او 2cm اوږودوالی لری، د دوه سطحو قدامی او خلفی درلودونکی دی.

Body of pancreas

د پانکراس اوږده برخه ده چی له Neck څخه Tail پوری اوږودوالی لری، دری کنارونه یا Borders لری:

- Anterior
- Superior
- Inferior

دری سطحی لری:

- Anterior
- Posterior
- Inferior

Tail of pancreas

د پانکراس تنگه برخه ده چی چپ نهایت یی جوړوی.

Ducts of pancreas

- **Main pancreatic duct of Wirsung**

Main pancreatic duct د پانکراس له لکی څخه شروع کیږی او بلاخره د Bile duct سره یوځای کیږی او Hepato pancreatic ampulla جوړوی. ددی Duct قطر 3mm او اوږودوالی یی 8-10cm پوری دی.

- **Accessory Pancreatic Duct or Santorini**

د پانکراس د سر برخی څخه شروع او بلاخره د Duodenum په دوهمه برخه کی خلاصیږی.

(c) ketabton.com: The Digital Library

Function of Pancreas

- پانکراس د اندوکراین برخه هورمونونه افرازوی لکه: انسولین
- د پانکراس اگزوکراینی برخه هضمی انزایمونه ترشح کوی لکه:

I: Trypsin – Break down protein

II: Amylase - Break down starch and glycogen into disaccharide

III: Lipase – Break down lipid into fatty acids or glycerol

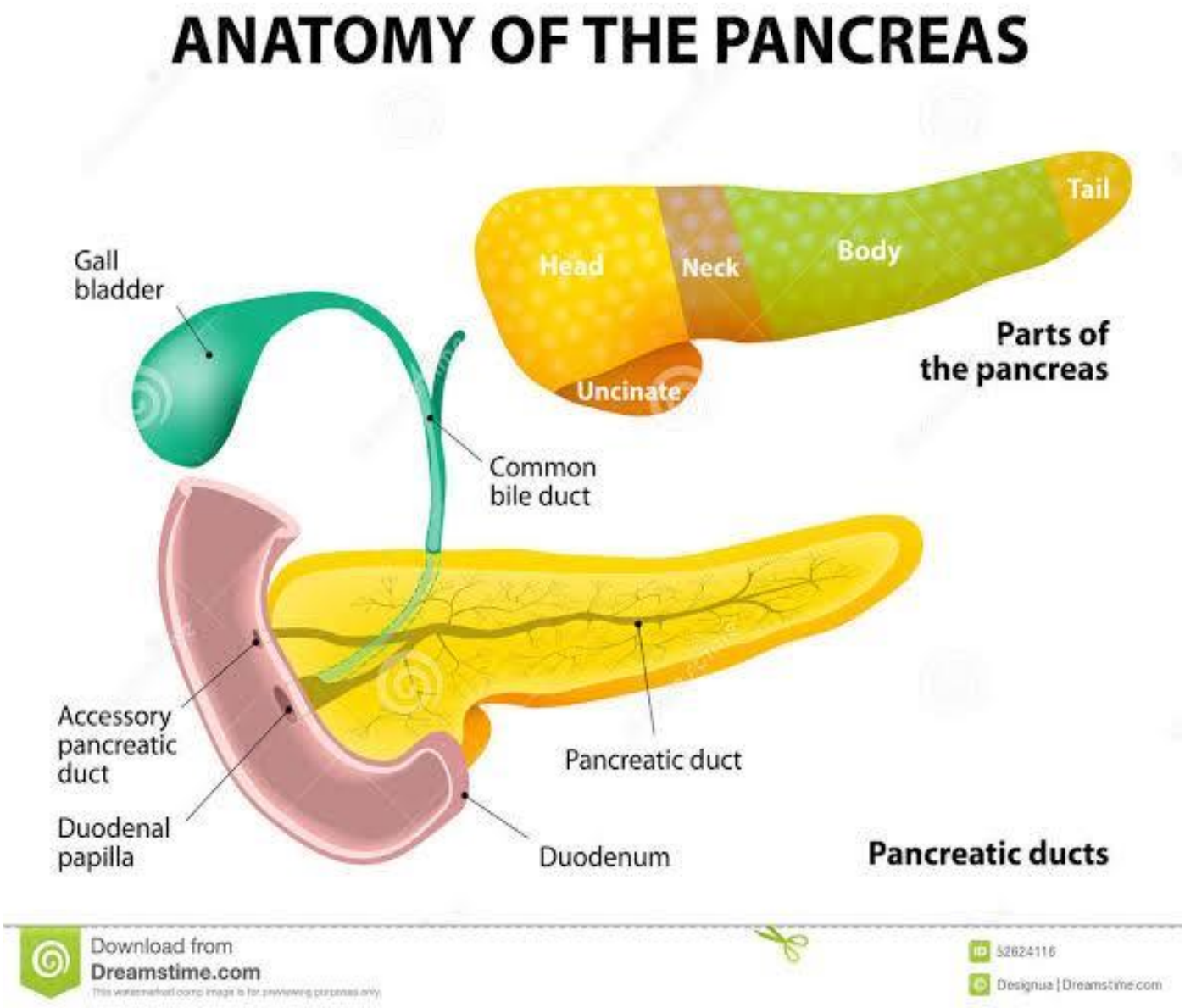

(c) ketabton.com: The Digital Library

10: Spleen

توري

Spleen په زیاته اندازه په Left hypchordium او لږ څه په Epigastrium کی موقیعت لری په Level د 11 او 9 پښتی. د فانی یا Wedge په شان شکل لری خو ځینی
وختونه بیا څلور ضلعی شکل لری.
ضخامت یی 2,5cm، اوږودوالی یی 12,5cm، عرض یی 7,5cm او وزن یی 7ownce یا
212gr دی.
تور بانجانی شکل لری.

External Features of Spleen

دوه نهایتونه لری:

- Anterior
- Posterior

دری کنارونه یا Borders لری:

- Superior
- Inferior
- Intermediate

او دوه سطحی لری:

- Diaphragmatic surface

دغه سطحه محدبه ده او همواره ده.

- Visceral surface

دغه سطحه مقعره او غیری منظمه ده او لاندی فرورفتگی Impressions لری:

- Gastric Impression

دغه فرورفتگی د معدی د Fundus په اثر منځ ته راغلی او د علوی کنار او Intermediate کنار ترمنځ موقیعت لری.

- Renal Impression

د چپ پښتورگی په اثر منځ ته راځی او د سفلی او وسطی کنارونو ترمنځ واقع ده.

(c) ketabton.com: The Digital Library

Colic Impression -

دغه فرورفتګی د کولون د Splenic flexure پوری مربوط ده.

Pancreatic Impression -

دا یوه یی د پانکراس د لکی پوری مربوط ده چی د توری د Hilus او Colic impression ترمنځ قرار لری.

Function of Spleen

- Phagocytosis
- Immune Response
- Haemopiosis
- Storage of RBC

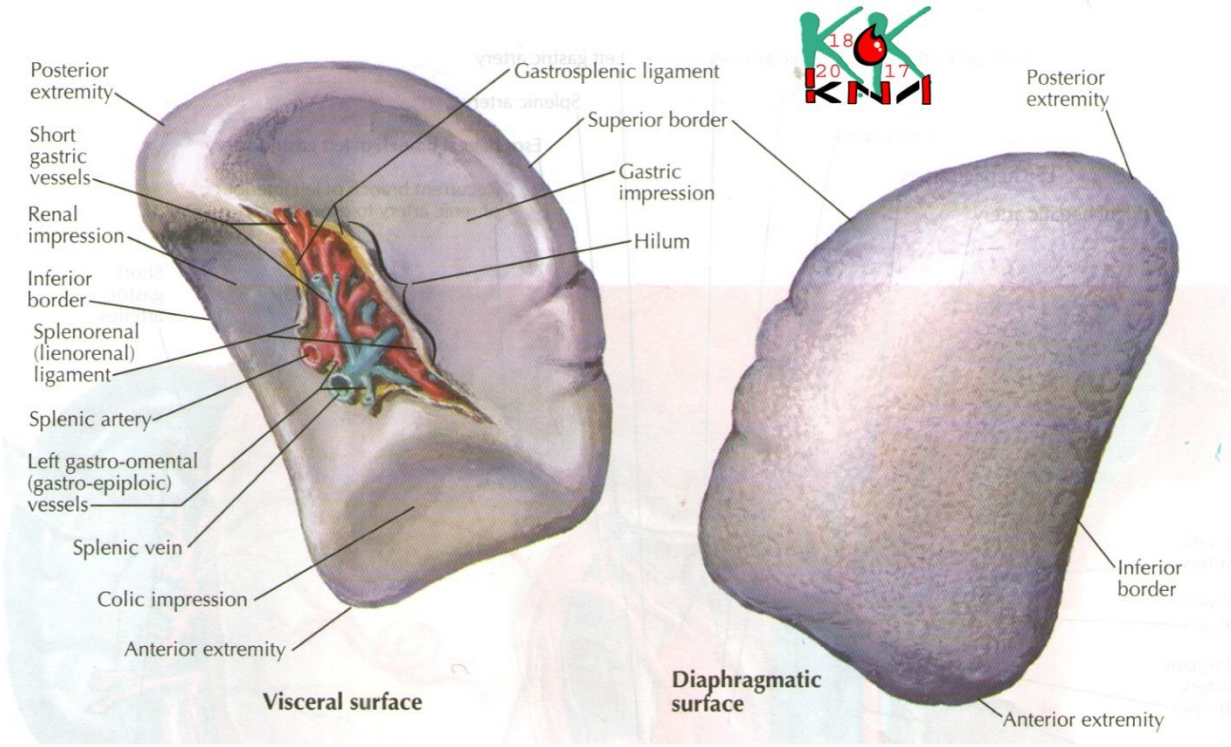

(c) ketabton.com: The Digital Library

9th chapter

Respiratory System

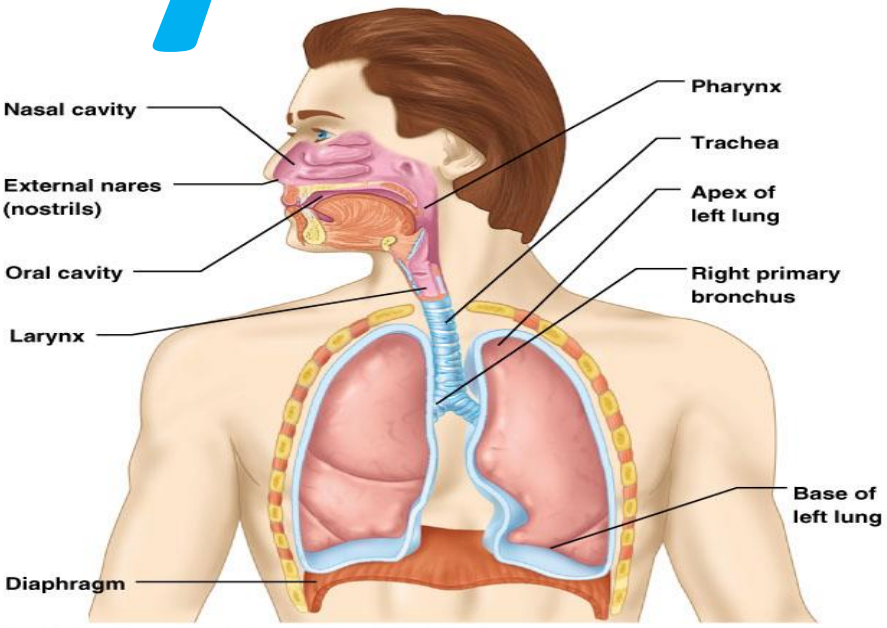

Mr.18
Kefayatullah.naibamani
K K

(c) ketabton.com: The Digital Library

تنفسی سیستم

Respiratory system

تنفسی سیستم د لاندی اعضاوو څخه جوړ شوی دی:

- Nose
- Pharynx
- Larynx
- Trachea
- Bronchi
- Lungs- Alveoli

دغه سیستم په دوو برخو ویشل شوی دی:

- Conducting Portion
- Respiratory Portion

Conducting Portion

انتقالی برخه

په دی برخه کی یواځی د هوا انتقال صورت نیسی. او دوه مهمی دندی اجراء کوی:

- سږو ته د هوا د داخلیدو لپاره یوه خلاصه لاره ده.
- د هوا برابرول چی لاندی شیان پکی شامل دی:
  د هوا صافوالی او پاکوالی
  د هوا مرطوبه کول
  د هوا معتدل والی

په دی برخه کی لاندی غړی شامل دی:

- Nose
- Nasopharynx
- Larynx
- Trachea

(c) ketabton.com: The Digital Library

- Bronchi
- Terminal Bronchiole
- Lungs

Respiratory Portion

تنفسی برخه

د تنفسی سیستم هغه برخه ده چیرته چی د هوا تبادله صورت نیسی او د لاندی غړو څخه جوړه شوی.

- Respiratory Bronchiole
- Alveolar duct
- Alveolar sac
- Alveoli

په ځینو کتابونو کی Alveolar atrium هم ددی یوه بله برخه یادوی.

Nose

پوزه

پوزه د هرم شکل Pyramidal shape لری، موقعیت یی د مخ په قدام کی د Medline په امتداد دی. د پوزی چوکاټ په علوی کی د Frontal process of maxilla، Nasal bone او Nasal process of frontal bone په واسطه او په سفلی کی نوموړی چوکاټ د Nasal cartilage (علوی او سفلی) او Septal cartilage په واسطه جوړ شوی دی.

د جوړښت له نظره پوزه له دوه برخو څخه جوړ شوی ده:

■ External nose خارجی برخه

دغه برخه په علوی برخه کی له تندی سره ارتباط لری خو سفلی برخه یی ازاده ده چی د Naris یا Nostril په نوم دوه سوری لری، ښی او چپ. دغه سوری په وحشی برخه کی د Ala nasi او په انسی کی د Septal nasi په واسطه احاطه شوی دی.

(c) ketabton.com: The Digital Library

Internal nose (Nasal cavity)

دغه برخه د Nasal septum په واسطه په ښی او چپ لوری ویشل شوی ده، دغه دواړه لوری په قدام کی مخ ته د Nostrils په واسطه خلاصیږی او په خلف کی د Nasopharynx په ذریعهNasal aperture ته خلاصیږی.

دا دواړه خواوی یوشان جوړښت لری نو یواځی یوه برخه تری مطالعه کوو

په هره یوه برخه کی لاندی جوړښتونه موجود دی:

Roof -

د پوزی چت په قدام کی د Nasal bone او Nasal part of frontal bone څخه جوړ شوی دی. په Middle کی د Cribriform palate of ethmoid bone څخه جوړ شوی دی.

او په خلف کی د Body of sphenoid bone څخه جوړ شوی دی.

Floor -

په قدام کی د Palatine process of maxilla bone څخه جوړ شوی دی. او په خلف کی د Horizontal palate of palatine bone څخه جوړ شوی دی.

Medial wall (Nasal septum) -

په Superior کی د Vertical palate of ethmoid bone، Posteroinferoir کی د Vomer bone او په Anteroinferior کی د Septal cartilage څخه ترکیب شوی دی.

Lateral wall -

د پوزی دغه برخه د دری شیانو څخه ترکیب شوی ده:

I: Conchae

هډوکینی متبارزی برخی دی چی د مخاطی غشاء په واسطه پوښل شوی دی. او په دری ډوله دی:

Superior conchae

Middle conchae

Inferior conchae

(c) ketabton.com: The Digital Library

د هری Conchae لاندی یو ژوروالی شته چی د Meatus په نوم یادیږی ددی تعداد هم دری دانی دی:

Superior nasal meatus

د Sup nasal conchae څخه لاندی واقع ده او د Posterior ethmoidal air sinus افرازات ورته راځی.

Middle Meatus

په دی برخه کی یو دایروی یا بیضوی شکله جوړښت وجود لری چی د Bulla ethmoidalis په نوم یادیږی او د Middle ethmoidal air sinus افرازات ورته راځی، ددی جوړښت څخه لاندی یو درز وجود لری چی نیمه هلال مانند شکل لری او د Hiatus semilunaris په نوم یادیږی او په مجموع کی ورته د لاندی برخو افرازات راځی:

- Anterior Ethmoidal air sinus
- Frontal air sinus
- Maxillary air sinus

Inferior Nasal meatus

د Inf nasal conchae او د پوزی د Roof ترمنځ یو مثلثی ډوله جوړښت دی چی د Sphenoidal air sinus افرازات ورته راځی.

Vestibule

Nasal cavity superior to the nares. Or it Is the anterior dilated part of the nasal cavity. The vestibule is lined by skin continuous with that on the exterior of the nose, hair and sebaceous glands are present.

د پوزی په جوف کی دوه ډوله Mucous membrane وجود لری:

- **Respiratory Mucosa**

دغه مخاطی غشاء د پوزی د جوف ټوله برخه بغیر د Vestibule او د پوزی د جوف هغه برخه کومه چی د olfactory mucosa membrane په واسطه پوښل شوی وی پوښوی.

(c) ketabton.com: The Digital Library

- **Olfactory mucosa**

دغه مخاطی عشاء د پوزی په جوف کی لاندی ساختمانونه پوښوی.

Superior nasal conchae

Shinoethmoidal Recess

III: Sinuses

دا یوه خالیگاه یا Cavity ده کومه چی د هډوکو او د نورو انساجو ترمنځ وی.

Para nasal sinus

عبارت د یوتعداد خالیگاوو څخه دی چی د پوزی د جوف گردچاپیره په Sphenoid، Frontal، Ethmoidal او Maxilla هډوکی کی موقیعت لری دغه خالیگاوی په لاندی ډول دی:

- Frontal sinus

تعداد یی دوه دانی دی په Frontal هډوکی کی موقعیت لری، دغه دواړه Sinus د Frontal هډوکی څخه عمودی شروع کیږی تر Orbital palate پوری. او دا دوه Sinuses د یو Thin bony layer په واسطه یو له بله جلا کیږی، جگوالی یی 3,2cm دی او پراخوالی یی 2,6cm دی او تخلیه Middle nasal meatus کی صورت نیسی.

- Maxillary sinus

په ټولو ساینسونو کی تر ټولو غټ ساینس دی نوموړی جوفونه د Maxilla هډوکی په جسم کی موقعیت لری د هرم شکل لری. Base یا قاعده یی د پوزی د وحشی جدار ته یعنی د اول او دوهم Pre molar غاښونو او دریم Molar غاښ ریښی او کله کله د Canine غاښ ریښه ورپوری مربوطه ده.

اوږودوالی یی 3,5cm او پراخوالی یی 2,5-3cm پوری دی. او تخلیه یی د Middle nasal meatus (Hiatus semilunaris) کی صورت نیسی.

- Sphenoidal sinus

دغه ساینس د Sphenoid هډوکی په جسم کی موقعیت لری د Sellaturcica څخه لاندی موقعیت لری دا هم جوړه ساینسونه دی او د Thin bony layer په واسطه یو له بله جلا شوی دی. تخلیه یی د پوزی د جوف په Sphenoethmoidal recess کی صورت نیسی.

(c) ketabton.com: The Digital Library

Ethmoidal sinus -

دغه خالیګاوی د Ethmoid هډوکی کی موقیعت لری، نوموړی خلاوی د مربوطه Orbit له جوف څخه د یوی نازکی هډوکینی پردی په واسطه جدا شوی دی. دغه خلاوی په دریو ګروپونو ویشل شوی دی: Anterior , Middle or Posterior

د قدامی او وسطی تخلیه یی په Middle nasal meatus کی صورت نیسی او د خلفی تخلیه یی په Superior nasal meatus کی صورت نیسی.

Function of Sinus

- د سر وزن کموی
- د اواز شدت زیاتوی
- د ضربی په جذب کی رول لری، او نه یی پریږدی چی نورو انساجو ته داخل شی
- Possibly help control immune system

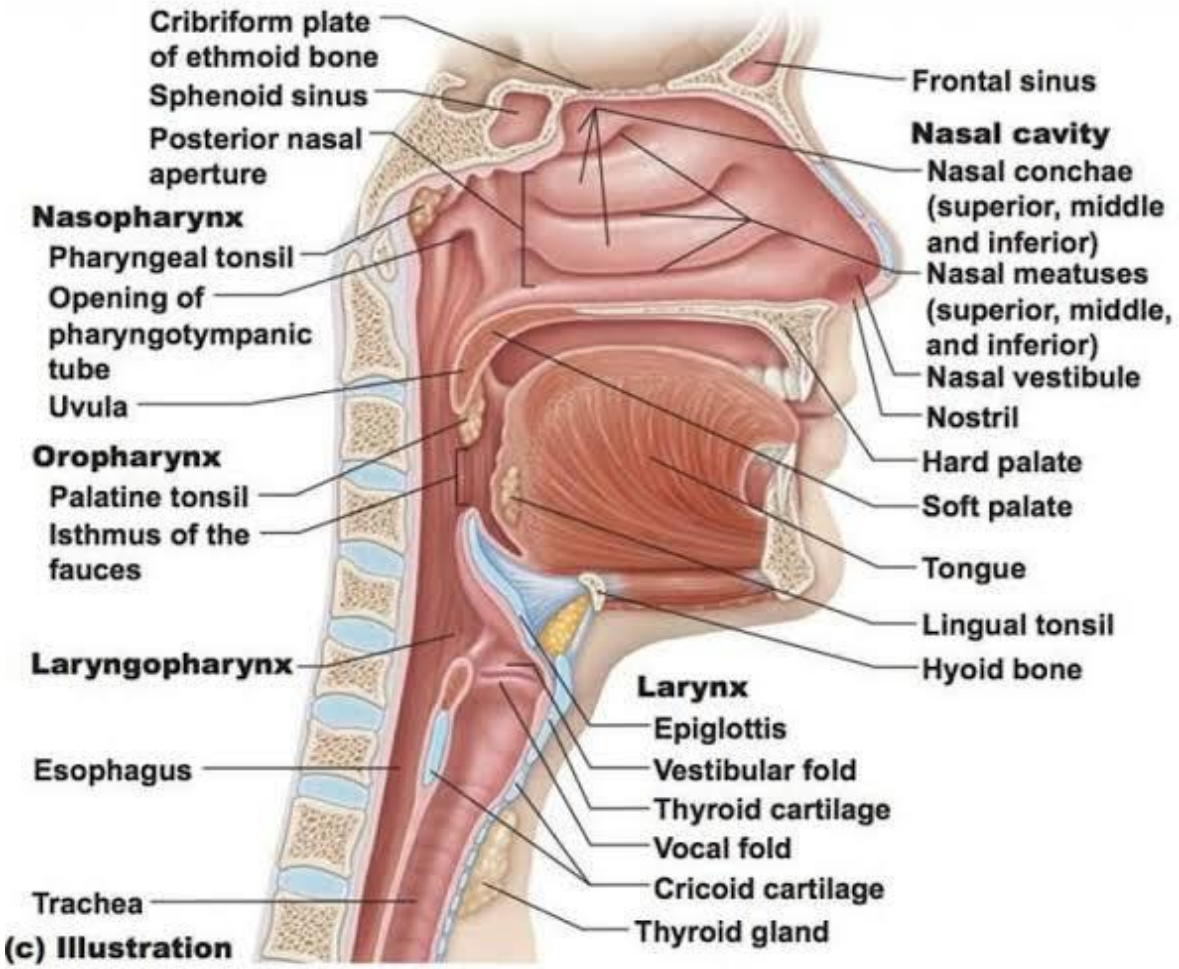

(c) ketabton.com: The Digital Library

Larynx

خنجره

د تنفسی سیستم د اعضاو له جملی څخه یوه عضوه ده چی د اواز د تولید وظیفه هم په غاړه لری، خنجره د متوسط خط په سر د ژبی د قاعدی څخه شروع د Hyoid هډوکی پوری، د څلورمی، پنځمی او شپږمی Cervical فقرو په قدام کی قرار لری. جګوالی یی په نارینه وو کی 44mm او عرضانی قطر یی 43mm دی، او په ښځو کی یی جګوالی 36mm او عرضانی قطر یی 41mm دی. جوړښت یی د نهه عدده عضروفونو، Membrane او Ligaments څخه ترکیب شوی دی. عضروفونه یی نهه دانی او په دوو ګروپونو ویشل شوی دی:

- **Un paired or single cartilage**
  - Thyroid cartilage
  - Cricoid cartilage
  - Epiglottis cartilage
- **Paired cartilage**
  - Arytenoid cartilage
  - Cuneiform cartilage
  - Corniculate cartilage

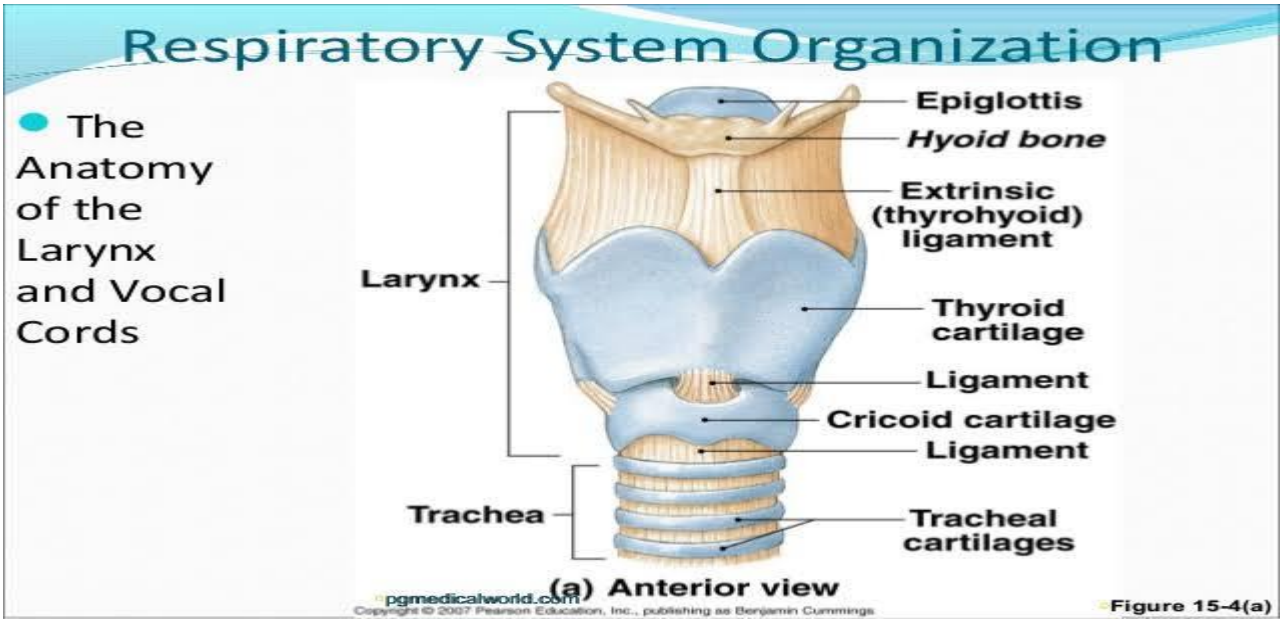

(c) ketabton.com: The Digital Library

Un paired or single cartilage

Thyroid cartilage -

د خنجری تر ټولو غټ عضروف دی، دغه عضروف په حقیقت کی له دوه صفحو څخه چی د Quadrilateral lamina په نوم یادیږی تشکیل شوی دی. دغه دواړه صفحی چی په Medline کی سره یوځای کیږی د V زاویه جوړوی چی د Adams apple په نوم یادیږی په خلف کی دواړه صفحی سره جدا کیږی او د ښکرونو په شان جوړښتونه جوړوی چی دوه یی د Superior cornu او دوه یی د Inferior cornu په نوم یادیږی. په خارجی سطحه کی ددی صفحو یو Oblique line دی کوم چی د عضلاتو سره اړیکه لری.

Cricoid cartilage -

د Thyroid cartilage څخه لاندی موقیعت لری، قدامی برخه یی نری او Cricoid arch یا قوس په نوم یادیږی. خو خلفی برخه یی د صفحی په شکل ده چی Cricoid lamina ورته وایی. دغه دواړه برخی یی په اړخونو کی سره یوځای کیږی او مفصلی سطحی جوړوی چی ورته Thyroid articular surface وایی. ددی غضروف علوی څنډو په قدام کی Cricothyroid ligament په واسطه د تایراید عضروف د سفلی کنار یا Trachea سره ارتباط لری.

Epiglottis cartilage -

د کاشوغی په شان شکل لری، چی د ژبی د قاعدی شاته قرار لری، د Larynx لومړنی برخه ده. ددی عضروف علوی نهایت یوه اندازه عریض او ازاد دی، چی د Hyoid هډوکی او د ژبی شاته پورته امتداد لری. د Hyoid bone د موقیعت له نظره پر دوو برخو ویشل کیږی

Supra hyoidal portion
Infra hyoidal portion

داخلی سطحه یی د Mucus membrane په واسطه پوښل شوی ده.

■ Paired cartilage

Arytenoid cartilage -

دغه عضروف د هرم شکل لری د خنجری په خلفی برخه کی د Cricoid lamina له پاسه موقیعت لری، لرونکی د Base او Apex دی. قاعده یی د Cricoid lamina سره وصلیږی، او دوه Process لری:

(c) ketabton.com: The Digital Library

Medially Process

په انسی کی قرار لری او Vocal process هم ورته وایی، په دی باندی Vocal ligament ارتکاز کوی.

Lateral Process

په وحشی کی موقیعت لری چی د Muscular process په نوم یادیږی او Post cricoarythenoid muscle او Lat cricoarythenoid muscle وربانده ارتکاز کوی.

- Corniculate cartilage

ددی عضروفونو تعداد هم دوه دانی دی، چی د Arytenoid cartilage سره مفصل کیږی او هم دا عضروفونه د Aryepiglottic fold سره تماس لری، Conical in shape

- Cuneiform cartilage

دا هم دوه عدده عضروفونه دی چی د Rod په شان شکل لری واره عضروفونه دی او د Aryepiglottic fold په امتداد واقع دی او هغه تقویه کوی.

Joints of Larynx

- Cricothyroid joint

دغه مفصل د Synovial مفصل له جملی څخه دی اومفصلی سطحی یی عبارت دی له:

I: Thyroid articulation surface of cricoid

II: Inferior cornu of thyroid

- Cricoarytenoid joint

دغه مفصل هم د Synovial مفصلونو له جملی څخه دی او مفصلی سطحی یی عبارت دی له:

I: Superior border of cricoid lamina

II: Base of arytenoid

Cavity of Larynx

دغه Cavity د Inlet څخه شروع کیږی تر outlet پوری. په داخل کی د Mucosa membrane دوه Folds وجود لری چی علوی یی د Vestibular fold او سفلی یی د

(c) ketabton.com: The Digital Library

Vocal fold په نوم یادیږی. د Vestibular fold او Vocal fold د موجودیت په اساس د خنجری جوف په دری برخو ویشل شوی دی:

- **Upper part or Vestibular part**

کوم چی د Vestibular fold څخه دپاسه واقع ده.

- **Lower part or Laryngeal part**

کوم چی د Vocal cord څخه لاندی واقع ده.

- **Middle part or sinus of the larynx**

کوم چی ددی دواړو Folds په منځ کی واقع ده.

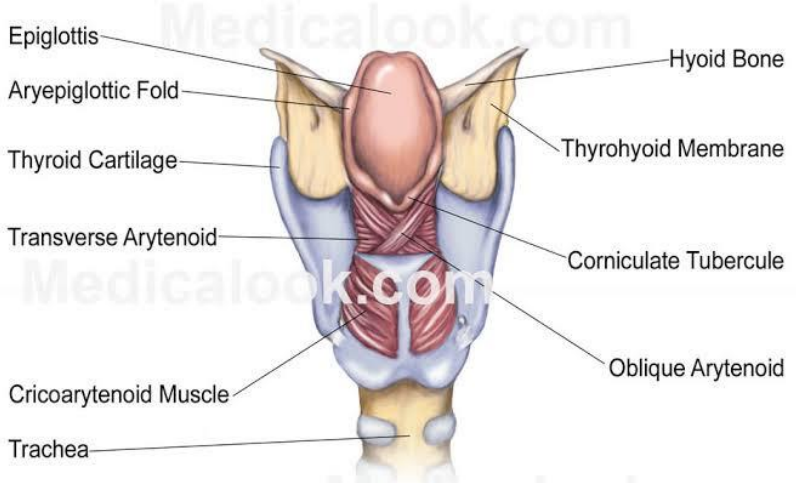

Laryngeal ligaments and membrane

■ Thyrohyoid membrane

نوموړی Membrane د Hyoid Bone د Thyroid cartilage په Superior څنډی سره ارتباط لری.

■ Hyeopiglottic ligament

دغه Ligament د Epiglot عضروف د Inferior نهایت له hyoid bone سره ارتباط لری.

■ Cricotracheal ligament

دغه Ligament د Cricoid cartilage سفلی څنډه د Trachea د اولی کړی سره وصلوی.

(c) ketabton.com: The Digital Library

Fibroelastic membrane of the Larynx

دغه Membrane د Mucosa په خارجی طبقه کی قرار لری، دغه غشاء د خنجری د جوف په دواړه خواو کی د خنجری د Sinus په واسطه قطع شوی. کومه برخه چی د غشاء د Sinus څخه پورته قرار لری د Quadrate elasticus په نوم یادیږی. او کومه برخه چی لاندی واقع ده د Conus elasticus په نوم یادیږی.

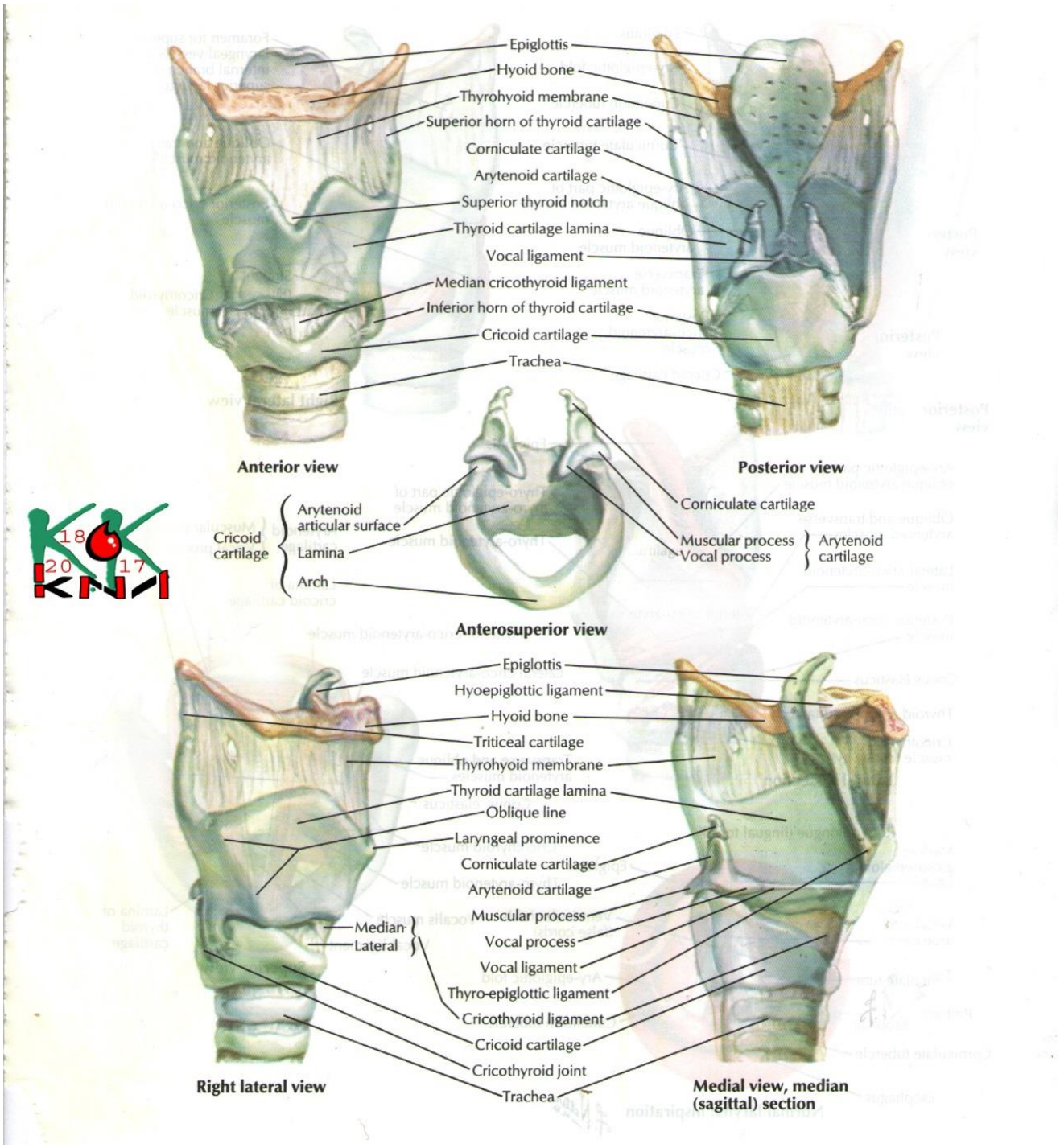

(c) ketabton.com: The Digital Library

Vocal cord or vocal fold

In male= Thick and Long

In female= Thin and Short

Trachea

شزن

Trachea یو Fibroelastic tube دی چی جوړ د C Shape عضروفونو څخه دی. د 16 څخه تر 20 پوری C shape عضروفونه سره یوځای کیږی او دغه تیوب جوړوی.

موقیعت یی د خنجری په تعقیب له شپږمی Cervical فقری څخه تر څلورم Thoracic فقری پوری موقیعت لری.

(د غاړی په Lower part کی په Superior Mediastinum کی موقیعت لری)

اوږودوالی یی د 10 څخه تر 20cm پوری دی، قطر یی په نارینه وو کی 2cm او په ښځو کی 1,5cm دی. د Trachea د عضروفونو داخلی سطحه د Mucus membrane په واسطه پوښل شوی، Trachea د څلورمی Thoracic فقری په ښکتنی سرحد کی په دوه برخو ویشل کیږی چی دغه برخی یی د Right Principal (main) Bronchus او Left Principal (main) Bronchus څخه عبارت دی.

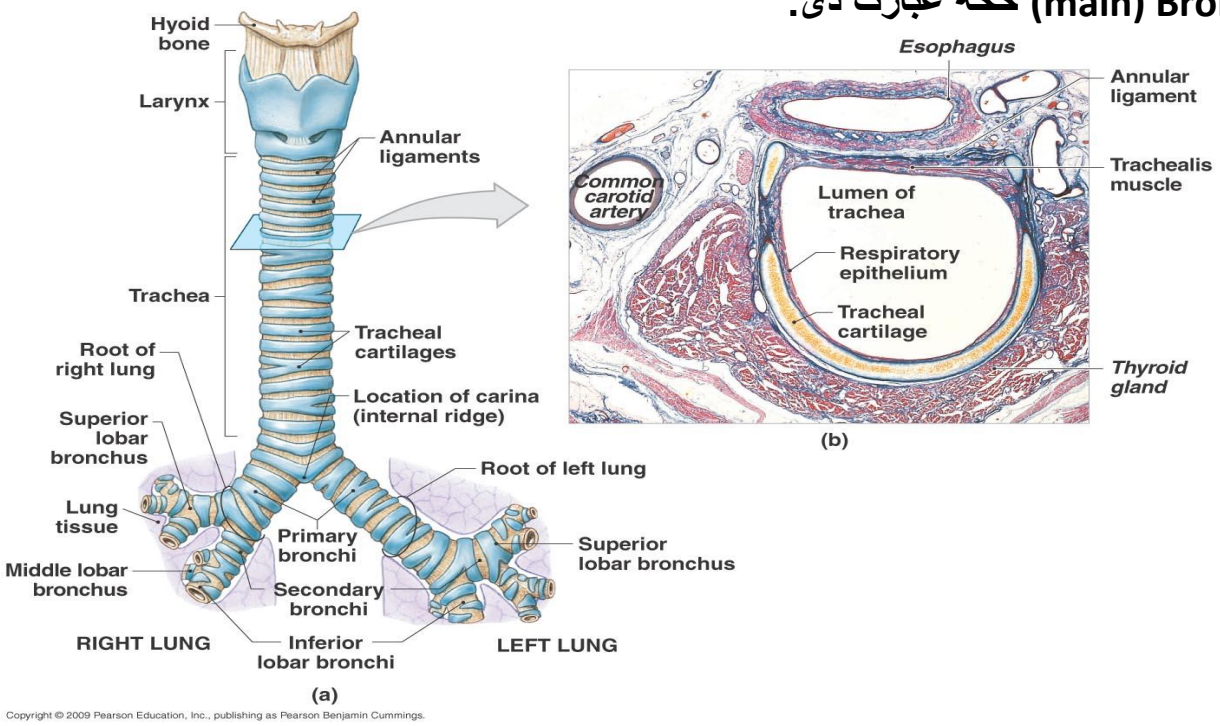

Copyright © 2009 Pearson Education, Inc., publishing as Pearson Benjamin Cummings.

(c) ketabton.com: The Digital Library

Bronchus

برانکسونه

شزن د T4 فقری په ښکتنی برخه کی په دوه برخو ویشل شوی دی، چی هره برخه یی د Principal (main) Bronchus په نوم یادیږی. دغه دواړه برانکسونه یو یی ښی سږی ته او بل یی چپ سږی ته ځی. ښی یا Right bronchus نظر چپ Bronchus ته لوی، پراخ، لنډ او عمودی واقع دی.

Right Primary Bronchus

دا لاندی برانچونه ورکوی:

- Superior Lobar Bronchus

دا د ښی سږی په داخل کی په دری نورو برانچونو یا شاخونو باندی ویشل کیږی:

- Apical segmental bronchus
- Posterior segmental bronchus
- Anterior segmental bronchus

- Middle Lobar Bronchus

د ښی سږی په داخل کی په لاندی شاخونو ویشل کیږی:

- Medial segmental bronchus
- Lateral segmental bronchus

- Inferior Lobar Bronchus

دا هم د ښی سږی په داخل کی په لاندی شاخونو ویشل کیږی:

- Apical basal segmental bronchus
- Anterior basal segmental bronchus
- Lateral basal segmental bronchus
- Posterior basal segmental bronchus
- Medial basal segmental bronchus

(c) ketabton.com: The Digital Library

Left Primary Bronchus

دا لاندی شاخونه ورکوی:

- **Left Superior Lobar Bronchus**

دا په داخل د چپ سږی کی لاندی شاخونه ورکوی:

- Apical segmental bronchus
- Posterior segmental bronchus
- Anterior segmental bronchus
- Lingular bronchus

- **Left Inferior Lobar Bronchus**

د چپ سږی په داخل کی لاندی شاخونه ورکوی:

- Apical basal segmental bronchus
- Anterior basal segmental bronchus
- Lateral basal segmental bronchus
- Posterior basal segmental bronchus
- Medial basal segmental bronchus

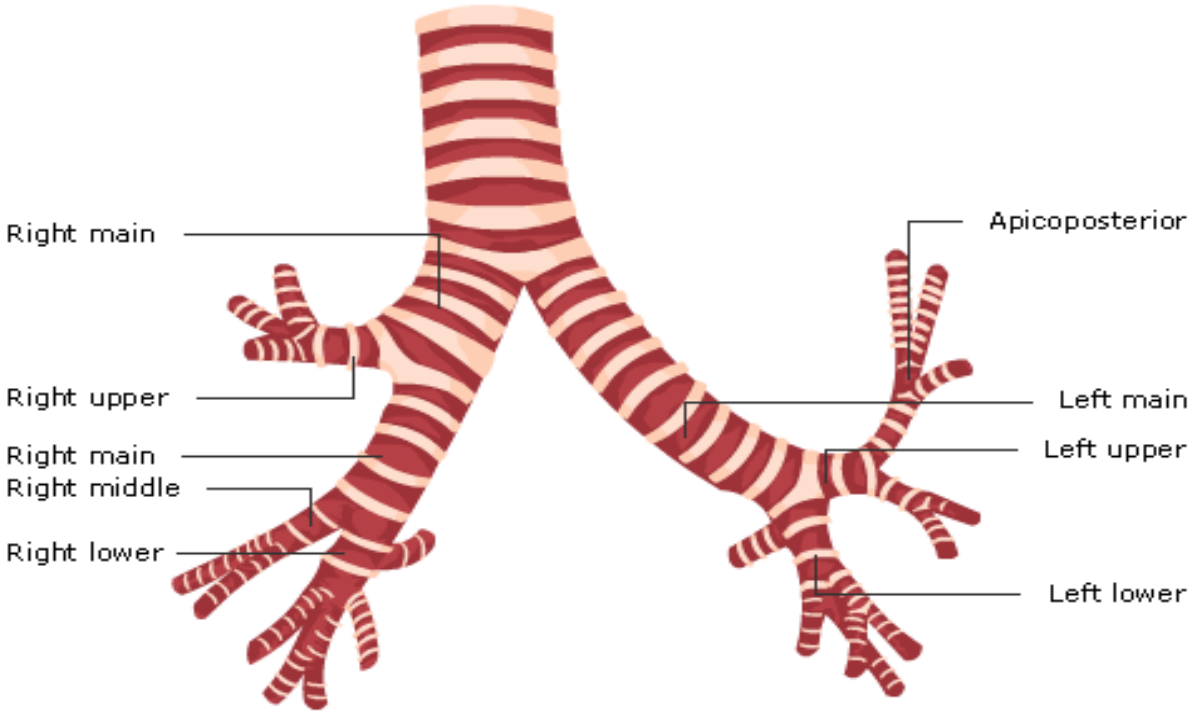

(c) ketabton.com: The Digital Library

Thoracic Cage
د سيني صندوقچه

دغه برخه د غاړی او بطن ترمنځ موقیعت لری. دری برخی لری یو یی Middle part دی چی د Mediastinum په نوم یادیږی او دوه یی Lateral (چپ او ښی) برخی دی چی د سږو او پلورا په واسطه اشغال شوی دی.

Mediastinum

د سینی د جوف هغه برخه ده چی د دواړو سږو د انسی سطحو ترمنځ موقیعت لری.

د Horizontal Plane له مخی په دوه برخو ویشل کیږی:

- Superior Mediastinum: (Above the plane)
- Inferior Mediastinum: (Below the plane)

Inferior Mediastinum په خپل منځ کی په لاندی دری برخو ویشل کیږی (د Pericardium په اساس)

- Anterior Mediastinum: (In front of Pericardium)
- Middle Mediastinum: (Contains Heart and Pericardium)
- Posterior Mediastinum: (Behind the Pericardium)

Superior Mediastinum Boundaries
حدود

- Anterior: (Manubrium sterni)
- Posterior: (Upper 4 thoracic vertebrae)
- Superior: (Thoracic inlet)
- Inferior:

د علوی او سفلی Mediastinum ترمنځ بیلونکی سطحه (Horizontal plane)

- On each side: (Mediastinal Pleura)

Posterior Mediastinum Boundaries

- Anterior: (Pericardium and Diaphragm)
- Posterior: (Lower 8 thoracic vertebrae)
- Superior: (Horizontal plane)
- Inferior: (Diaphragm)

(c) ketabton.com: The Digital Library

- **On each side: (Pleura)**

Pleura
پلورا

د سږو خارجی سطحه او د Thoracic cavity داخلی جدار د یو سروزی غشاء په واسطه پوښل شوی دی چی هغی ته Pleura وایی.

له دوه برخو څخه جوړه شوی ده:

- **Parietal Pleura**

نسبت Visceral pleura ته ضخیمه ده او د سینی د جوف داخلی سطحه پوښوی.

د موقیعت په لحاظ په څلورو برخو ویشل شوی ده:

- **Cervical Pleura**

دا پلور د Dome shape شکل لری، د سږو Apex پوښوی.

- **Costal Pleura**

د Ribs او Inter costal spaces داخلی سطحی پوښوی.

- **Mediastinal Pleura**

دا پلور د Mediastinum وحشی Lateral جدار جوړوی.

- **Diaphragmatic Pleura**

هر طرف ته د حجاب حاجز پورتنۍ ساحه Thoracic surface پوښوی.

- **Visceral Pleura**

د پلورا هغه برخه ده چی سږی پوښوی او د سږو ترمنځ درزونو (Fissure) ته ننوځی.

د دواړو پلورا ګانو ترمنځ فاصله موجوده ده چی ورته Pleural space یا Pleural cavity وایی، په دی کی په کم مقدار سره مایع وجود لری چی د Pleural fluid په نوم سره یادیږی.

Respiratory zone

- Defined by the presence of alveoli, begins as terminal bronchioles feed in to respiratory bronchioles.

(c) ketabton.com: The Digital Library

- Respiratory bronchioles lead to alveolar ducts, then to terminal clusters of alveolar sacs composed of alveoli.
- Approximately 300 million alveoli.
- Account for most of the lungs, volume.
- Provide tremendous surface area for gas exchange.

Gross Anatomy of the Lungs

سږی ګلابی رنګ لری، د تنفسی سیستم مهمه عضوه ده. تعداد یی دوه دانی دی. چی د سینی د جوف په دواړو خواو کی قرار لری په استثنی د Mediastinum څخه.

یو Apex لری چی د Clavicle د هډوکی څخه 2,5cm پورته موقیعت لری، او یو Base یا قاعده لری کوم چی مقعر شکل لری او د Thoracic surface of diaphragm باندی له پاسه قرار لری.

سږی دري Borders یا کنارونه لری:

- Anterior Border
- Posterior Border
- Inferior Border

همدرانګه هر سږی دوه سطحی لری:

- Lateral surface or Costal surface

دا سطحه محدب شکل لری، په دوه برخو ویشل شوی ده، یوه یی posterior part یا خلفی برخه چی Vertebral part هم نومیږی. او بل یی قدامی یا Anterior part دی چی Mediastinal part هم ورته ویل کیږی.

- Medial surface or Mediastinal surface

دا سطحه یی مقعر شکل لری، په دی سطحه کی د سږو Hilus وجود لری. خو په چپ سږی کی Cardiac impression هم وجود لری.

Right lung

ښی سږی د چپ سږی په نسبت لږ لوی دی او د Horizontal او Oblique درزونو یا Fissure په واسطه په دری Lobes یا فصونو تقسیم شوی دی چی عبارت دی له:

(c) ketabton.com: The Digital Library

- Superior lobe
- Middle lobe
- Inferior lobe

Left Lung

چپ سږی د Oblique درز په واسطه په دوه Lobes تقسیم شوی دی چی عبارت دی له:

- Superior lobe (Lower)
- Inferior lobe (Upper)

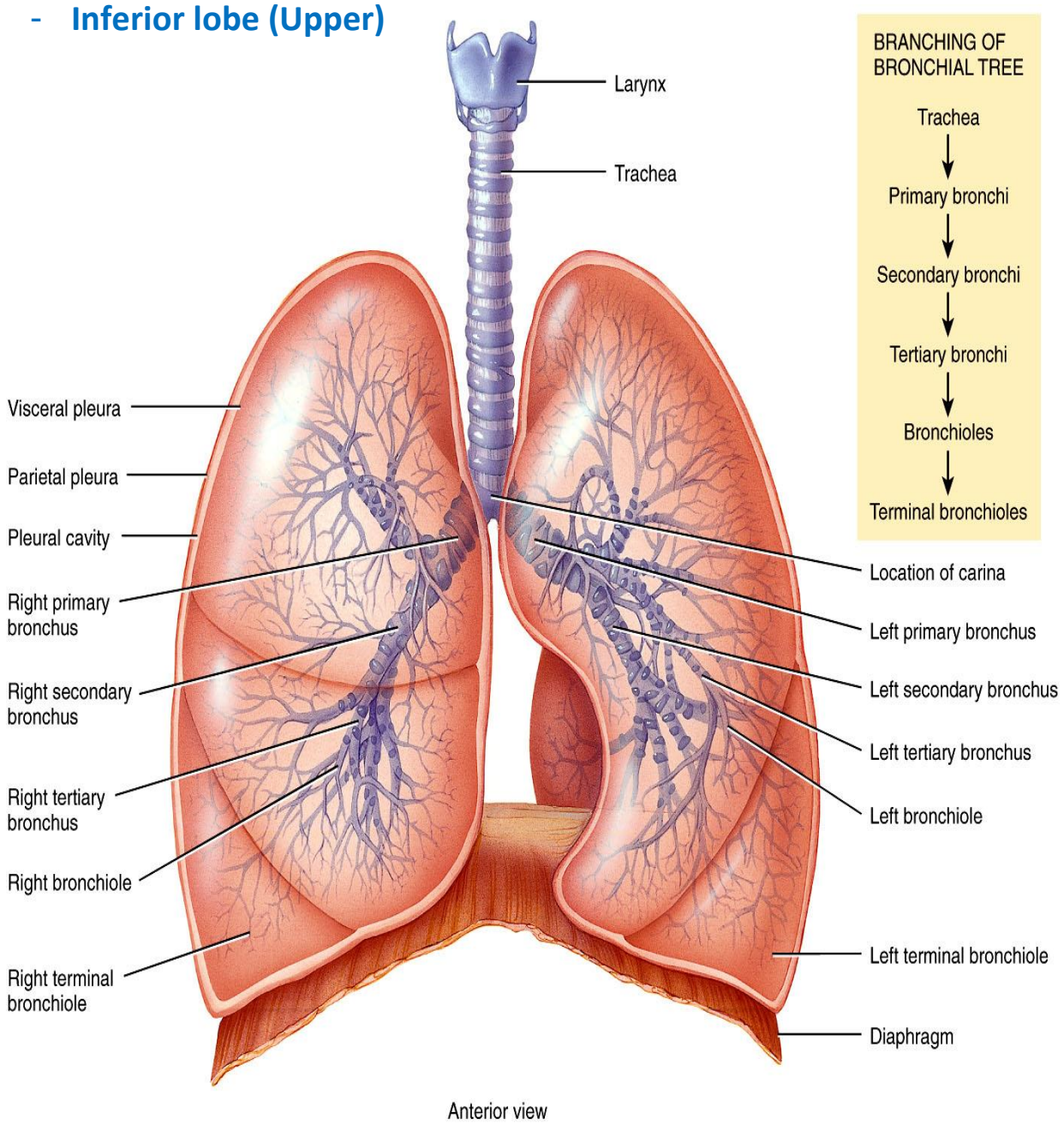

Figure 23.07 Tortora - PAP 12/e
Copyright © John Wiley and Sons, Inc. All rights reserved.

(c) ketabton.com: The Digital Library

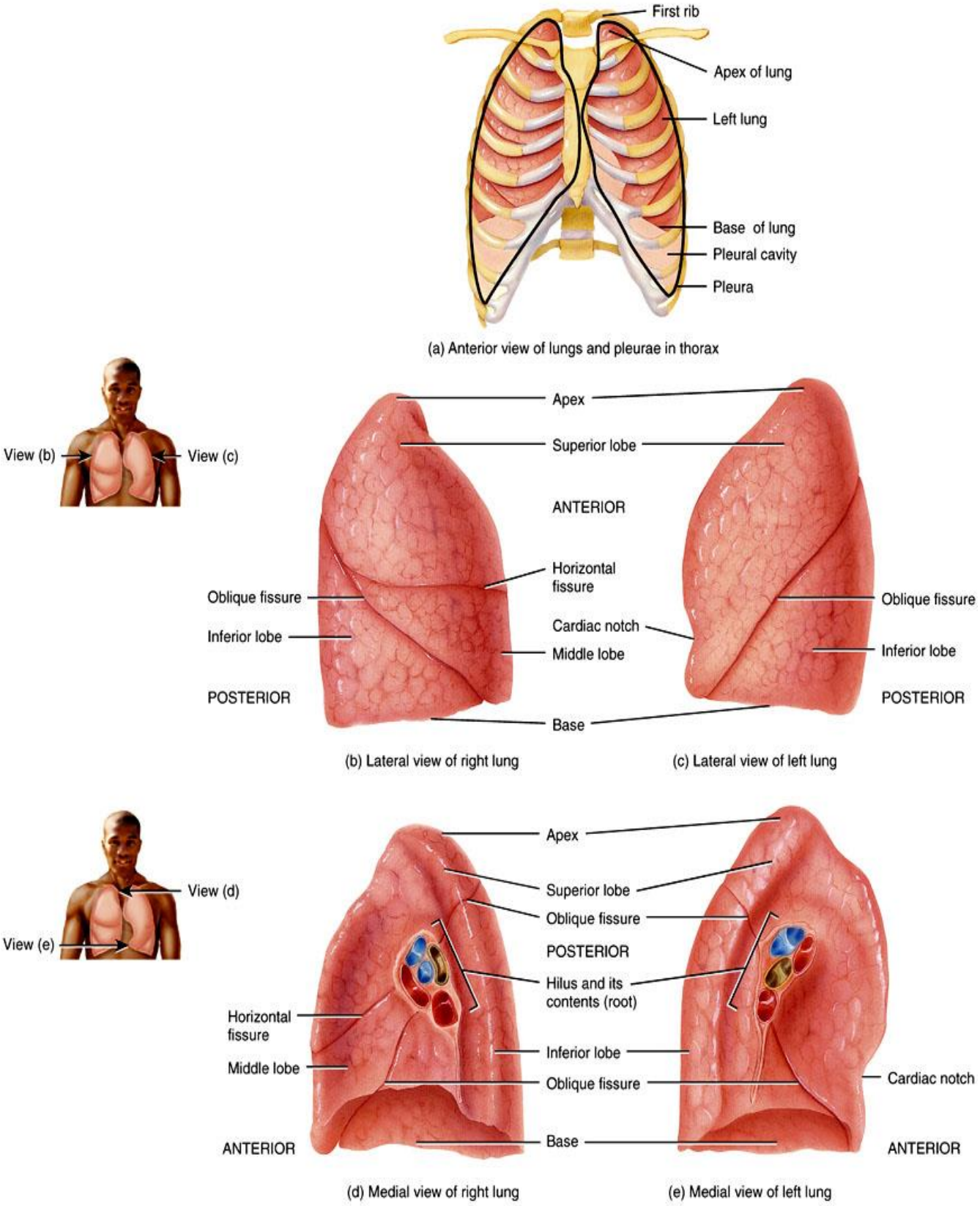

Figure 23.09 Tortora - PAP 12/e

Copyright © John Wiley and Sons, Inc. All rights reserved.

(c) ketabton.com: The Digital Library

10th chapter

Urinary System

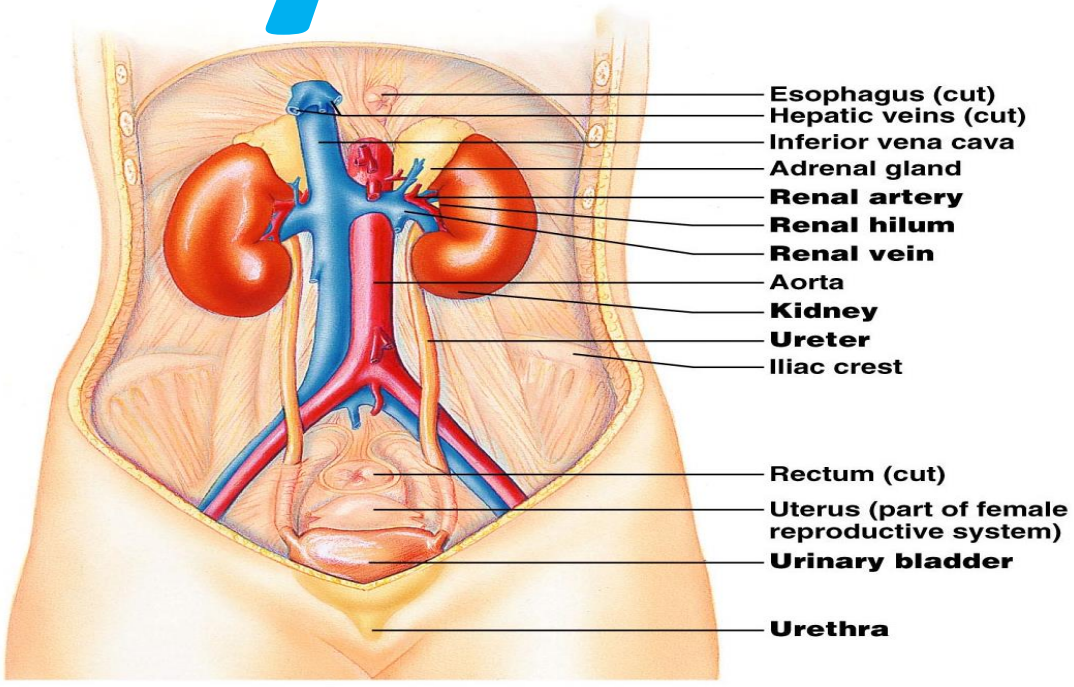

Mr.18
Kefayatullah.naibamani

(c) ketabton.com: The Digital Library

بولی تناسلی سیستم له دوه برخو څخه تشکیل شوی ده:

- Urinary system بولی سیستم
- Genital (Reproductive) System تناسلي سیستم

Urinary System

بولي سیستم

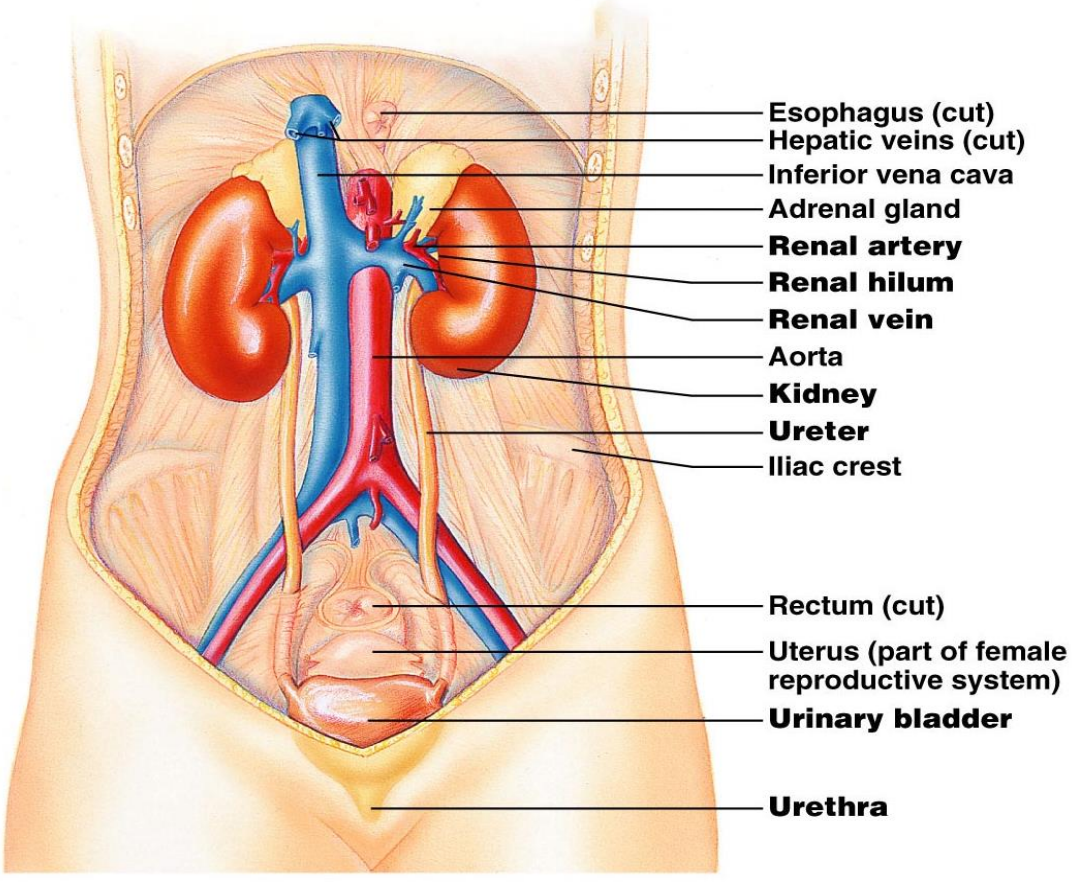

بولي سیستم د لاندی غړو څخه جوړ شوی دی:

- Kidneys
- Ureters
- Bladder
- Urethra

(c) ketabton.com: The Digital Library

Kidneys

پښتورګي

پښتورګی د Rennes او Nephron په نوم هم یادیږی.

پښتورګي د لوبیا په شان شکل لری، چی د Abdomen په Posterior wall کی د Peritoneum شاته د Vertebral columns په دواړو خواوو کی موقیعت لری.

پښتورګي عموداً د T12 (د دولسمی صدری فقری) د پورتنی سرحد څخه د دریمی Lumber فقری د جسم منځنی برخی پوری امتداد لری. هر پښتورګي تقریباً 12cm طول، 6cm عرض، او 3cm ضخامت لری. د چپ پښتورګي طول له ښی پښتورګی څخه لږ څه زیات او ضخامت یی ورڅخه کم دی. د پښتورګی وزن په نارینه وو کی 150gr او په ښځو کی 135gr دی.
پښتورګي سور نصواری (Red brown) رنګ لری.

هر پښتورګي دوه نهایتونه یا Ends لری:

- Superior
- Inferior

هر پښتورګي دوه کنارونه یا Borders لری:

- Medial کوم چی مقعر یا Concave دی.
- Lateral کوم چی محدب یا Convex دی.

او هر پښتورګی دوه سطحی یا Surfaces لری:

- Anterior کومه چی غیری منظمه سطحه ده.
- Posterior کومه چی همواره سطحه ده.

هر پښتورګي له داخل څخه بیرون خواته د لاندی پوښونو په واسطه احاطه شوی ده:

- Fibrous capsule
- Perirenal fat
- Renal fascia
- Pararenal fat

دغه پوښونو Kidney ته Stability ورکوی او د Trauma څخه یی ساتی.

(c) ketabton.com: The Digital Library

Structure of Kidney

د پښتورګي ساختمان

Macroscopic Structure

هر پښتورګي د ساختمان له نظره له دری برخو څخه جوړ شوی دی:

■ Renal Cortex

سور نصواری رنګ لری، او دوه برخی لری:

- **Cortical arches**

د cortex دغه برخه د Renal pyramids قاعده یا Base پوښوی. او هر Pyramid د مربوطه Cortical Arche سره د پښتورګی Lobe جوړوی.

- **Cortical columns**

د Cortex دغه برخه د Renal pyramids ترمنځ ښکته کیږی.

■ Renal Medulla

خاسف یا Pale رنګ لری، د پښتورګي دوهمه برخه ده، د پښتورګي دا برخه د لس مخروطی کتلو څخه چی Renal Pyramids نومیږی تشکیل شوی ده. د هریو Renal pyramid زروه یا Apex د Renal Papilla په نوم یادیږی چی د مربوطه Minor calyx سره ارتباط لری.

■ Renal sinus

د یو جوف شکل لری، دا د Minor calices له ابتدایی برخو څخه شروع تر Hilus پوری امتداد لری، او دا په حقیقت کی د Minor calices، Major calices او Renal Pelvis له یوځای کیدو څخه منځته راځی.

(c) ketabton.com: The Digital Library

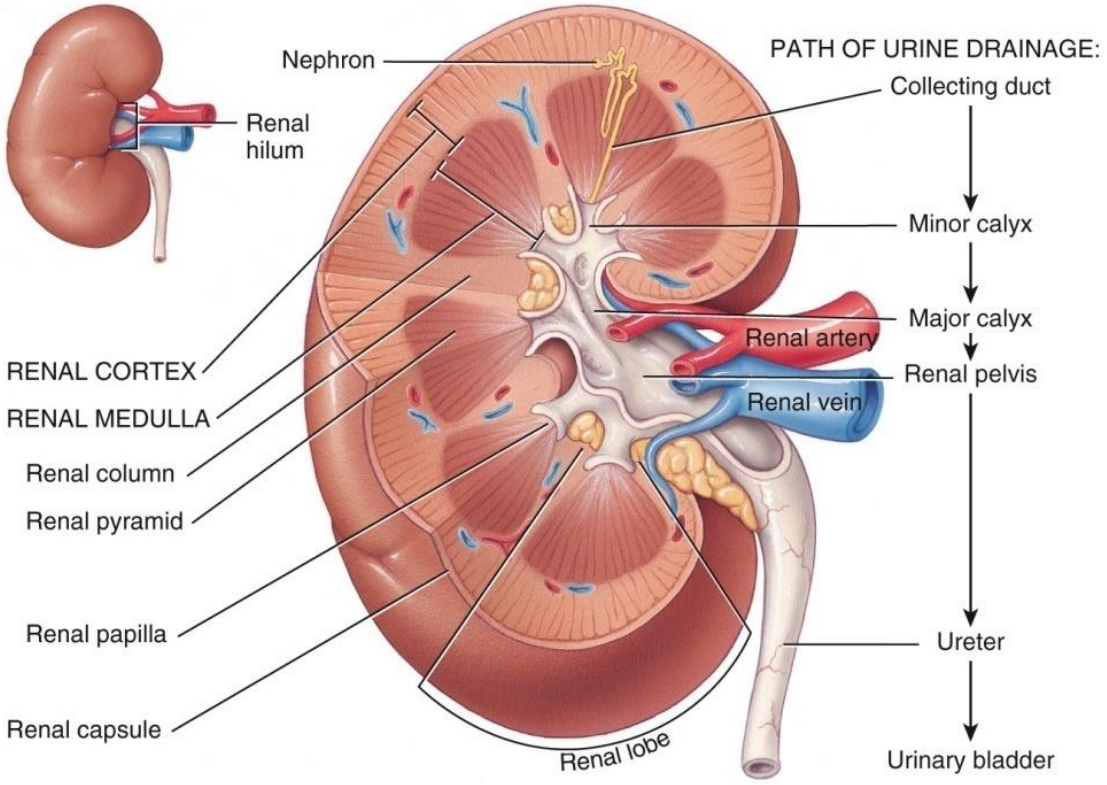

Anterior view of dissection of right kidney

Copyright © John Wiley & Sons, Inc. All rights reserved.

Microscopic Structure

Nephron

د پښتورګي ساختمانی او وظیفوی واحد د نفرون څخه عبارت دی. او هر پښتورګي د 1 څخه تر 4 میلونو پوری نفرونونه لری.

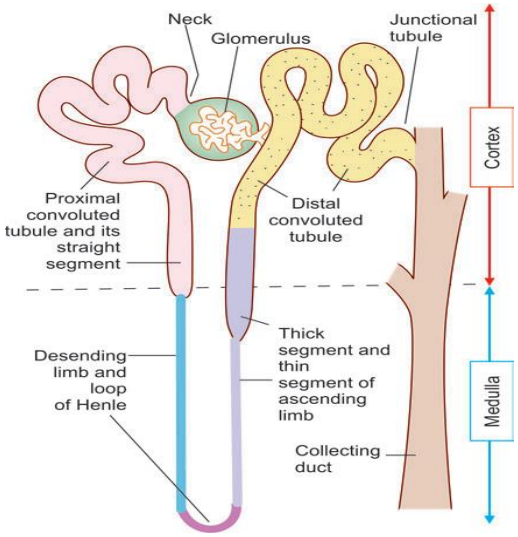

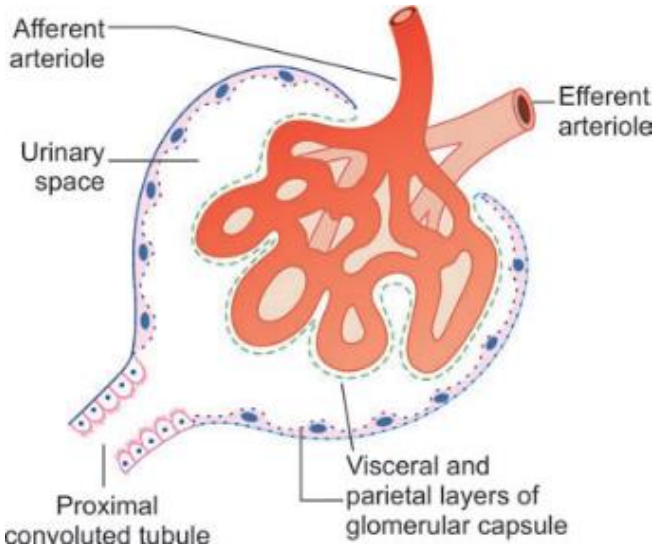

(c) ketabton.com: The Digital Library

د نفرون ساختمان په لاندی ډول دی:

- The Renal Corpuscle

د نفرون دغه برخه د Glomerulus او Bowman's څخه جوړه شوی ده.

- The Renal Tubule

دا له لاندی ساختمانونو څخه جوړ شوی دی:

a: Proximal convoluted tubule

b: Loop of Henle

c: Distal convoluted tubule

Juxtaglomerular apparatus

دغه ساختمانونه Glomerulus ته نږدی په وعایی طقب کی موقیعت لری.

دغه ساختمانونه له دریو مختلفو جوړښتونو څخه جوړ دی:

- Juxtaglomerular cells
- Macula densa
- Lacis cells

Function of The kidney

د پښتورګي دندی

- Filtration of waste products from the blood.
- Tubular reabsorption of useful substances from the filtrate.
- Tubular secretion of unwanted substances back into the collecting duct.
- Maintaining normal blood pressure by balancing electrolytes in the blood.

(c) ketabton.com: The Digital Library

The Ureters

حالبونه

حالبونه Muscular tubes دی چی د Urine په انتقال کی له پښتورگو څخه مثانی ته رول لری. پورتنی برخه یی د Abdomen په خلفی جدار او ښکتنی برخه یی د Pelvis په وحشی جدار کی قرار لری، اوږودالی یی 25cm او طول یی 3mm دی.

Constriction of ureter

حالبونه په خپل سیر کی په دری ځایو کی تنگوالی لری چی په لاندی ډول سره دی:

- Pelviuretral junction
- Brim of the lesser pelvis
- Where it pierces the bladder wall

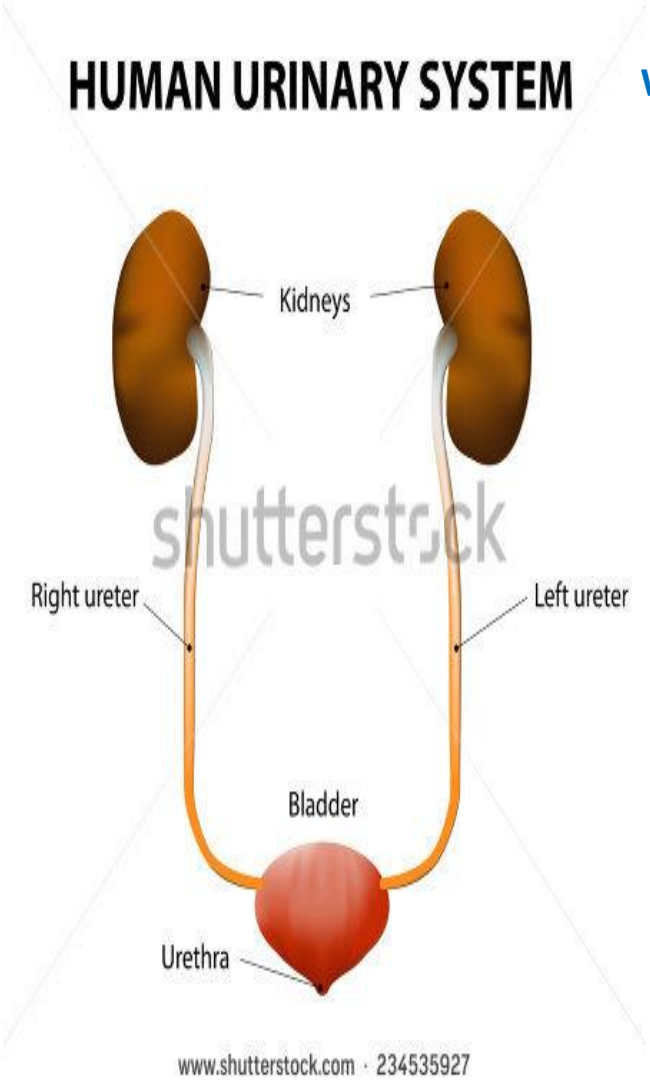

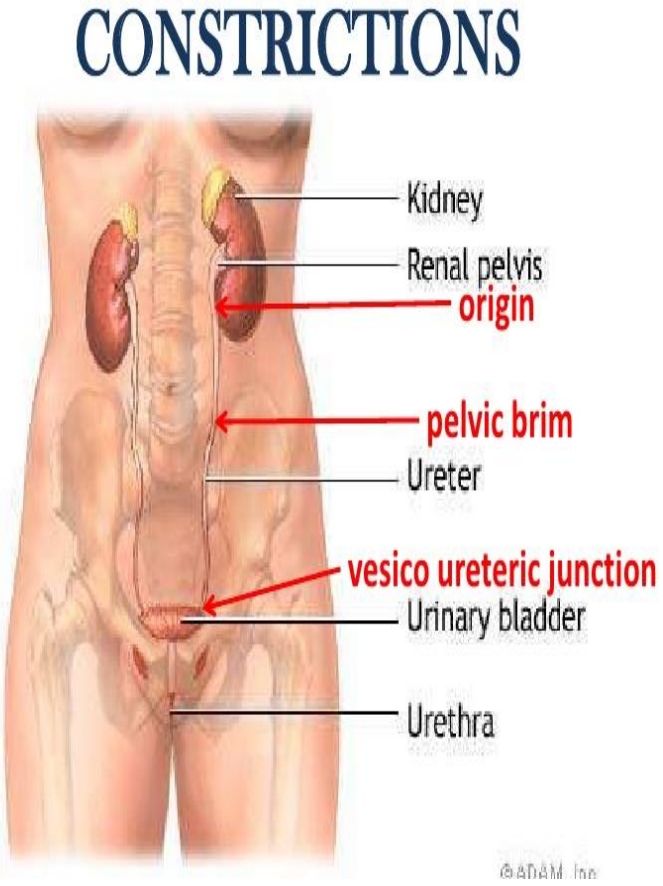

(c) ketabton.com: The Digital Library

Urinary Bladder

مثانه

مثانه یو Collapsible muscular sac دی، چی ادرار په ذخیره کولو کی رول لری. کله چی مثانه خالی وی نو د څلور ضلعی (Tetrahedral) شکل لری، او په Pelvis یا حوصله کی موقیعت غوره کوی، خو کله چی له ادرار یا Urine څخه ډکه شی نو Spherical shaped یا Ovoid شکل غوره کوی، چی بیا تر Imblicas پوری رسیږی.

External features of urinary bladder

د مثانی خارجی شکل

کله چی مثانه خالی وی نو لاندی برخی لری:

- Apex
- Base
- Neck

دری سطحی یا Surfaces لری:

- Superior
- Two Lateral

څلور کنارونه یا Borders لری:

- Two Lateral
- Anterior
- Posterior

خو کله چی مثانه ډکه وی نو د لاندی برخو لرونکی وی:

- Apex
- Neck چی Ureter ورته خلاصیږی.

او دوه سطحی لری.

(c) ketabton.com: The Digital Library

Inner surface of urinary bladder

د مثانی داخلی ساختمان

کوم وخت چی مثانه تشه وی نو Mucus membrane یوه اندازه زیاتی گونځی یا Folds لری.

د مثانی ظرفیت په کاهلو انسانانو کی له 120 څخه تر 320cc پوری دی.

Layers of Urinary bladder

د مثانی اناتومیک جوړښت

مثانه له داخل څخه خارج خواته د لاندی طبقو څخه جوړه ده:

- An Inner mucosa membrane
- Sub mucosa
- A thick coat of smooth muscle
- An outer serous layer

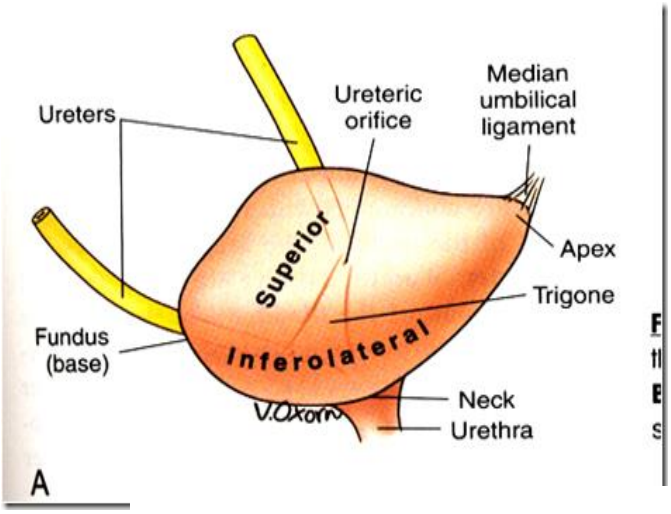

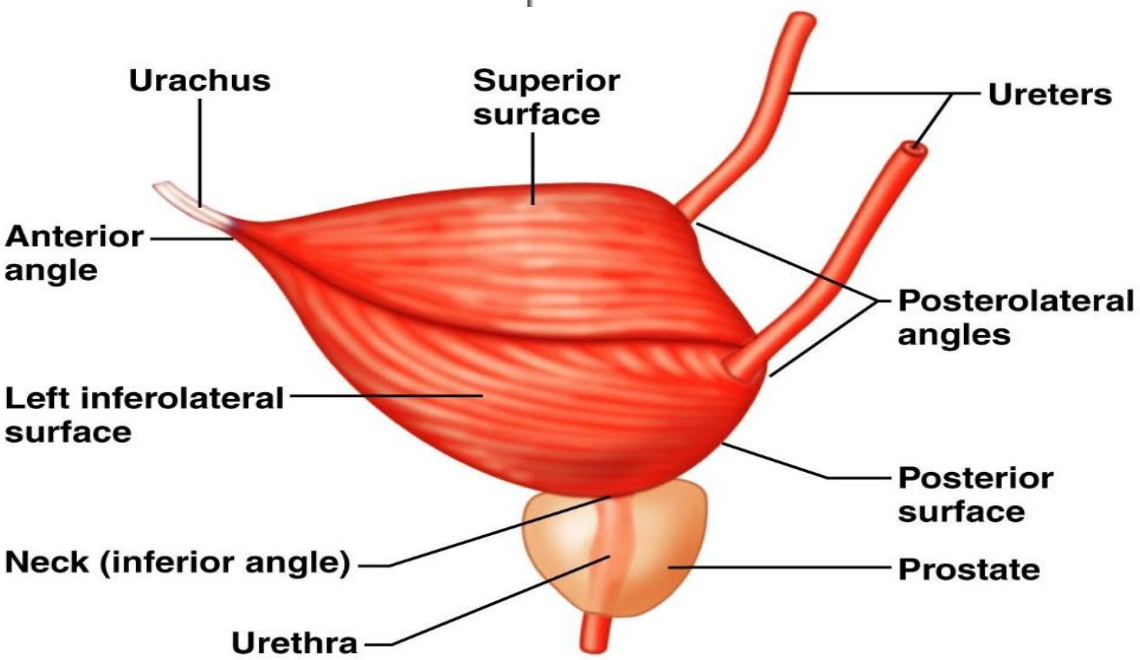

(c) ketabton.com: The Digital Library

The Urethra

احلیل

دا یو Tubular ساختمان دی، چی د مثانی له قاعدی یا Base څخه شروع کیږی تر External orifice پوری امتداد لری، په نارینه وو کی یی د ښځو په نسبت اوږودوالی زیات دی تقریباً تر 20cm پوری رسیږی او په ښځو کی لنډ وی چی اوږودوالی یی د 3 څخه تر 4cm پوری رسیږی.

احلیل نظر خپل سیر ته په لاندی برخو تقسیم شوی دی:

- Prostatic part
- Membranous part
- Spongy (Penile) Urethra

Urethral sphincters

- Internal Urethral sphincter

دا یو غیری ارادی Involuntary معصره یا Sphincter ده، چی د Smooth muscle د الیافو څخه جوړ شوی دی.

- External Urethral sphincter

دا یو ارادی Voluntary معصره یا Sphincter ده چی مخططو عضلی الیافو Striated muscle fibers څخه جوړه شوی. دغه Sphincter د Urine کنټرول دنده په غاړه لری.

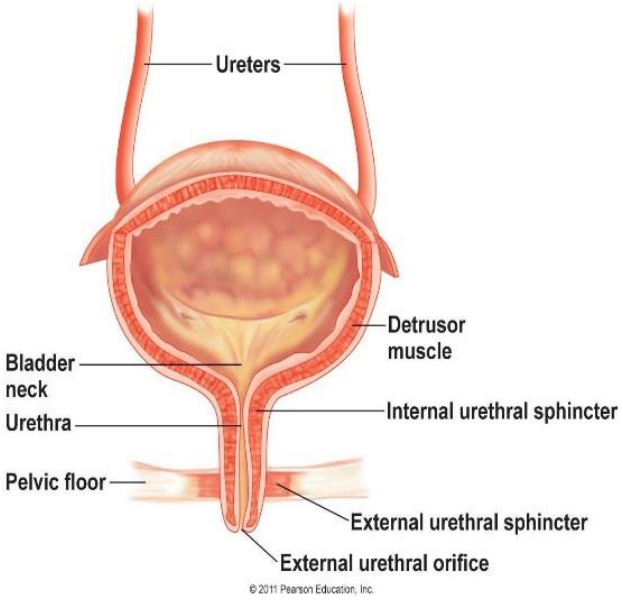

(c) ketabton.com: The Digital Library

11th chapter

Cardiovascular System

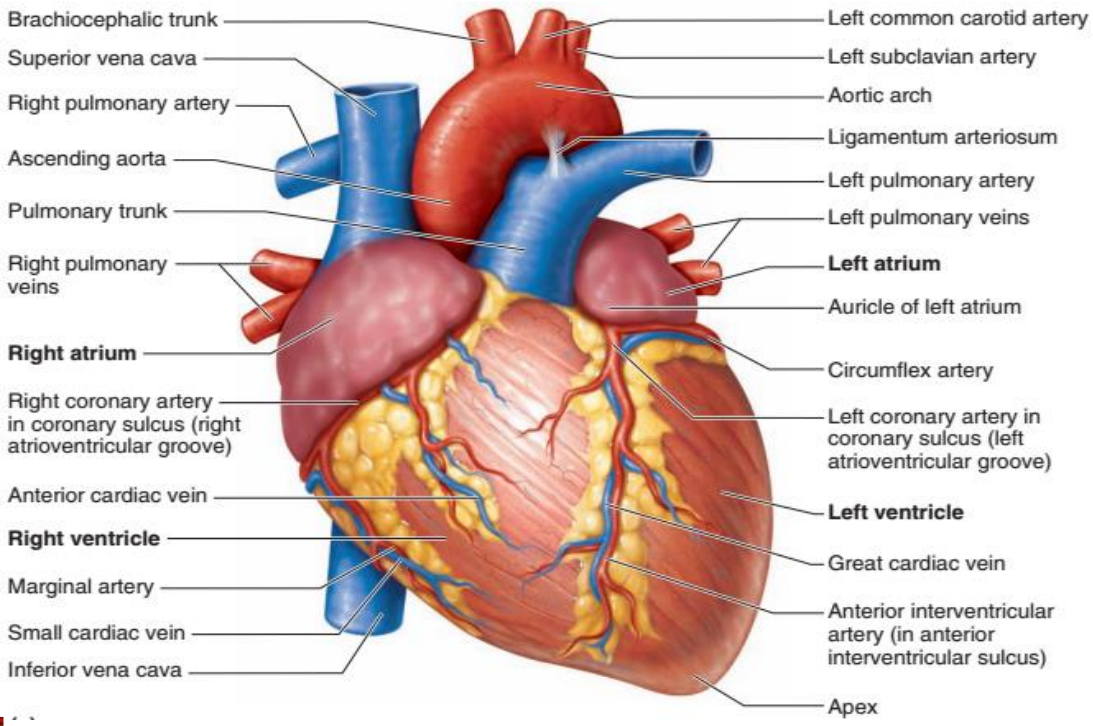

Mr.18
Kefayatullah.naibamani

(c) ketabton.com: The Digital Library

Cardiovascular system

د Cardio کلیمه له Cardiac څخه اخستل شوی ده چی د Heart (Cor) یا د زړه معنا ورکوی.

او د Vascular کلیمه د Blood vessels معنا ورکوی.

په دی سیستم کی Heart یا زړه، Arteries یا شریانونه، Veins یا وریدونه او Blood یا وینه مطالعه کیږی.

Function:

- Transportation of Blood
- Carries oxygen, nutrients, wastes and hormones
- Pumping the blood and exchange of food

Heart

زړه

همدارنگه دوه صفحی لری:

- Systole: Working phase
- Diastole: Relaxing phase

او دری طبقی لری:

- Epicardium
- Myocardium
- Endocardium

دا چی د زړه موقیعت ښه معلوم کړو نو په Mediastinum باندی باید پوه شوو.

Mediastinum دسینی جوف Thoracic cavity چی له غاړی Neck څخه ښکته او د Abdominal cavity څخه پورته موقیعت لری. په قدام Anteriorly د Sternum هډوکی، په خلف Posteriorly کی د Vertebral columns، په علوی Superiorly کی د Thoracic outlet او په سفلی Inferiorly کی Diaphragm یا حجاب حاجز پوښوی.

Contains of mediastinum

- Thymus gland
- Heart large blood vessels
- The trachea and esophagus

(c) ketabton.com: The Digital Library

- Thoracic duct and lymph node
- Vagus, phrenic nerve, and sympathetic trunk

Mediastinum په دوه برخو علوی او سفلی ویشل شوی دی:

- Upper Mediastinum

دا له Sternal angle څخه پورته موقیعت لری.

- Lower Mediastinum

دا له Sternal angle څخه ښکته موقیعت لری. او دا برخه یی په دری نورو برخو ویشل شوی ده:

- Anterior mediastinum
- (Pericardium) Middle Mediastinum
- Posterior mediastinum

Sternal angle د sternum هډوکی د Body او Manubrium له یو ځای کیدو څخه منځ ته راځی.

نو زړه د Lower mediastinum په Middle برخه کی موقیعت لری.

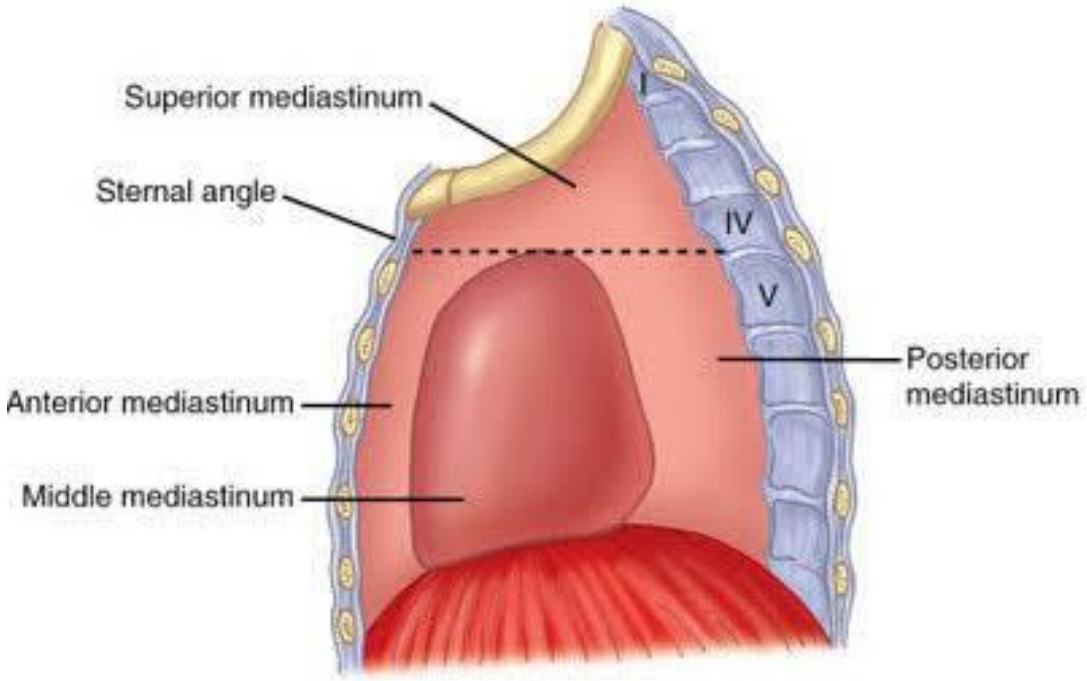

Pericardium

دا یوه فیبروزی کڅوړه Fibrous sac دی، چی زړه او د Great vessels بیخونه یا Root پوښوی. دا په Middle mediastinum کی موقیعت لری، او لرونکی د دوه برخو دی:

(c) ketabton.com: The Digital Library

- The Fibrous Pericardium

دا یو مخروطی شکله کڅوړه Conical sac ده، چی له Fibrous tissue څخه جوړه شوی ده، د Serous pericardium جداری یا Parietal layer ددی Pericardium له Depp surface سره نښتی ده.

- Serous Pericardium

دا د دوو صفحو څخه جوړه شوی دی، یو یی Outer layer دی چی دا د Parietal pericardium په نوم یادیږی کوم چی د Fibrous pericardium سره نښتی دی. او بل یی Inner layer دی کوم چی د Visceral pericardium یا Epicardium په نوم یادیږی.

د پورته دواړو صفحو ترمنځ کمه اندازه فاصله لیدل کیږی چی د Pericardial cavity په نوم یادیږی، په دی خالیګاه کی Serous fluid موجود وی.

Content of Pericardium

د Pericardium محتویات

- Heart with cardiac vessels
- Ascending aorta
- Pulmonary trunk
- Superior vena cava
- Inferior vena cava
- Pulmonary some parts

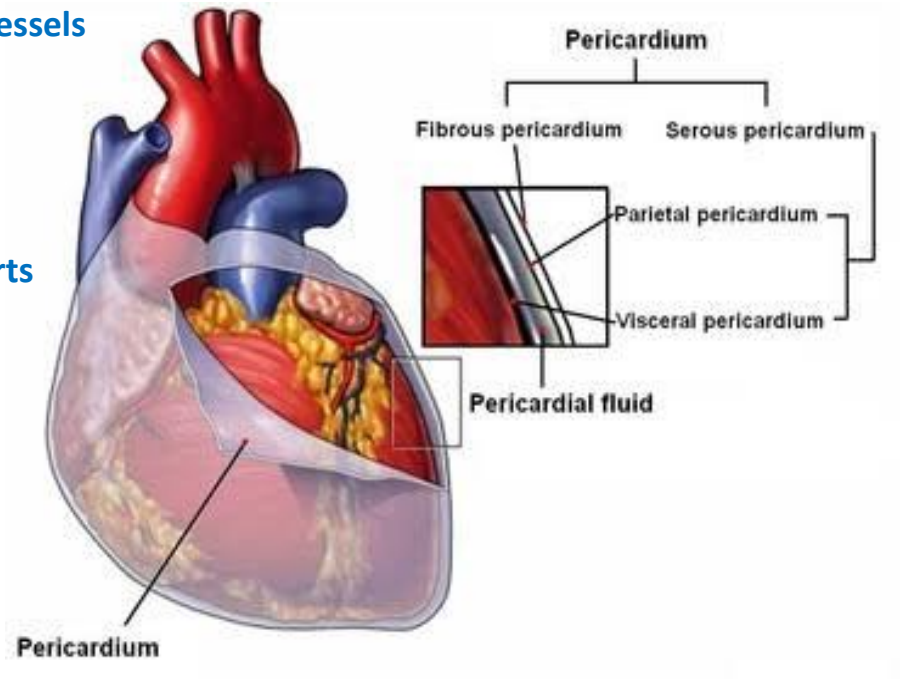

Cardiac Orientation

د زړه شکل او موقیعت

زړه یوه مجوفه عضوه Hollow muscular ده چی Pyramid یا مخروطی شکل لری، او په Middle Mediastinum کی موقیعت لری، او د Med line په امتداد 2/3 چپ لوری ته او 1/3 ښی لوری ته واقع دی. زړه د Pericardium په واسطه پوښل شوی دی. د زړه اندازه په کاهلو اشخاصو کی 9x12cm ده او وزن یی په نارینه وو کی 300gr او په ښځو کی 250gr دی.

(c) ketabton.com: The Digital Library

External features and structure of Heart

د زړه ساختمان او خارجی شکل

زړه څلور Chambers یا جوفونه لری:

- Right and Left Atrium
- Right and Left Ventricle

د زړه دواړه بطینات یا Ventricles په خپل منځ کی د Interventricular groove په واسطه سره بیلیږی.
Interventricular groove دوه برخی لری چی عبارت دی له:

- Anterior
- Posterior

او دوه دهلیزونه (اذینات) یا Atrium په خپل منځ کی د Interatrial groove په واسطه سره جلا کیږی.

د زړه دغه جوفونه د یو سرحد په واسطه سره جلا شوی دی چی هغی ته Atrio ventricular groove ویل کیږی.

Surface of the Heart:

- Sternocostal surface (Anteriorly)
- Diaphragmatic surface (Inferiorly)
- Base (Posteriorly)

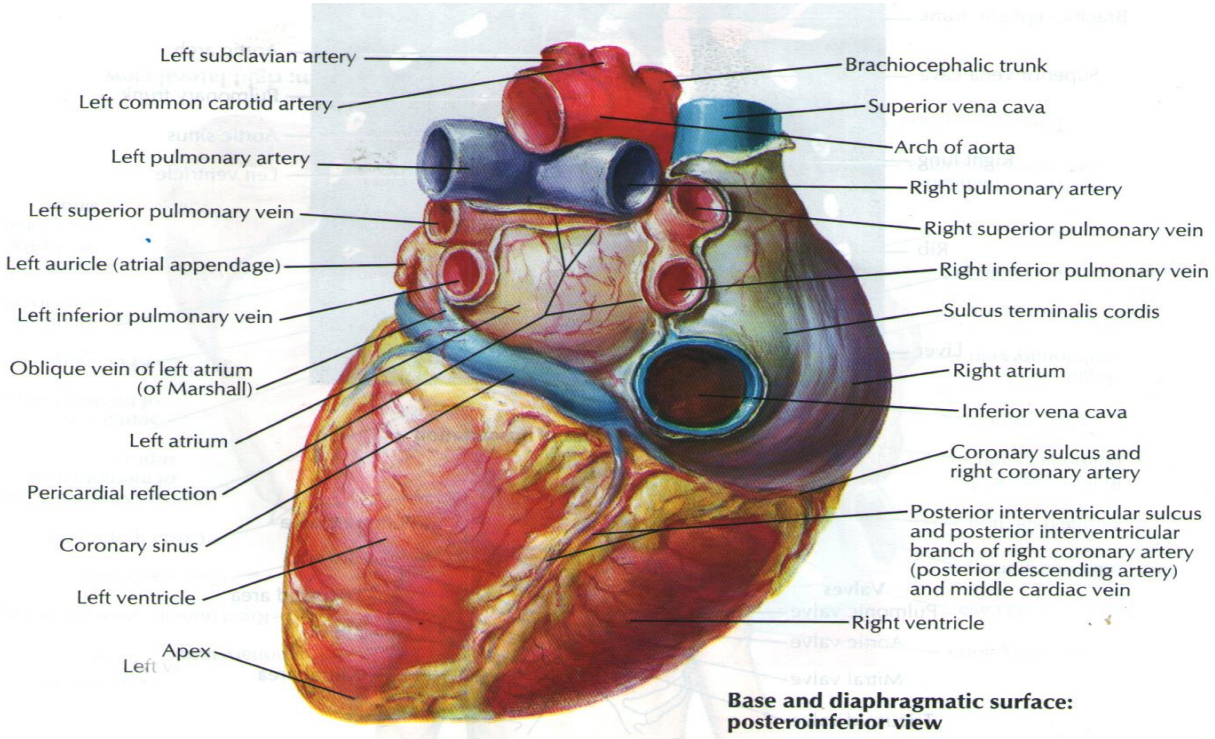

Base and diaphragmatic surface: posteroinferior view

(c) ketabton.com: The Digital Library

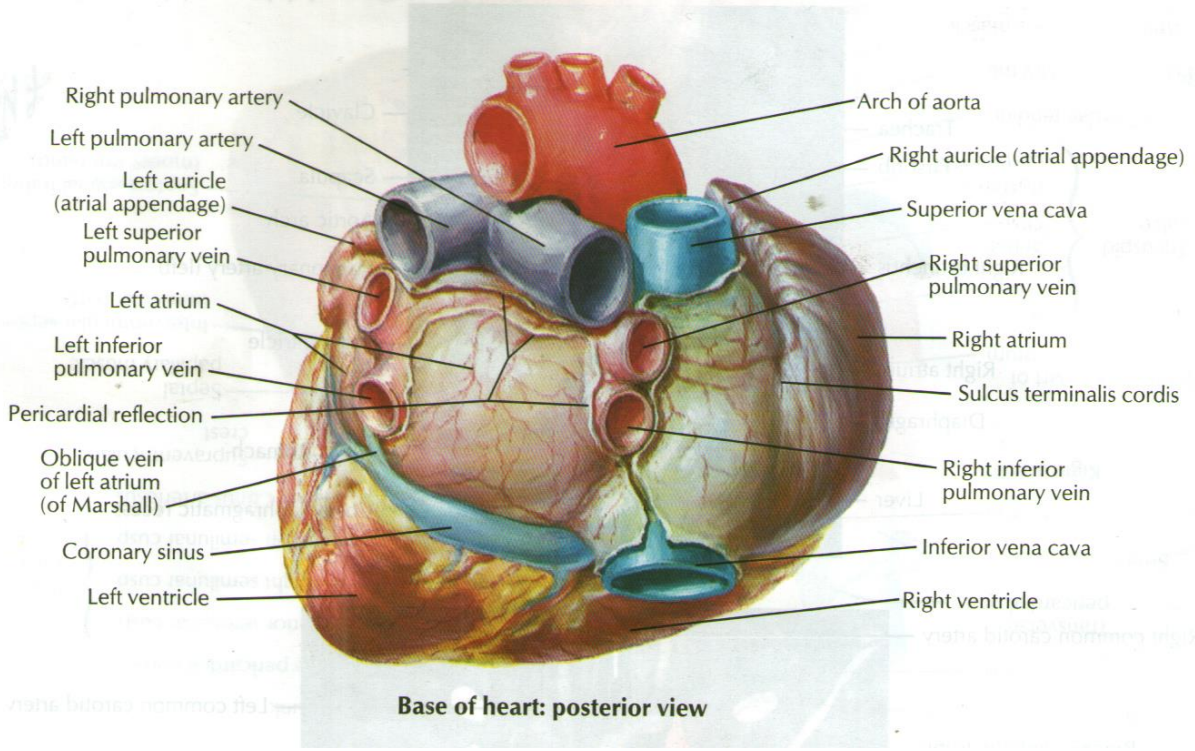

Base of heart: posterior view

Borders of Heart:

- Superior
- Inferior
- Right
- Left

زړه یو Base قاعده لری او یو Apex یا زروه لری.

Apex of the Heart

د زړه زروه

د زړه Apex د Left ventricle یا جپ بطین په واسطه جوړ شوی دی، د زړه Apex په چپ Intercostal space کی د Midsternal line څخه Lateral 9cm او د Midclavicular line انسی یا Medial خواکی موقیعت لری.

in the living subject, pulsations may be seen a felt over this region.

(c) ketabton.com: The Digital Library

Base of the Heart

د زړه قاعده

زړه قاعده په حقیقت کی د زړه خلفی سطحه یا Posterior surface جوړوی، د زړه د قاعدی زیاته برخه د Left atrium او ډیره کمه برخه یی د Right atrium په واسطه جوړیږی. د زړه په قاعده کی د Pulmonary veins څلور سوری Left atrium ته خلاصیږی، او د Superior vena cava او Inferior vena cava سوری کوم چی Right atrium ته خلاصیږی موجود دی، د زړه قاعده د ملاستی په حالت کی د پنځمی Thoracic vertebra څخه تر اتمی Thoracic vertebra برابر قرار لری، او د ولاړی په حالت کی یوه فقره پورته موقیعت نیسی، د زړه قاعده د Vertebral columns څخه د لاندی ساختمانونو په واسطه جدا کیږی:

- Pericardium
- Right pulmonary vein
- Oesophagus
- Aorta

Chambers of the heart

د زړه جوفونه

Right Atrium

ښی دهلیز

دغه جوف د زړه په ښی علوی برخه کی موقیعت لری، او له ټول بدن څخه ورته ناپاکه وینه د S.V.C او I.V.C له لارو راځی. دغه جوف ناپاکه وینه د Tricuspid valve له لاری Right ventricle ته پمپ کوی. دغه جوف د زړه Right border او Superior border د یوی برخی په جوړولو کی برخه اخلی، او ددی څخه علاوه دا جوف د زړه د Sternocostal surface او د زړه د Base په جوړیدو کی رول لری.

(c) ketabton.com: The Digital Library

External feature of the right atrium

د زړه د ښی دهلیز خارجی شکل

- د ښی دهلیز په پورتنی نهایت کی د S.V.C او په سفلی نهایت کی یی د I.V.C اخري نهایات قرار لری.
- Auricle

دا د Right atrium په علوی برخه کی موقیعت لری، او د غوږ په شان ساختمان لری.

- Sulcus terminalis

هغه میزابه ده چی د خارج څخه د S.V.C او I.V.C څخه جوړیږی.

دغه میزابه په داخل کی یوه برامده گی جوړوی چی د Crista terminalis په نوم یادیږی، ددی میزابی پورتنی برخه د SA (Sinoatrial) Node لرونکی ده کومه چی د زړه د Pacemaker په ډول دنده سرته رسوی.

- The Right atrioventricular groove

دا Right atrium له Right ventricle څخه جدا کوی، په دی میزابه کی Right coronary artery او وړوکی Cardiac vein شامل دی.

Inlets of the Right Atrium

- Superior vena cava
- Inferior vena cava
- Coronary sinus
- Anterior cardiac veins
- Sometime the right marginal vein

Right atrioventricular orifice.

blood passes out of the right atrium through the right atrioventricular or tricuspid orifice and goes to the right ventricle.

(c) ketabton.com: The Digital Library

Internal feature of the Right atrium

د ښی دهلیز داخلی شکل

دوه برخی لری:

- **Smooth part**

چی دی ته Sinus venarum هم وایی، دا برخه د Crista terminalis په خلف Posterior کی موقیعت لری، دا برخه دوه نهایته لری چی په Upper end کی یی S.V.C تخلیه کیږی او Lower end کی یی I.V.C تخلیه کیږی.

- **Rough part**

دی ته Pectinate part هم ویل کیږی، دغه برخه د ښی دهلیز هغه برخه ده کومه چی د Crista terminalis په قدام یا Anterior کی موقیعت لری، دا برخه یوه اندازه ځیګوالی د Muscular ridge له وجی لری چی د Musculi pectinate په نوم یادیږی.

د ښی او چپ دهلیز ترمنځ Septum قرار لری. ددی Septum هغه سطحه چی د ښی دهلیز خواته متوجه ده په خپل سفلی قسمت کی یوه فرورفتګی د Fossa ovalis په نوم لری، چی نوموړی Fossa د Embryonic ژوند د Foramen oval له بقایاوو څخه دی.

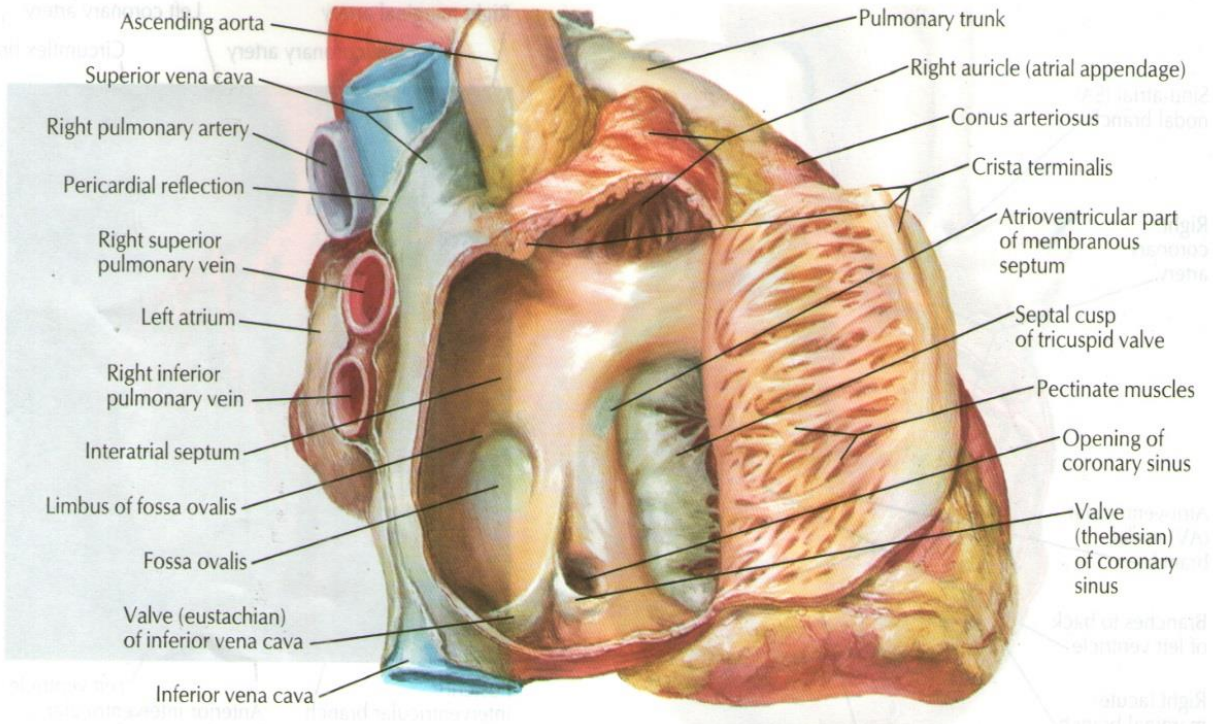

Opened right atrium: right lateral view

(c) ketabton.com: The Digital Library

Right Ventricle

د زړه ښی بطین

ښی بطین تقریباً مثلثی شکل لری چی له ښی دهلیز څخه ناپاکه وینه د Right atrioventricular orifice له لاری ترلاسه کوی او بیا نوموړی وینه ددی جوف په واسطه د Pulmonary trunk له لاری لومړی Pulmonary arteries او بیا سږو ته پمپ کوی.

ښی بطین د زړه Inferior border، د زړه د Sternocostal surface زیاته برخه او د زړه د Diaphragmatic surface کمه برخه جوړوی.

External features of Right ventricle

د ښی بطین خارجی شکل

خارجاً ښی بطین دوه سطحی لری:

- Anterior or Sternocostal surface
- Inferior or Diaphragmatic surface

Internal Features of Right ventricle

د ښی بطین داخلی شکل

د ښی بطین داخلی شکل په دوه عمده برخو ویشل شوی دی:

■ The Inflowing part

وینه د Right atrium څخه دی ته راځی، ځیګه برخه ده دلته Muscular ridge موجودی دی چی د Trabeculae carneae په نوم یادیږی. دغه برخه دری ډوله عضلی برامده ګی لری:

- Ridges or Fixed elevation

دغه برامدګی په خپل ټول مسیر کی Fix دی.

- Bridges

ددی برامدګیو د منځ برخه Fix نه ده ازاده ده، خو د نهایتونو برخی یی Fix دی.

(c) ketabton.com: The Digital Library

- (Papillary muscle) Pillars

دا دوه نهایته لری یو نهایت یی د بطین د جدار پوری نښتی دی او بل نهایت یی د Tricuspid valve د Cusps سره د Chorda tendinae په واسطه ارتباط لری.

په ښی بطین کی دری عدده Papillary muscle وجود لری چی په لاندی ډول دی:

- Anterior papillary muscle
- Posterior papillary muscle
- Septal papillary muscle

■ The Outflowing part (Infundibulum)

دا یوه Smooth یا لشیمه برخه ده.

د ښی بطین دغه دواړه برخی(Inflowing or Outflowing parts) د یو بل څخه د یوه Crest په واسطه سره جلا کیږی چی هغی ته Supraventricular crest وایی.

ددی دواړو ساختمانونو څخه علاوه د ښی بطین په داخلی سطحه کی دوه سوری هم موجود دی:

- Right atrioventricular orifice

دغه سوری گردچاپیره د Tricuspid valve په واسطه احاطه شوی دی.

- Pulmonary orifice

نوموړی سوری شاوخوا د Pulmonary valve په واسطه احاطه شوی دی.

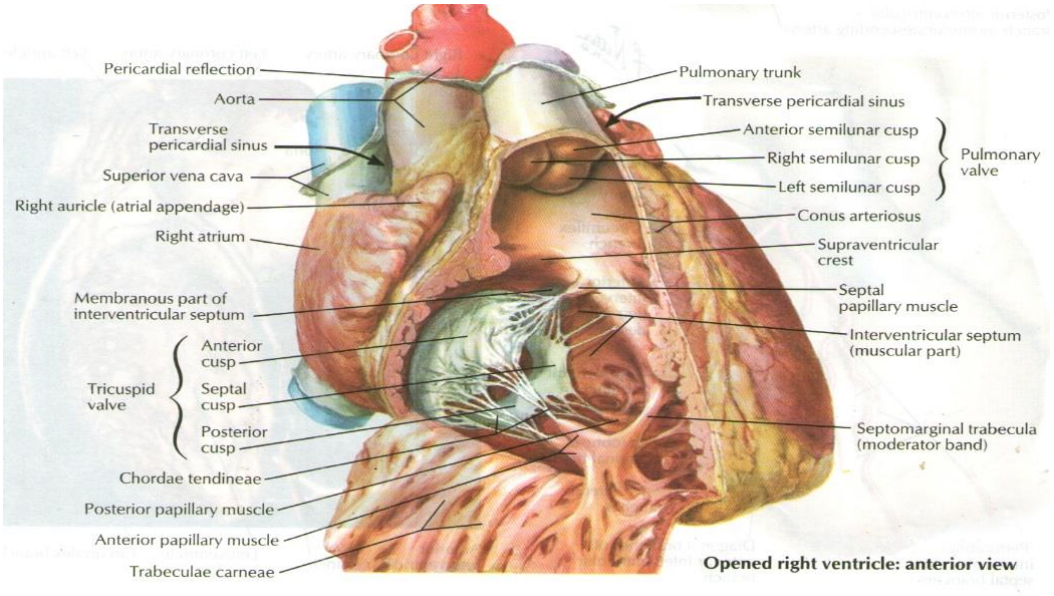

Opened right ventricle: anterior view

(c) ketabton.com: The Digital Library

Left Atrium

د زړه چپ دهلیز

د زړه چپ دهلیز څلورو ضلعی (Quadrangular) شکل لری چی د ښی دهلیز په خلف کی موقیعت لری. ددی جوف ضمیموی ساختمان چی عبارت له Left Auricle څخه دی، قدام Ant خواته امتداد لری، او په Anterior یا قدام کی د ښی بطین R.V د Infundibulum برخه پوښوی.

Left atrium د زړه د Base 2/3 چپ خوا، د زړه Superior border زیاته برخه، د زړه د Sternocostal surface او Left surface یوه برخه او همدارنګه د زړه د Left border یو څه برخه جوړوی.

دغه جوف Oxygenated blood د څلورو Pulmonary veins په واسطه د سږو څخه ترلاسه کوی او دغه جوف بیا دا وینه د

Left atrioventricular orifice (Bicuspid or mitral valve) له لاری Left ventricle ته پمپ کوی.

Features of Left Atrium

- د چپ دهلیز Posterior surface د Sinus pericardium د Anterior wall په جوړیدو کی برخه اخلی.
- د چپ دهلیز Anterior wall د Interatrial septum په واسطه جوړ شوی دی.
- ددی جوف د Posterior surface په هر طرف کی دوه Pulmonary veins خلاصیږی.

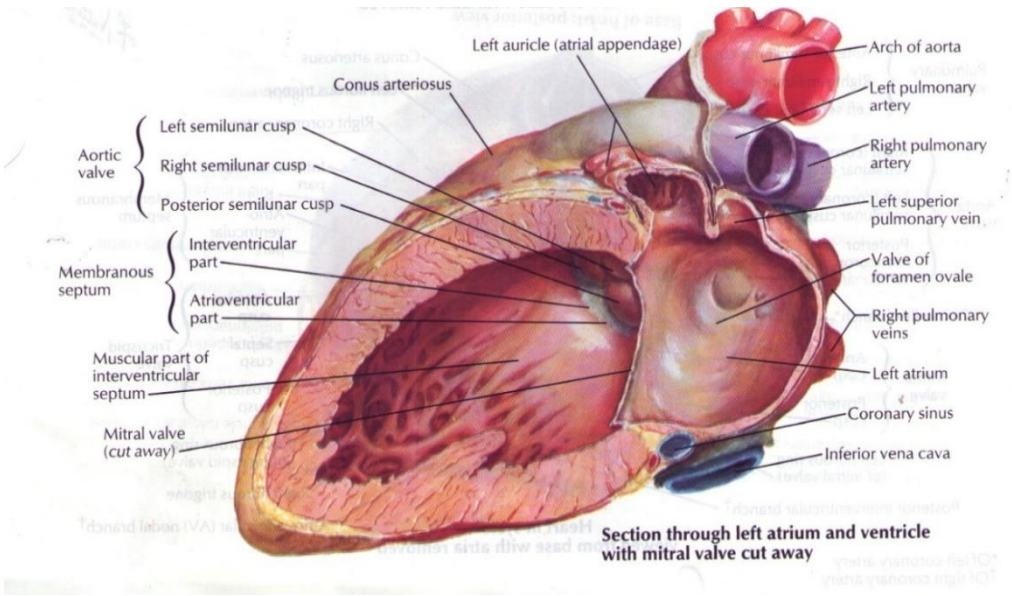

Section through left atrium and ventricle with mitral valve cut away

(c) ketabton.com: The Digital Library

Left Ventricle

د زړه چپ بطین

چپ بطین Oxygenated blood له Left atrium څخه ترلاسه کوی او بیا دا بطین نوموړی وینه د Aorta خواته پمپ کوی.

Left ventricle د زړه د Apex، دزړه د Sternocostal surface یوه برخه، د Left border او Left surface زیاتی برخی او همدارنګه د زړه د Diaphragmatic surface د 2/3 وحشی یا Lateral برخی په جوړیدو کی رول لری.

Features of The left ventricle

چپ بطین د خارج څخه دری سطحی لری:

- Anterior or Sternocostal surface
- Inferior or Diaphragmatic surface
- Left surface

د چپ بطین داخلی برخه په دوه برخو ویشل شوی ده:

- Lower part

ښکتنی برخه یی د Trabeculae carneae د موجودیت له کبله یوه اندازه ځیګوالی پیداکوی.

- Upper part

پورتنی برخه چی ښویه Smooth برخه ده د Aortic vestibule په نوم یادیږی او Ascending aorta له همدی ځایه شروع کیږی.

د چپ بطین په سطحه کی دوه سوری لیدل کیږی:

- The left atrioventricular (bicuspid or mitral) orifice
- The aortic orifice

(c) ketabton.com: The Digital Library

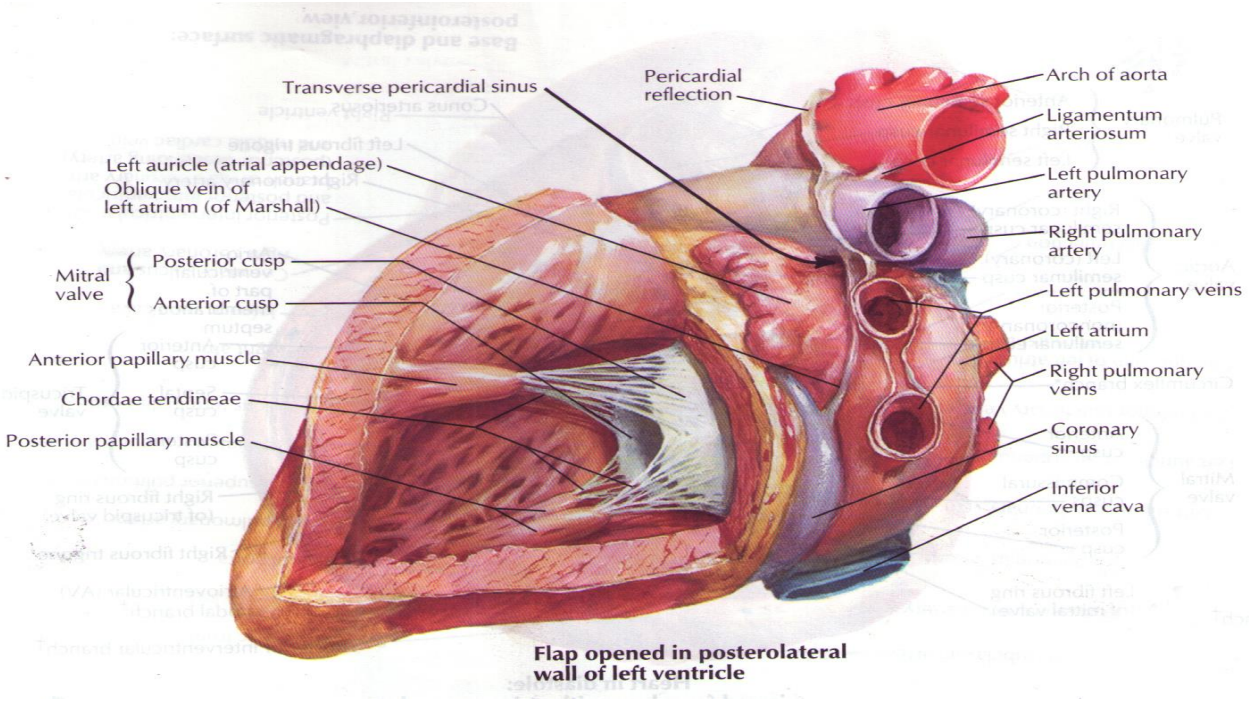

Valves of the Heart

د زړه والونه

د زړه والونه د وینی د شاته تګ یا Regurgitation څخه مخنیوی کوی.

دوه جوړی والونه وجود لری:

- **Atrioventricular valve**

ددی والونو تعداد دوه دانی دی:

- The Right atrioventricular valve (Tricuspid valve)
- The Left Atrioventricular valve (Bicuspid or Mitral valve)

هر یو د پورته والونو څخه د لاندی دری برخو څخه جوړ دی (په Composition کی برخه اخلی):

- Fibrous capsule

دغه کپسول د Atrioventricular orifice چاپیره قرار لری او Cusps ورپوری نښتی دی.

- Cusps

دا هموار ساختمانونه دی چی دوه کنارونه لری:

(c) ketabton.com: The Digital Library

- Attached
- Free

دوه سطحی لری:

- Atrial surface
- Ventricular surface
- Chordate tendinae

دا ساختمانونه د Cusps ازاد کنارونه او Ventricular سطحی د Papillary muscle په څوکو پوری وصلوی.

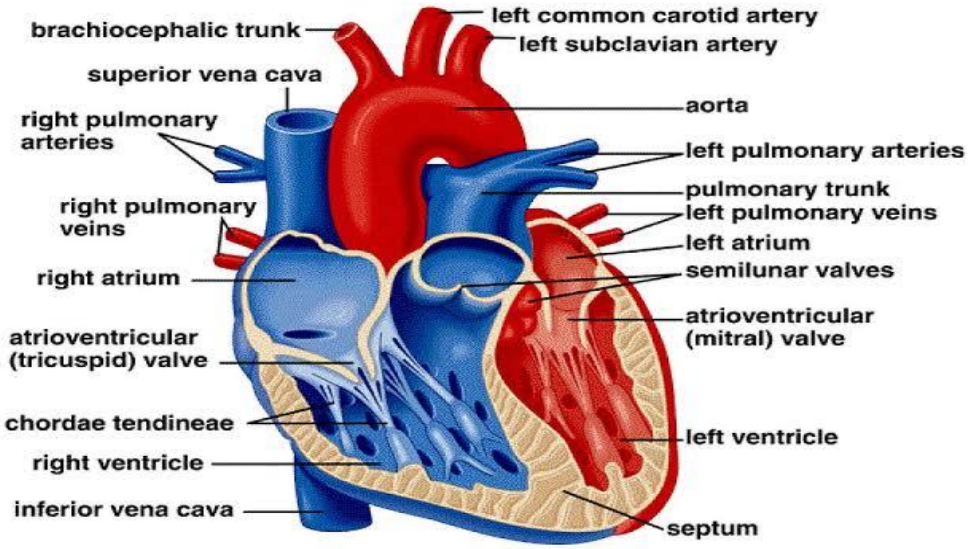

The Right atrioventricular valve

دغه Valve د Tricuspid valve په نوم هم یادیږی، دغه Valve لرونکی د دری کسپونو دی چی عبارت دی له:

- Anterior cusp
- Posterior cusp
- Septal cusp

The Left atrioventricular valve

دغه Valve د Bicuspid یا Mitral valve په نومونو هم یادیږی، چی لرونکی د دوه کسپونو دی:

- Anterior cusp
- Posterior cusp

(c) ketabton.com: The Digital Library

Semilunar valves

Aortic او Pulmonary valve د Semilunar valve په نوم یادیږی، ځکه چی ددی والونو کسپونه نیمه حلفوی شکل لری.

هر یو ددی والونو څخه دری کسپونه لری کوم چی مستقیماً د Aorta او Pulmonary artery په جدار پوری نښتی دی، او په دی والونو کی Fibrous ring وجود نه لری،د هر کسپ ازاد کنار په وسطی برخه کی Fibrous nodule لری چی ددی Nodule له دواړو خواو باریکه او ښویه ساختمان د Lunule په نوم د مربوطه کسپ تر قاعدی پوری امتداد لری، دا کسپونه د Ventricular diastole په وخت کی د بطیناتو د جوفونو په طرف بلجنگ پیدا کوی او نوموړی والونه بندیږی، ددی کسپونو بالمقابل د Aorta او Pulmonary artery جدارونه کمه اندازه توسع لری چی ددی شریانو دغه متوسع برخی د Aortic sinus او Pulmonary sinus په نومو یادیږی.

Coronary sinus له قدامی او چپ حلفی Aortic sinus څخه منشاء اخلی، یعنی Right coronary artery له Anterior aortic sinus څخه او Left coronary artery له Left posterior aortic sinus څخه منشاء اخلی.

Auscultating the heart

- A: Aortic valve: 2nd intercostal space (ICS) right of sternum
- P: Pulmonic valve: 2nd ICS left of sternum
  ERB's point: 3rd ICS left of sternum
- T: Tricuspid: 4th ICS left of sternum
- M: Mitral: 5th ICS left of sternum

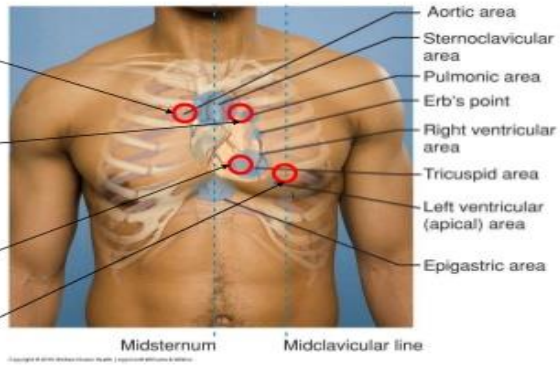

(c) ketabton.com: The Digital Library

The Cardiac Conduction system

Conducting system of the heart هغه سیستم چی د زړه د تقلصاتو پروسه کنټرولوی د
په نوم یادیږی. نوموړی سیستم د لاندی اعضاو څخه جوړ شوی دی:

- The Sinoatrial node (SA node)
- The Atrioventricular node (AV node)
- The Atrioventricular bundle (AV bundle)
  - The right atrioventricular bundle branch
  - The left atrioventricular bundle branch
  - The left anterior atrioventricular bundle branch
  - The left posterior atrioventricular bundle branch
- The Purkinje Fibers

Major blood vessels

1. Pulmonary artery
   - Pulmonary trunk
   - Right pulmonary artery
   - Left pulmonary artery
2. Pulmonary veins
   - Right superior
   - Right inferior
   - Left superior
   - Left inferior
3. Vena cava
   - Superior vena cava
   - Inferior vena cava
4. Aorta

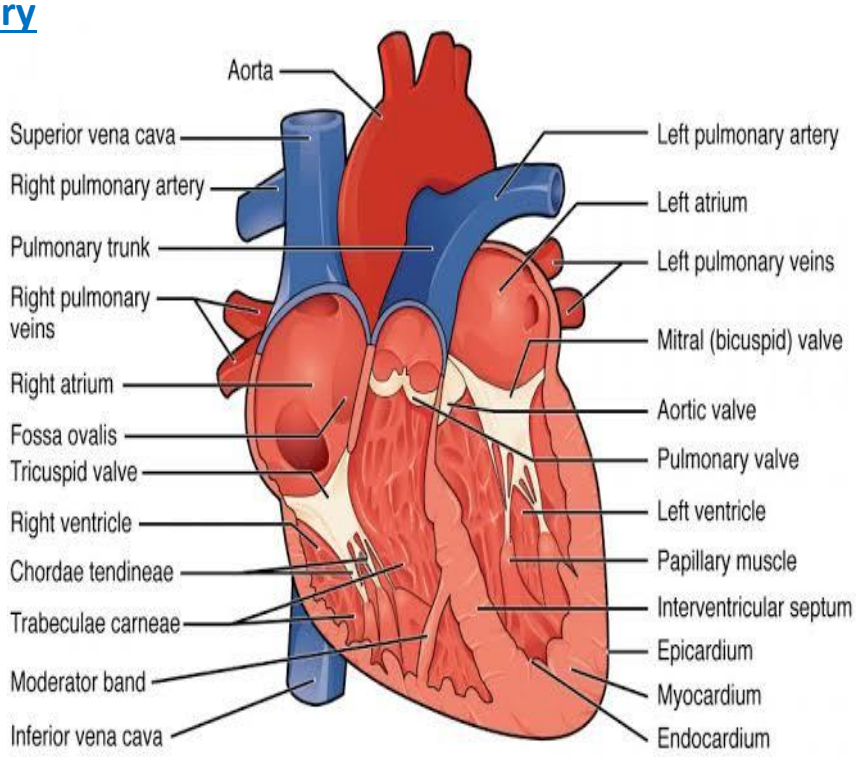

Anterior view

(c) ketabton.com: The Digital Library

Arteries

شریانونه

شریانونه هغه ټیوبونه دی چی له زړه څخه وینه د بدن ټولو انساجو ته انتقالوی. د بدن غټ شریانونه عبارت دی له:

- The Pulmonary Trunk
- The Aorta

Pulmonary Trunk

دا شریان د زړه د Right ventricle له علوی نهایت څخه شروع کیږی پورته، شاته او چپ طرف ته سیر لری. تقریباً 5cm اوږودوالی او 3cm قطر لری، د Pericardium په واسطه پوښل شوی دی، Pulmonary trunk ناپاکه وینه یا Deoxygenated blood د Ascending aorta په لور انتقالوی. Pulmonary trunk دوه شعبات لری کوم چی په Middle mediastinum کی موقیعت لری:

- Right pulmonary artery
- Left pulmonary artery

Aorta

دا ترټولو غټ شریان دی په بدن کی، د Left ventricle څخه Oxygenated blood اخلی او د بدن ټولو برخو ته یی انتقالوی. Aorta دری عمده برخی لری:

- Ascending Aorta
- Arch of the Aorta
- Descending (Thoracic) Aorta

(c) ketabton.com: The Digital Library

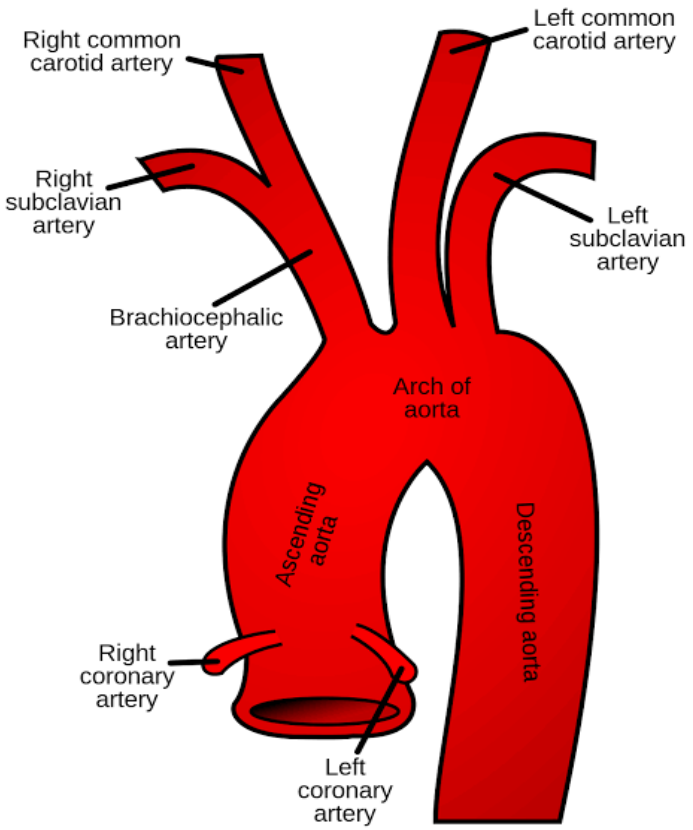

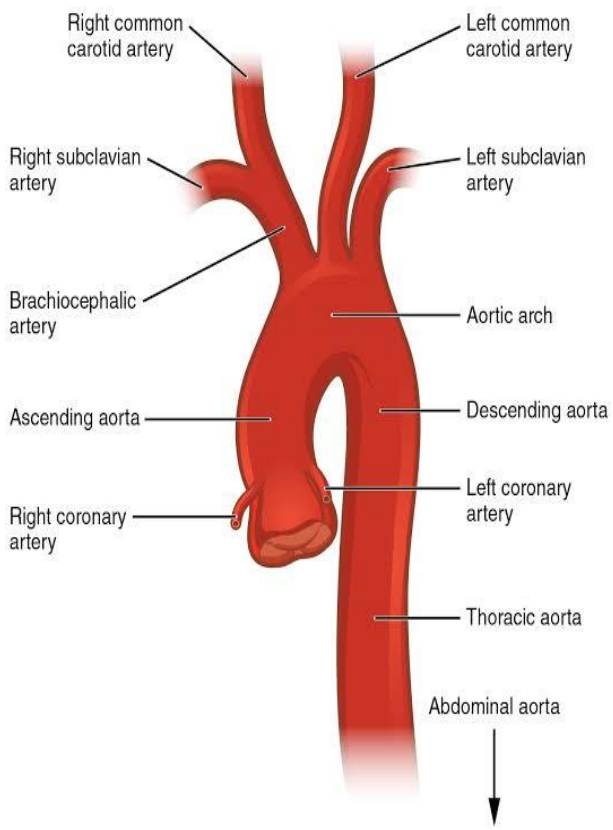

Ascending Aorta

دغه شریان چی 5cm اوږودوالی لری، د Left ventricle د upper end څخه شروع تر Aortic arch پوری امتداد لری. دغه چی د Pericardium په واسطه پوښل شوی ده Base یی په قدام Ant، Left post او Right post برخو کی یوه اندازه توسع لری چی د Aortic sinuses په نومو یادیږی.

Branches

شعبات

ددی شریان شعبات په لاندی ډول دی:

- **Right Coronary artery**

دا له Anterior aortic sinus څخه منشاء اخلی.

- **Left Coronary artery**

دا د Left posterior aortic sinus څخه منشاء اخلی.

(c) ketabton.com: The Digital Library

Blood Supply of the Heart

زړه هم وینی او غذا ته ضرورت لری، نو د هغو رګونو په واسطه چی زړه ته وینه راځی د Coronary arteries په نوم یادیږی. چی تعداد یی دوه دانی دی ښی او چپ، دغه رګونه د Ascending aorta څخه منشاء اخلی، چی په لاندی ډول دی:

- **Right coronary artery**

دا شریان 6 شعبات یا Branches ورکوی:

- Marginal branch
- Nodal branch
- Inter nodal branch
- Post interventricular branch
- Right atrial branch
- Terminal branch

- **Left coronary artery**

دا شریان دوه شعبات یا Branch ورکوی:

- Circumflex branch
- Anterior interventricular branch

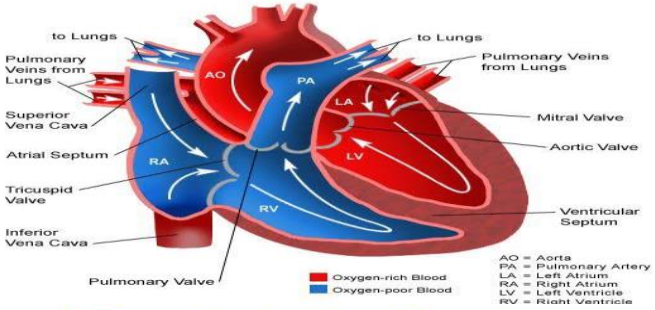

Blood Supply to the Heart

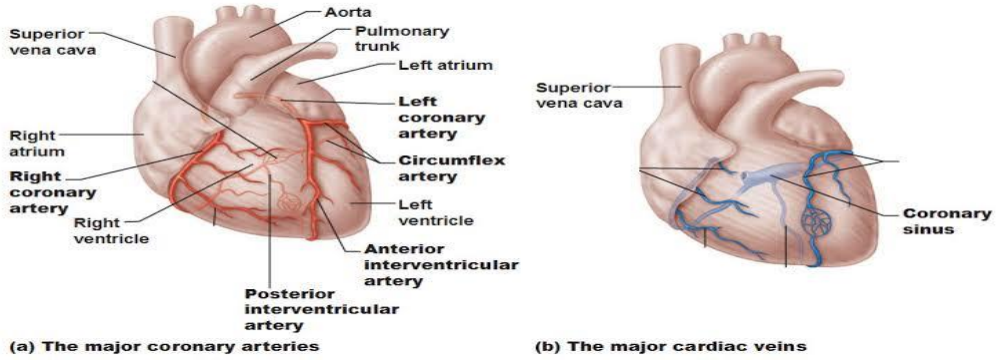

(a) The major coronary arteries (b) The major cardiac veins

(c) ketabton.com: The Digital Library

Aortic Arch

د Ascending aorta په امتداد شروع کیږی، دا په Superior mediastinum کی د manubrium sterni د نیمایی سفلی برخی شاته موقیعت لری.

دا برخه دری Branches یا شعبات ورکوی چی دوه Left طرف ته او یو Right طرف ته:

- Brachiocephalic artery

چی دا هم په خپل وار سره دوه نور شعبات ورکوی:

- Right common carotid artery
- Right subclavian artery
- Left Subclavian artery
- Left common carotid artery

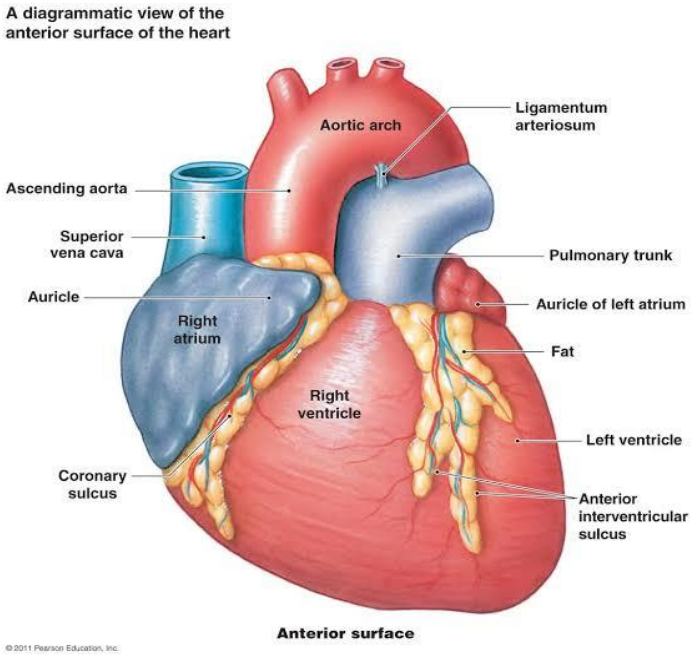

Descending (Thoracic) Aorta

د Descending aorta د Aortic arch په امتداد د څلورمی Thoracic vertebra د جسم Lower border برابر شروع او د دولسمی Thoracic vertebra د جسم تر سفلی کنار پوری په Posterior mediastinum کی امتداد لری.

Relation

ارتباطات

- Anteriorly
- Root of the lungs
- Pericardium and Heart
- Lower part of esophagus

(c) ketabton.com: The Digital Library

- **Posteriorly**

- Vertebral column

Branches of Descending aorta

شعبات

- Nine Posterior intercostal artery on each side

دا شریانونه د 3 دریم څخه تر 11 یوولسم Intercostal space پوری د هغوی Blood supply کوی.

- Intercostal artery on each side
- Left bronchial artery two in one side

دا د Thoracic aorta څخه منشاء اخلی.

- Right bronchial artery

دا د دریم Post inter costal artery څخه منشاء اخلی.

- Oesophageal branches

دا د Esophagus منځنی برخی یا Middle part ته Blood supply کوی.

- Pericardial Branches

د Pericardium خلفی سطحی ته Blood supply کوی.

- Mediastinal branches

Lymph node او د Posterior mediastinum خلفی مدیاستینوم Areolar tissue ته Blood supply کوی.

- Superior phrenic artery

د شریانونه Diaphragm ته Blood supply کوی.

(c) ketabton.com: The Digital Library

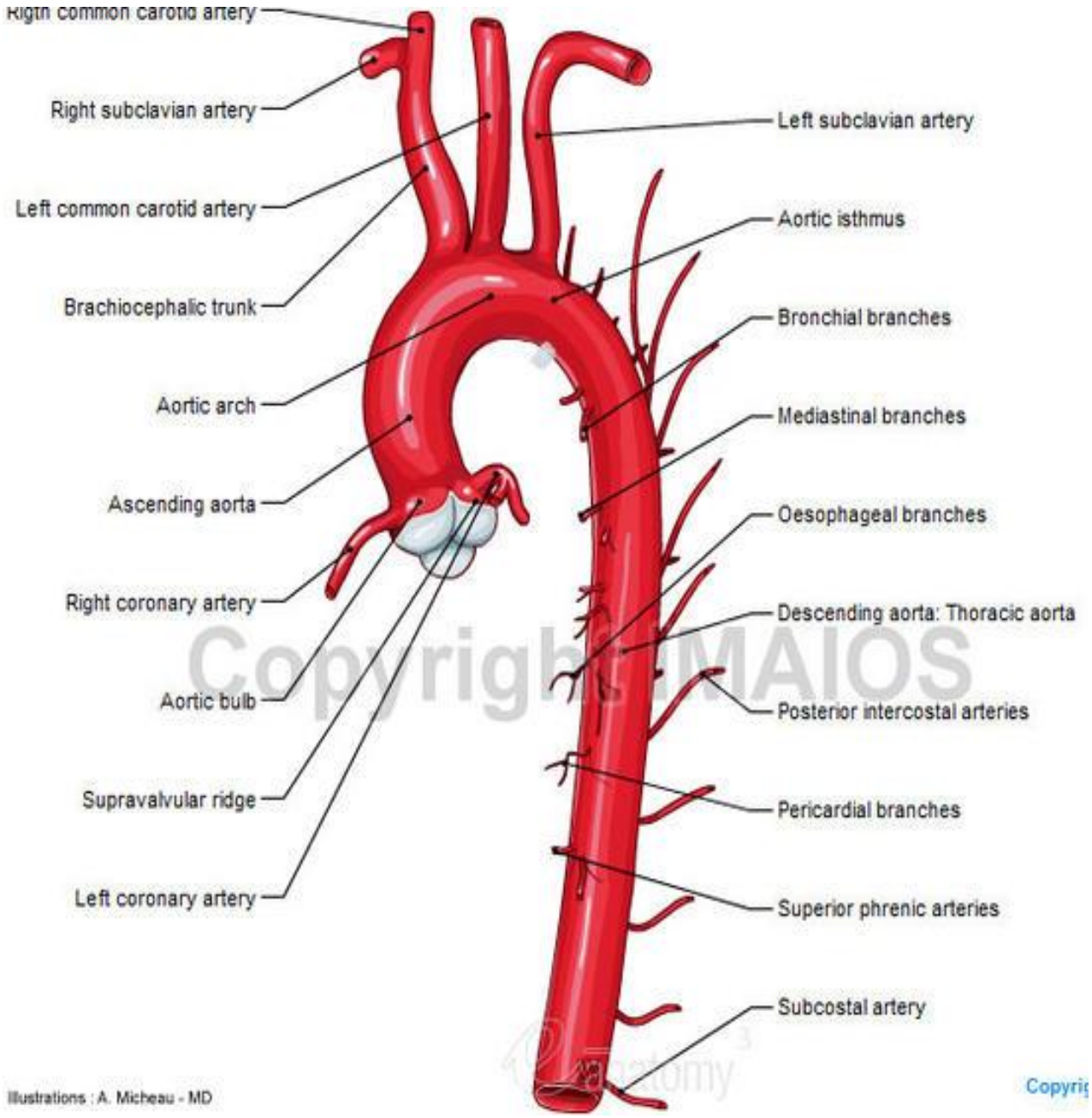

Common Carotid artery

دغه شریانونه دوه دانی دی چی د غاړی په ښی او چپ خوا کی قرار لری:

- **Right common Carotid artery**

دا شریان د Brachiocephalic artery څخه منشاء اخلی.

(Posterior right sternoclavicular joint)

(c) ketabton.com: The Digital Library

- Left common carotid artery

دا شریان د Aortic arch څخه منشاء اخلی، دا شریان دوه عمده برخی لری:

- Thoracic part
- Cervical part

Branches

شعبات

هر یو Common carotid artery یعنی (Left & right Carotid artery) د Thyroid عضروف د Superior border په برخه کی په دوه شعبو ویشل کیږی چی عبارت دی له:

- Internal carotid artery
- External carotid artery

Carotid Sheat

Have:

- Internal jugular vein
- Carotid artery
- Vagus Nerves

External carotid artery

د Thyroid cartilage برابر ساحی څخه شروع او د غاړی په Lateral برخه کی د غاړی په Carotid triangle کی اول قدام او بیا خلفی وحشی خواته میلان پیداکوی.

External carotid artery; started from thyroid cartilage superior border, lateral part 3-4 cervical vertebra intervertebral disc start. Sup post upward.

Branches

شعبات

ددی شریان شعبات په لاندی ډول دی:

Lobule, Mandible location branches:

- Superior thyroid artery

(c) ketabton.com: The Digital Library

- Lingual artery
- Fascial artery

Anterior branches:

- Occipital artery
- Posterior auricular artery

Posterior branches:

- Ascending pharyngeal artery

Terminal branches:

- Maxillary artery
- Superficial temporal artery

External Carotid Artery

❖ It divides behind neck of the mandible into two 2 terminal branches:
- Superficial temporal
- Maxillary artery

❖ It supplies:
- Scalp: Superficial temporal artery
- Face: Facial artery
- Maxilla: Maxillary artery
- Tongue: Lingual artery
- Glands: Superior thyroid artery

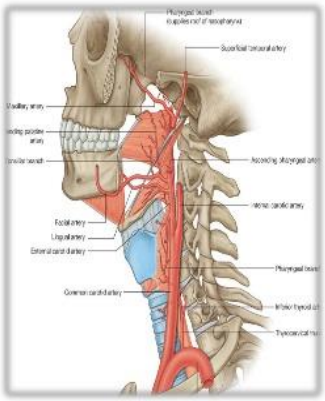

Superior Thyroid Artery

د External carotid artery لومړی branch دی.

Origin: External carotid artery anterior surface (Hyoid bone, Greater cornu below)

Branches

شعبات

- Glandular branch

د Thyroid gland قدامی برخی ته Blood supply کوی.

(c) ketabton.com: The Digital Library

- **Infrahoid artery**

د Infrahoid muscle ته Blood supply کوی.

- **Superior laryngeal artery**

د Larynx پورتنی برخی ته Blood supply کوی.

- **Sternocleidomastoid artery**

د Sternocleidomastoid منځنی برخی ته Blood supply کوی.

- **Cricothyroid artery**

د Cricothyroid cartilage ته Blood supply کوی.

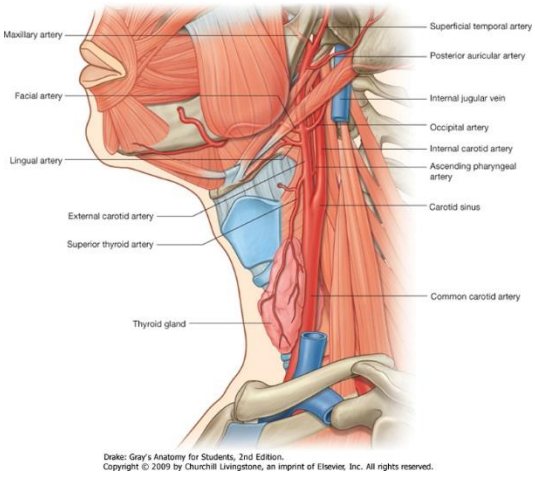

Ascending Pharyngeal artery

دغه شریان د External carotid artery انسی برخی نه سفلی نهایت ته نژدی شروع او عموداً پورته د Pharynx د Lateral wall او internal carotid artery ترمنځ د قحف تر قاعدی پوری امتداد لری. یعنی د دوی په منځ کی پورته ځی کله چی پورته ځی نو د نورو شریانونو سره Anastomosis کوی چی هغه شرایین په لاندی ډول دی:

- **Facial artery**
- **Ascending- palatine artery**
- **Vertebral artery**

دی دری واړو سره Anastomosis کوی او د Local ساحی Blood supply کوی، دا نور Branches هم ورکوی:

(c) ketabton.com: The Digital Library

- **Pharyngeal artery**

دغه شریانونه چی تعداد یی دری یا څلورو ته رسیږی واړه شریانونه دی چی د Pharynx جنبی جدار او همدارنګه Tonsils ته Blood supply کوی.

- **Inferior tympanic artery**

دا شریان د Tympanic middle wall او Auditory tube ته Blood supply کوی.

- **Meningeal branches**

واړه شریانونه دی چی Cranial cavity ته د Lacerum foramen، Jugular foramen او Hypoglossal canal له لاری داخل Duramater او دی سره همجوار هډوکی ته Blood supply کوی.

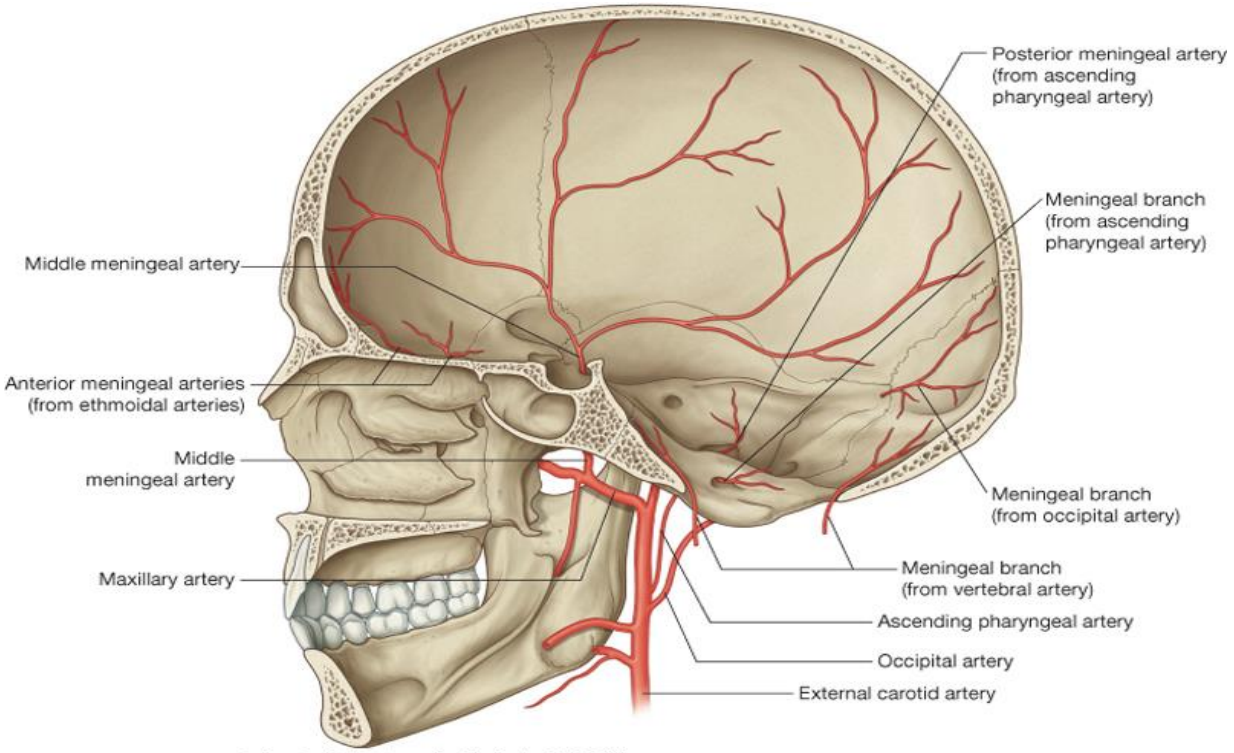

Drake: Gray's Anatomy for Students, 2nd Edition.
Copyright © 2009 by Churchill Livingstone, an imprint of Elsevier, Inc. All rights reserved.

Lingual Artery

دا شریان د External carotid artery د هغه برخی څخه چی د Hyoid bone د Greater cornu د څوکی سره برابر قرار لری منشاء اخلی، دا شریان د ژبی او د Oral cavity Floor ته Blood supply کوی. لاندی شعبات لری:

- **Suprahyoid artery**

دا شریان Hyoid bone ته Blood supply کوی.

(c) ketabton.com: The Digital Library

- Dorsal lingual arteries

ددی شریان تعداد دوه یا دری دانی وی چی ژبی، Mucus membrane او Tonsils ته Blood supply کوی.

- Sublingual artery

دا شریان Cheeks او Gums ته Blood supply کوی.

Facial Artery

دا شریان د External carotid artery د هغی برخی څخه چی د Hyoid bone د Greater cornu د څوکی څخه لږ پورته قرار لری منشاء اخلی. او لاندی شعبات لری:

- Ascending palatine artery

دا شریان Pharyngotympanic tube ته Blood supply کوی.

- Tonsillar artery
- Submental artery

دا شریان ښکتنی شونډی ته او زنی ته د Blood supply کوی.

- Glandular arteries

ددی شریانو تعداد دری یا څلور دی، دا شریان Submandibular، Salivary gland، Lymph node او پوستکی ته Blood supply کوی.

- Inferior labial artery
- Superior labial artery
- Lateral nasal artery

The Occipital artery

د External carotid artery د خلفی سطحی څخه منشاء اخلی، او لاندی شعبات لری:

- Lower sternocleidomastoid branch of occipital artery
- Upper sternocleidomastoid branch of occipital artery

(c) ketabton.com: The Digital Library

Posterior Auricular Artery

دا د External carotid artery یو کوچنی شریان دی، دExternal carotid artery د Posterior surface څخه منشاء اخلی او د Auricular cartilage او Mastoid process ترمنځ پورته ځی.

Branches

شعبات

- Auricular branch: Blood supply to auricle.
- Occipital branch: Blood supply to Mastoid process area, skin & muscle.
- Stylomastiod branch: Blood supply to Stylomastiod foramen & middle ear.

Superficial temporal artery

دغه شریان د External carotid artery له نهایی شعبو څخه شمیرل کیږی، دغه شریان د Zygomatic process څخه 4cm پورته په دوه شعبو ویشل کیږی چی دوه دانی قدامی (Frontal branch) او دوه دانی خلفی (Partial branch) دی.

ددی شریان څخه لاندی شعبات هم منشاء اخلی:

- Transvers facial artery
- Auricular branch

Superficial temporal artery د مخ، Scalp skin، Muscle، Parotid gland، Gland duct او Temporal mandibular joint ته Blood supply کوی.

- **Maxillary artery;** supply upper and lower jaw, mastication muscle, nose and meninges.

<u>Middle meningeal artery</u> branch of the maxillary artery.

Internal Carotid Artery

د Common carotid artery د نهایی شعبو څخه یوه شعبه ده، چی د تایراید عضروف د Upper border برابر شروع او د Brain تر قاعدی پوری امتداد لری. دغه Artery د

(c) ketabton.com: The Digital Library

Brain او Eye سترګی یوه Principle artery ده یعنی د سترګی، دماغو، Muscle او Meninges ته د Blood supply دنده په غاړه لری. دا شریان په خپل مسیر کی په څلورو برخو ویشل کیږی:

■ Cervical Part

دا Ascending vertical part دی، د Skull base او بیا Carotid canal ته ځی، دا برخه د Carotid sheath په واسطه پوښل شوی ده، په Carotid sheath کی VAN(Internal jugular vein، Carotid artery او Vagus nerve) شامل دی. دا واحده برخه ده چی کومه شعبه یا Branch نه ورکوی.

Carotid Sinus

- At its point of division, the common carotid artery shows a localized dilatation, called carotid sinus.
- It serves as a reflex baroreceptor mechanism.
- A rise in blood pressure causes a slowing of the heart rate and vasodilatation of the arterioles.

Carotid Body

- It is a small structure lies posterior to the point of bifurcation of the common carotid artery.
- It is innervated by glossopharyngeal nerve.
- It serves as a chemoreceptor.
- Sensitive to excess carbon dioxide and reduced oxygen tension in the blood.
- Stimulus reflex produces a rise in blood pressure and heart rate and increase in respiratory movements.

(c) ketabton.com: The Digital Library

Petrous part ■

د شریان دا برخه د Temporal bone د Petrous part په Carotid canal کی پورته او بیا Anteromedial خواته په یوه قایمه زاویه خپل سیر ته تغیر ورکوی بیا د Foramen lacerum په Posterior wall کی Superomedial خپل سیر اختیاروی.

Branches

شعبات

- **Corticotymphanic Branches**

دا شعبات Middle ear ته داخل د Blood supply دنده په غاړه لری وروسته له دی بیا د Anterior او Posterior د Tympanic arteries سره اړیکه پیدا کوی.

- **Pterygoid branch**

دا شعبه Pterygoid canal ته داخل او د Greater palatine artery سره اړیکه پیدا کوی.

Cavernous and Cerebral part ■

Cavernous part په Cavernous sinus کی قرار لری او Cerebral part د Cavernous sinus څخه تیریږی او په Base of skull کی قرار لری.

لاندی شعبات ورکوی:

- **Ophthalmic artery**
- **Anterior cerebral artery**
- **Middle cerebral artery**
- **Anterior choroidal arteries**

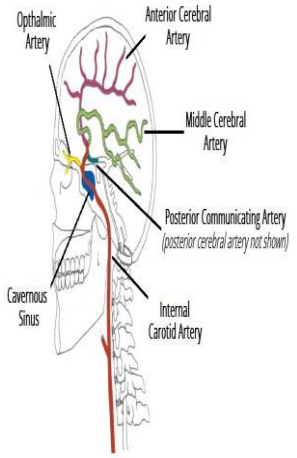

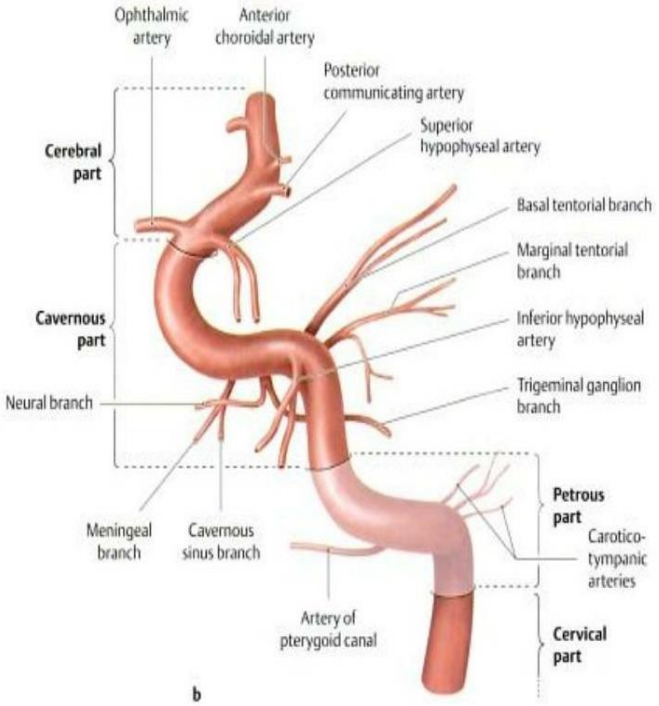

(c) ketabton.com: The Digital Library

Atrial Supply of the Brian

دماغو ته Blood supply د Internal carotid artery او Vertebral artery په واسطه کیږی.

Internal carotid artery مو واضح کړه اوس نو Vertebral artery ته راځو!

Vertebral artery

دی شریان ته Vertebrobasilar system هم وایی، دا شریان د Upper spinal cord، Brain stem، cerebellum او د Brain occipital lobe ته د Blood supply دنده په غاړه لری. دا شریان د Right او Left subclavian artery څخه منشاء اخلی په Level د Six cervical vertebrae.

کله چی په Vertebral artery کی Medulla او Pons سره یوځای شی نو Midline basilar artery جوړوی.

Branches

شعبات

- Meningeal branches: (Supply to Mening)
- Small anterior spinal artery: (Supply to Medulla)
- Posterior inferior cerebral artery: (Supply to Spinal cord 1/3 Post)
- Spinal branches: (Supply to Spinal cord, Mening and vertebrae)
- Medullary arteries: (Supply to Medulla)

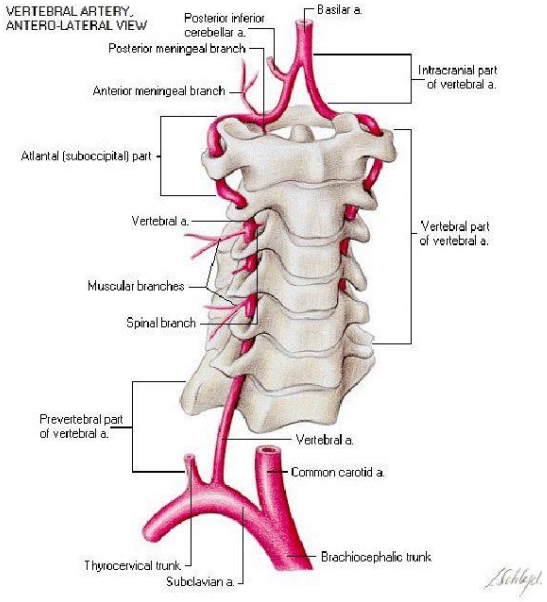

(c) ketabton.com: The Digital Library

Basilar artery

دا شریان د دوو Vertebral arteries له یوځای کیدو څخه منځته راځی.

Branches

شعبات

- Superior cerebral artery
- Pontine artery: (Supply to Pons)
- Labyrinthine artery
- Anterior inferior cerebellar artery: (Supply to Cerebellum)

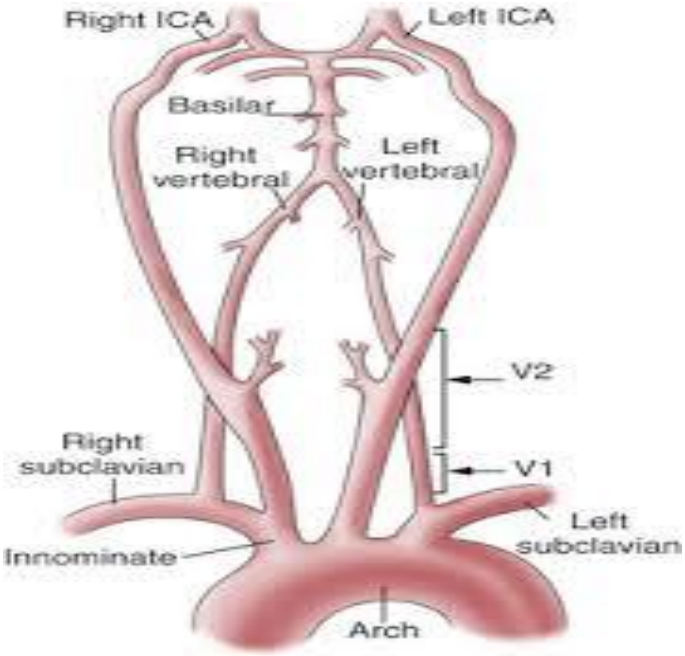

Circulus arteriosus (circle of wills)

Internal carotid artery and vertebra basilar system anastomosis.

Subclavian artery: large arteries below clavicle bone.

Left subclavian artery the left arm and right subclavian supply right arm. and this artery has another branch for head and thorax.

Rt subclavian originate from Rt brachiocephalic trunk .and left originate from aortic arch.

(c) ketabton.com: The Digital Library

- **Parts of the subclavian artery:**
  - **first part; origin to scalene anterior muscle. (medial border)**
  - **Second part; scalene muscle posterior part.**
  - **Third part lateral side of scalenus muscle ---axillary artery.**
- **First part of the right subclavian artery; sternoclavicular joint post – brachiocephalic trunk.**
- **First part of the left subclavian artery; originate from aortic arch (.3-4 thoracic vertebra).**

❖ **Vertebral artery: originate from Rt and Lt subclavian first part –sup post. –all cervical vertebra (accept cervical 7) (foramen transvers) – foramen magnum-cranium**

❖ **Internal thoracic artery-originate from first part (inferior)of the subclavian artery.**

- **Branches**

1) **Anterior intercostal branches**
2) **Perforating branches**
3) **Musculopherenic artery**
4) **Superior epigastric artery**

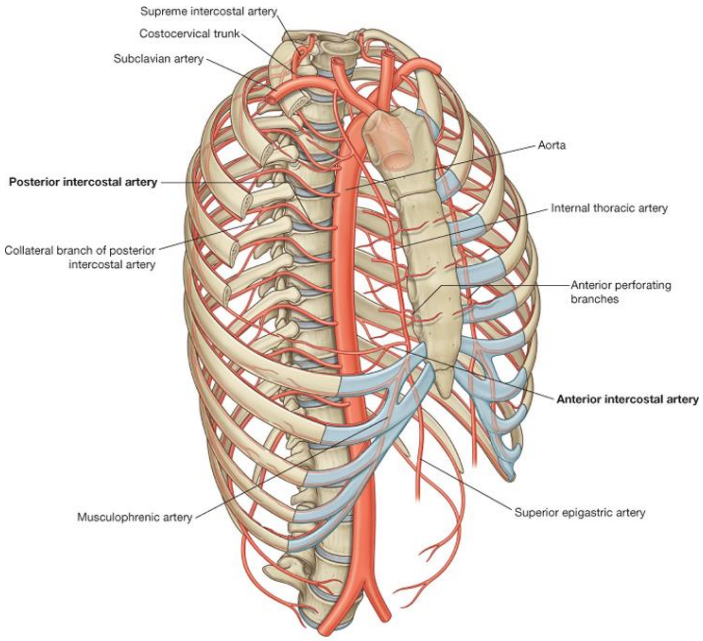

Drake: Gray's Anatomy for Students, 2nd Edition.
Copyright © 2009 by Churchill Livingstone, an imprint of Elsevier, Inc. All rights reserved.

(c) ketabton.com: The Digital Library

Thyrocervical Trunk

دا یوه لنډه Artery ده، چی د Subclavian artery د لومړی برخی څخه (د Scalineus anterior muscle) انسی یا Medial border ته نژدی منشاء اخلی. او په دریو Branches یا شعبو ویشل کیږی:

- Inferior thyroid artery: (Supply to thyroid and parathyroid glands)
- Suprascapular artery: (Supply to Scapula, Clavicle, Acromioclavicular and Shoulder joint)
- Superficial cervical artery

Costocervical trunk

دغه شریان په Right side کی د Subclavian artery د دوهمی برخی له Posterior قسمت څخه او په Left side کی د Subclavian artery د اولی برخی له posterior قسمت څخه منشاء اخلی. هریو ددی Artery څخه د Cervical pleura د پاسه، شاته د یو قوس په شکل سیر لری او د First ribs د غاړی په برخه کی په دوه Branches ویشل کیږی:

- Superior intercostal artery
- Deep cervical branches

Dorsal scapular artery

دغه شریان د Subclavian artery له دریمی برخی څخه منشاء اخلی. دغه شریان د Rhomboid، Latismus dorsi او د Trapezius عضلاتو په Blood supply کی رول لری.

Axillary artery

دغه شریان د Subclavian artery یو Continuous part دی یعنی د هغی په امتداد قرار لری، دغه شریان د لومړی Ribs له بیرونی طرف څخه شروع او د Teres major عضلی تر Inferior border پوری امتداد لری، چی له دی وروسته نوموړی شریان د Brachial artery په شکل امتداد پیدا کوی.

(c) ketabton.com: The Digital Library

Branches

شعبات

- **First part**
- Superior thoracic artery
- **Second part**
- Thoraco acromial artery
- Lateral thoracic artery
- **Third part**
- Subscapular artery
- Anterior humeral circumflex artery
- Posterior humeral circumflex artery

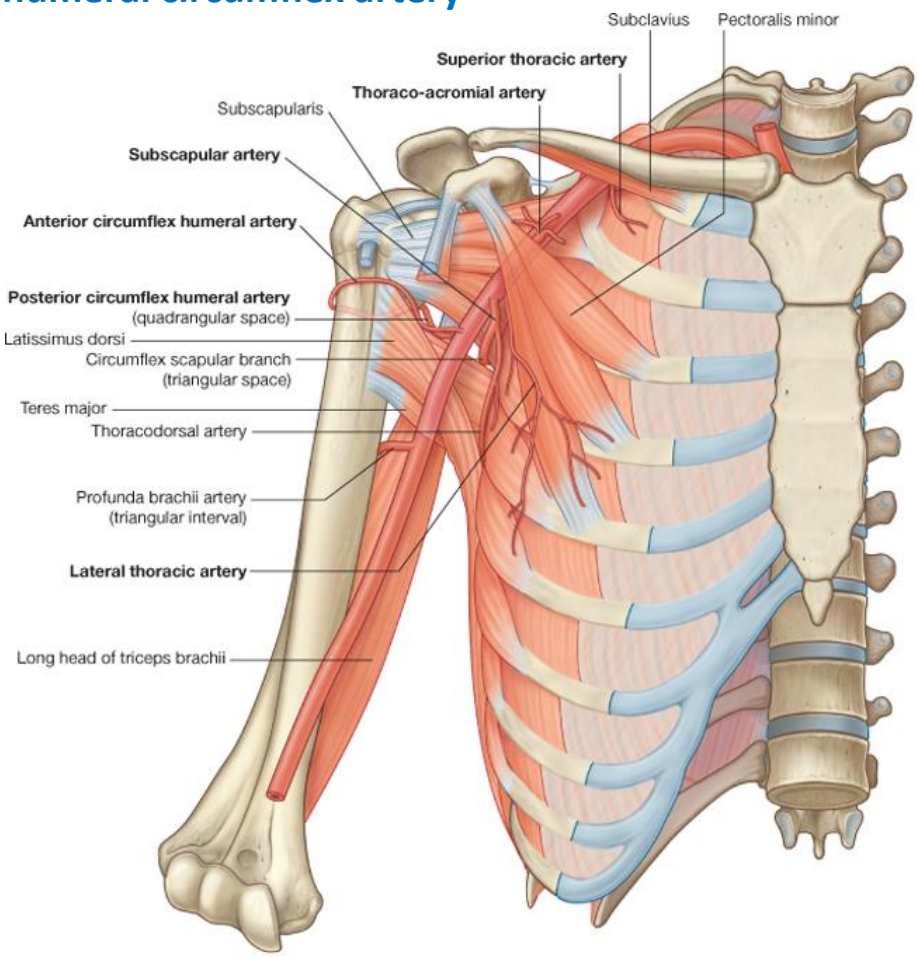

Drake: Gray's Anatomy for Students, 2nd Edition.
Copyright © 2009 by Churchill Livingstone, an imprint of Elsevier, Inc. All rights reserved.

(c) ketabton.com: The Digital Library

Brachial artery

دغه شریان د Axillary artery په امتداد قرار لری، چی د Teres major عضلی له Inferior border څخه شروع او د Elbow joint وحشی Distal پوری امتداد لری.

Branches

شعبات

- Profunda brachial artery
- Superior ulnar collateral artery
- Inferior ulnar collateral artery
- Radial artery
- Ulnar artery
- Nutrient branch of Humorous

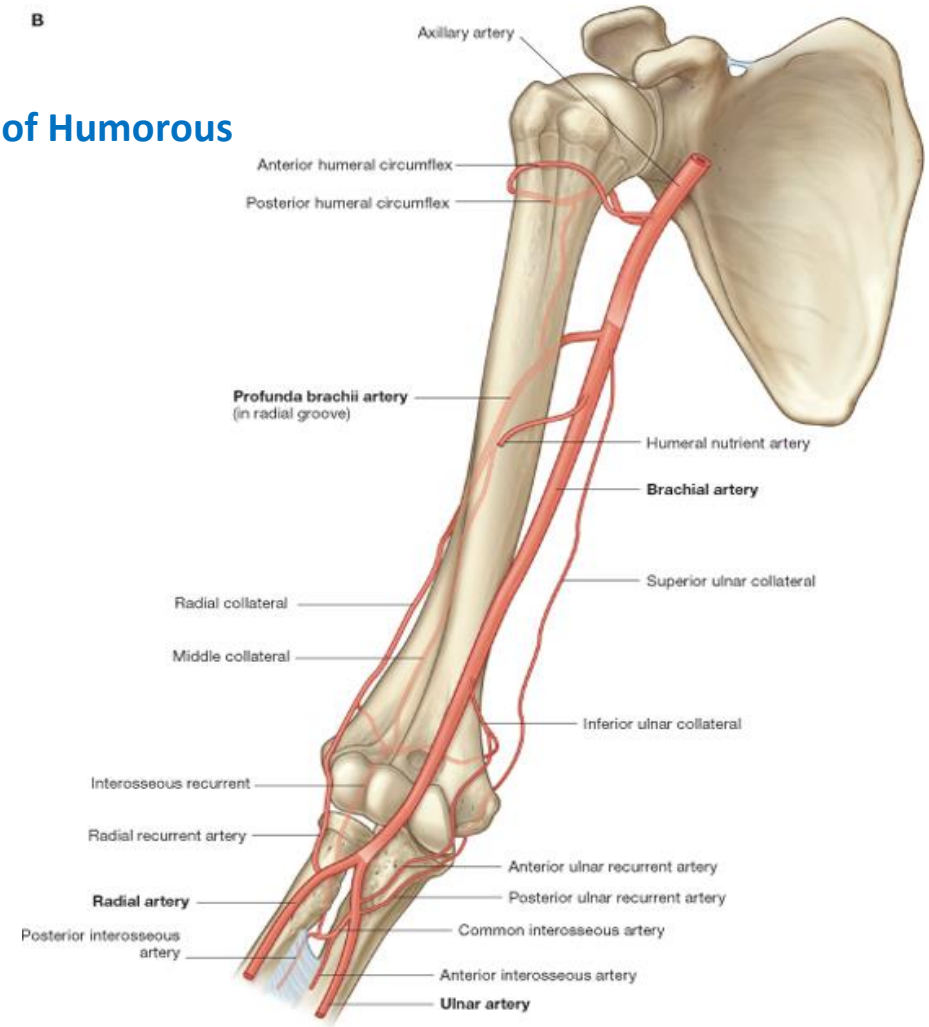

Drake: Gray's Anatomy for Students, 2nd Edition.
Copyright © 2009 by Churchill Livingstone, an imprint of Elsevier, Inc. All rights reserved.

(c) ketabton.com: The Digital Library

Radial artery

دا د Forearm یو غټ شریان دی، چی د Forearm په Blood supply کی هم رول لری.

دا شریان د Brachial artery د نهایی شعبو څخه یوه شعبه ده چی په Cubital fossa کی د Radial neck برابر د Brachial artery څخه شروع ښکته او Lateral خواته د Forearm په قدامی برخه کی سیر لری.

Branches

شعبات

- Muscular branches
- Radial recurrent branches
- Palmar carpal branch
- Superficial palmar branch

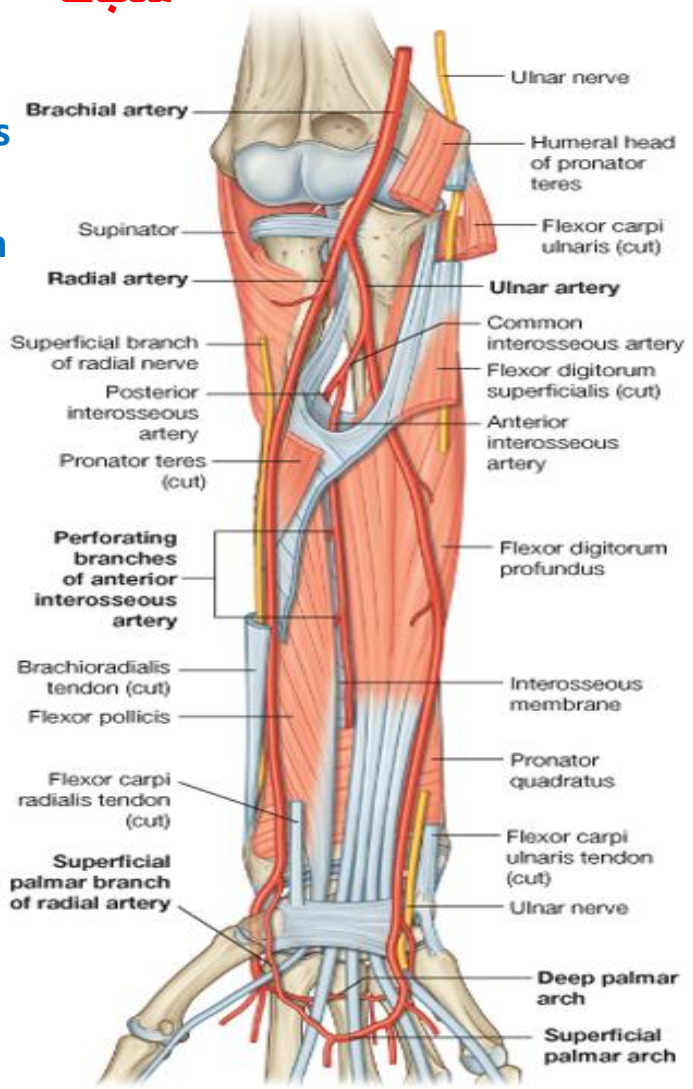

Drake: Gray's Anatomy for Students, 2nd Edition.
Copyright © 2009 by Churchill Livingstone, an imprint of Elsevier, Inc. All rights reserved.

(c) ketabton.com: The Digital Library

Ulnar Artery

دا شریان د Brachial artery د نهایی شعباتو له جملی څخه ده. چی په Cubital fossa کی د Radial neck برابر د Brachial artery څخه منشاء اخلی.

Branches

شعبات

- **Branches in Forearm**
- Muscular branches
- Anterior & Posterior ulnar recurrent arteries
- The palmar and dorsal carpal branches
- The common interosseous Branches (ant & Post branches)
- **Branches in Hand**
- Superficial palmar artery
- Deep palmar artery

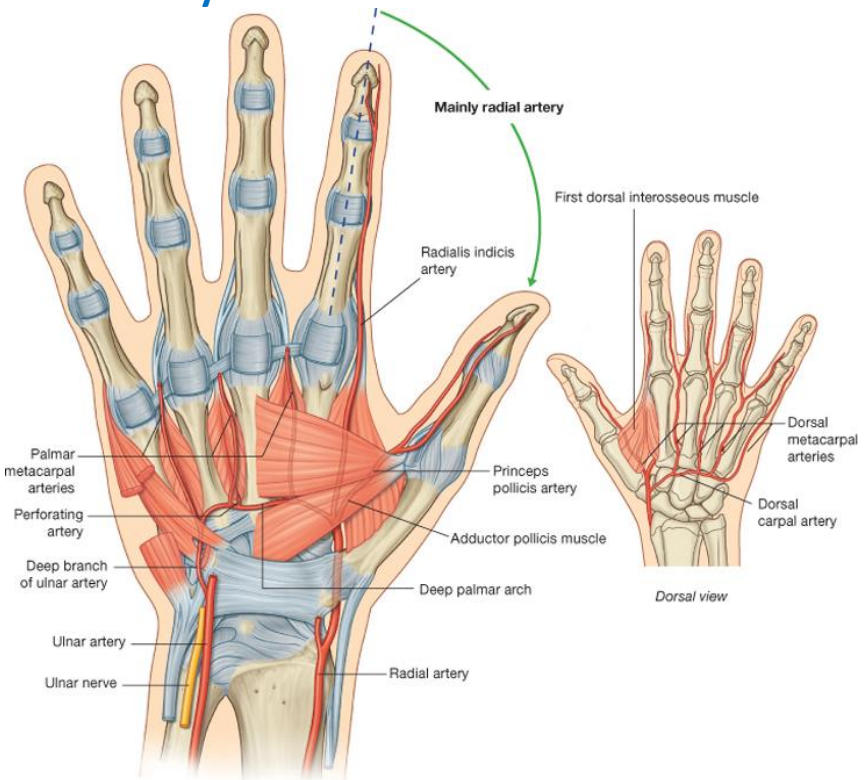

Drake: Gray's Anatomy for Students, 2nd Edition.
Copyright © 2009 by Churchill Livingstone, an imprint of Elsevier, Inc. All rights reserved.

(c) ketabton.com: The Digital Library

Abdominal aorta

The thoracic aorta enters the abdomen through the aortic opening of the diaphragm in front of the 12th thoracic vertebra .it descends behind the peritoneum on the anterior surface of the bodies of the lumber vertebra .at the level of the 4th lumber vertebra ,it divides into the two common iliac arteries .

➢Branches ;

a. Three anterior visceral branches (celiac artery, superior mesenteric artery and inferior mesenteric artery)

b. Three lateral visceral branches (suprarenal artery, renal artery, testicular or ovarian artery)

c. five lateral abdominal wall branch ;the inferior phrenic artery and four lumber arteries.

D. three terminal branches ;the two common iliac arteries and the median sacral artery.

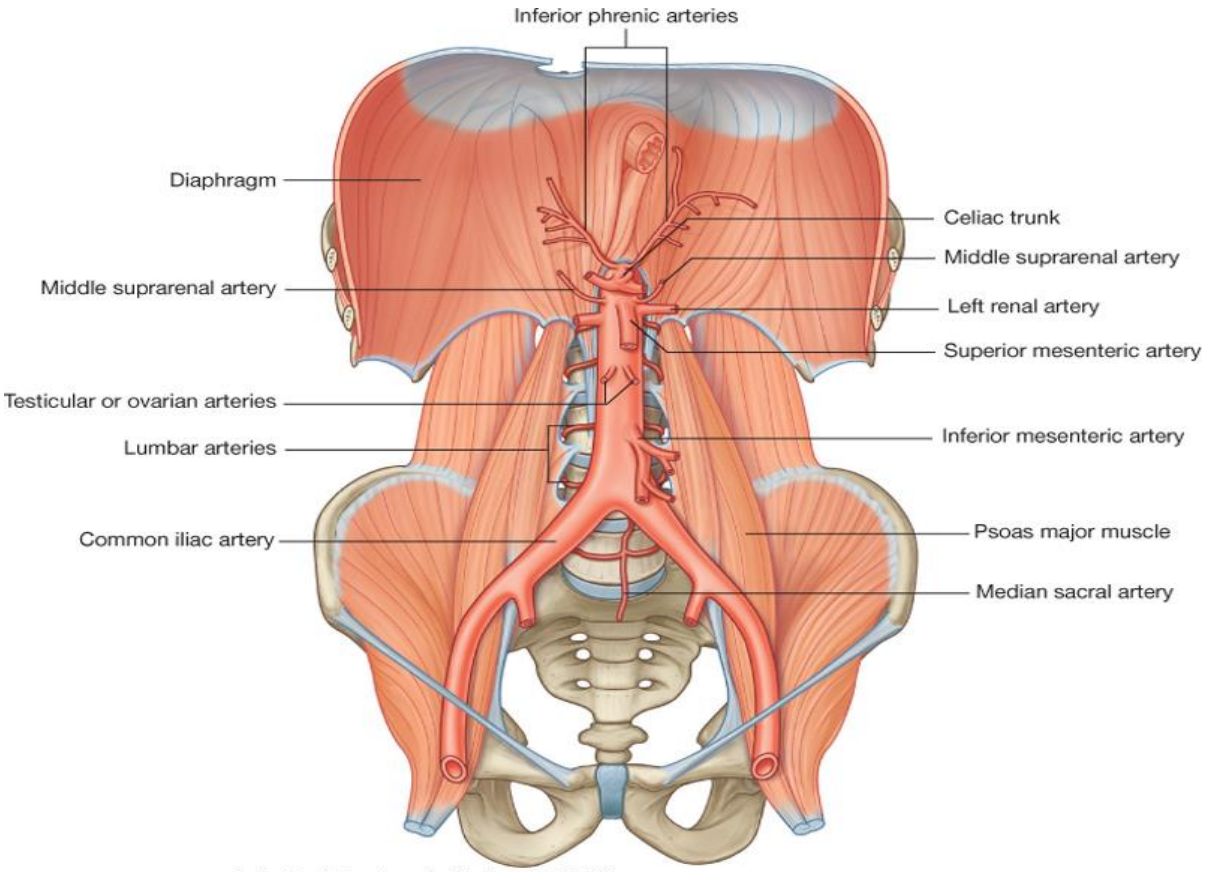

Drake: Gray's Anatomy for Students, 2nd Edition.
Copyright © 2009 by Churchill Livingstone, an imprint of Elsevier, Inc. All rights reserved.

(c) ketabton.com: The Digital Library

Celiac artery

The abdominal aorta first branch at the level of T12-L1 below aortic hiatus.

➢Branches :

A. Left gastric artery

B. Splenic artery

- **Short gastric arteries(six)**
- **Splenic arteries(six)**
- **Left gastroepiploic artery**

C. Hepatic artery

- **Cystic artery**
- **Right gastric artery**
- **Gastroduodenal artery(right gastroepiploic artery, superior pancreaticoduodenal artery)**
- **Right hepatic artery**
- **Left hepatic artery**

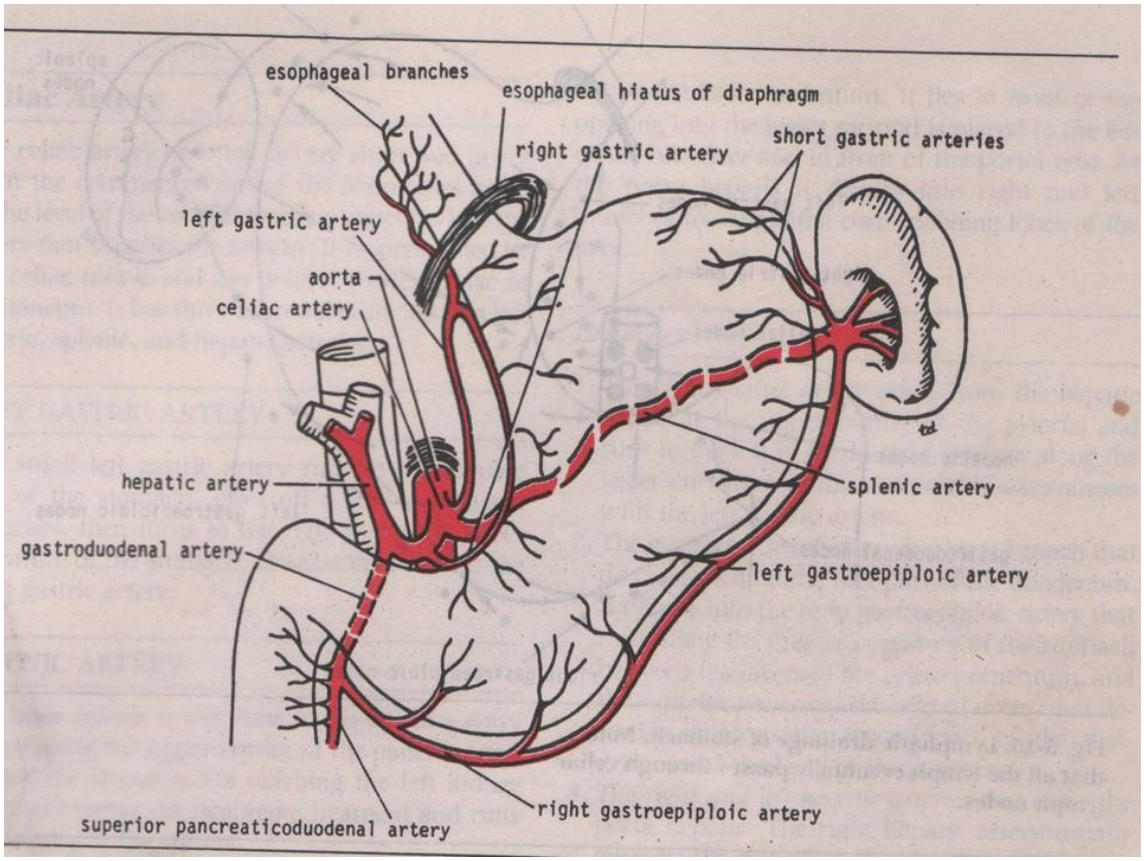

(c) ketabton.com: The Digital Library

Superior mesenteric artery

Branches;

1) Jejunal and ileal arteries
2) Inferior pancreaticoduodenal artery.
3) Middle colic artery
4) Right colic artery
5) Ileocolic artery

- Anterior cecal artery
- Post cecal artery-appendicular artery.
- Ileal artery
- Colic artery

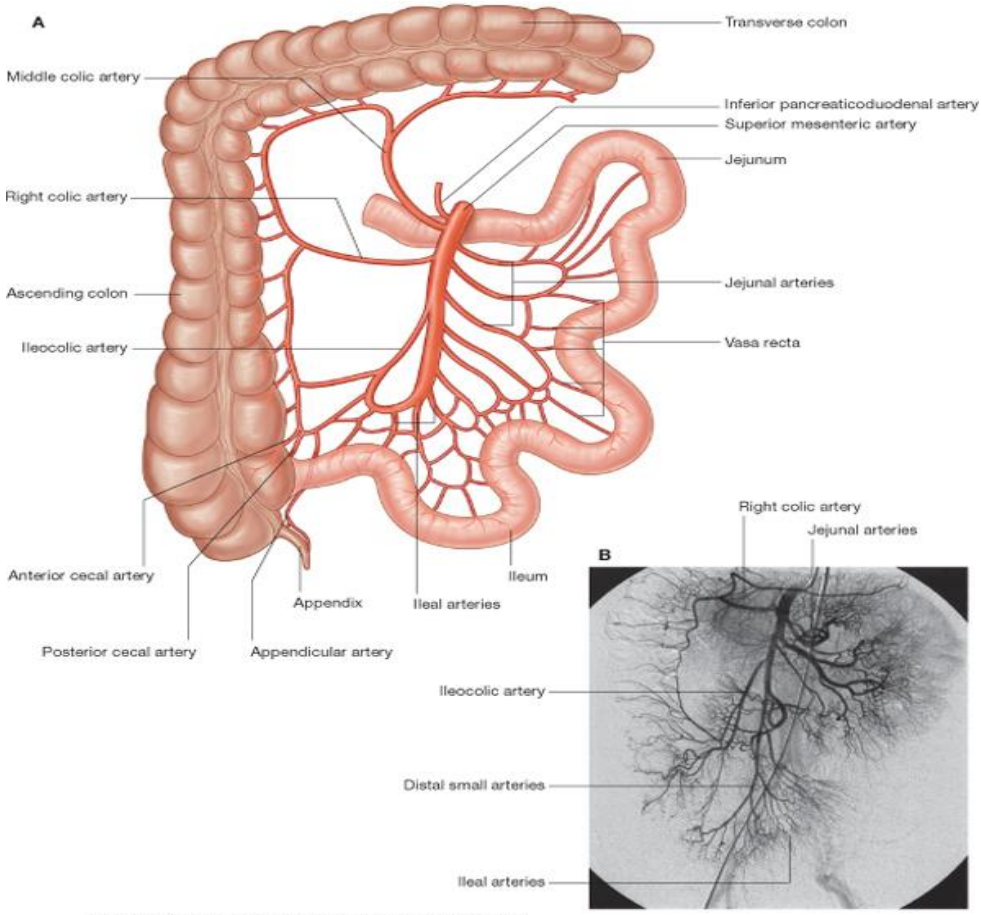

Drake: Gray's Anatomy for Students, 2nd Edition.
Copyright © 2009 by Churchill Livingstone, an imprint of Elsevier, Inc. All rights reserved.

(c) ketabton.com: The Digital Library

Inferior mesenteric artery

Branches

1) Left colic artery
2) Sigmoid artery(two or three)
3) Superior rectal artery

(c) ketabton.com: The Digital Library

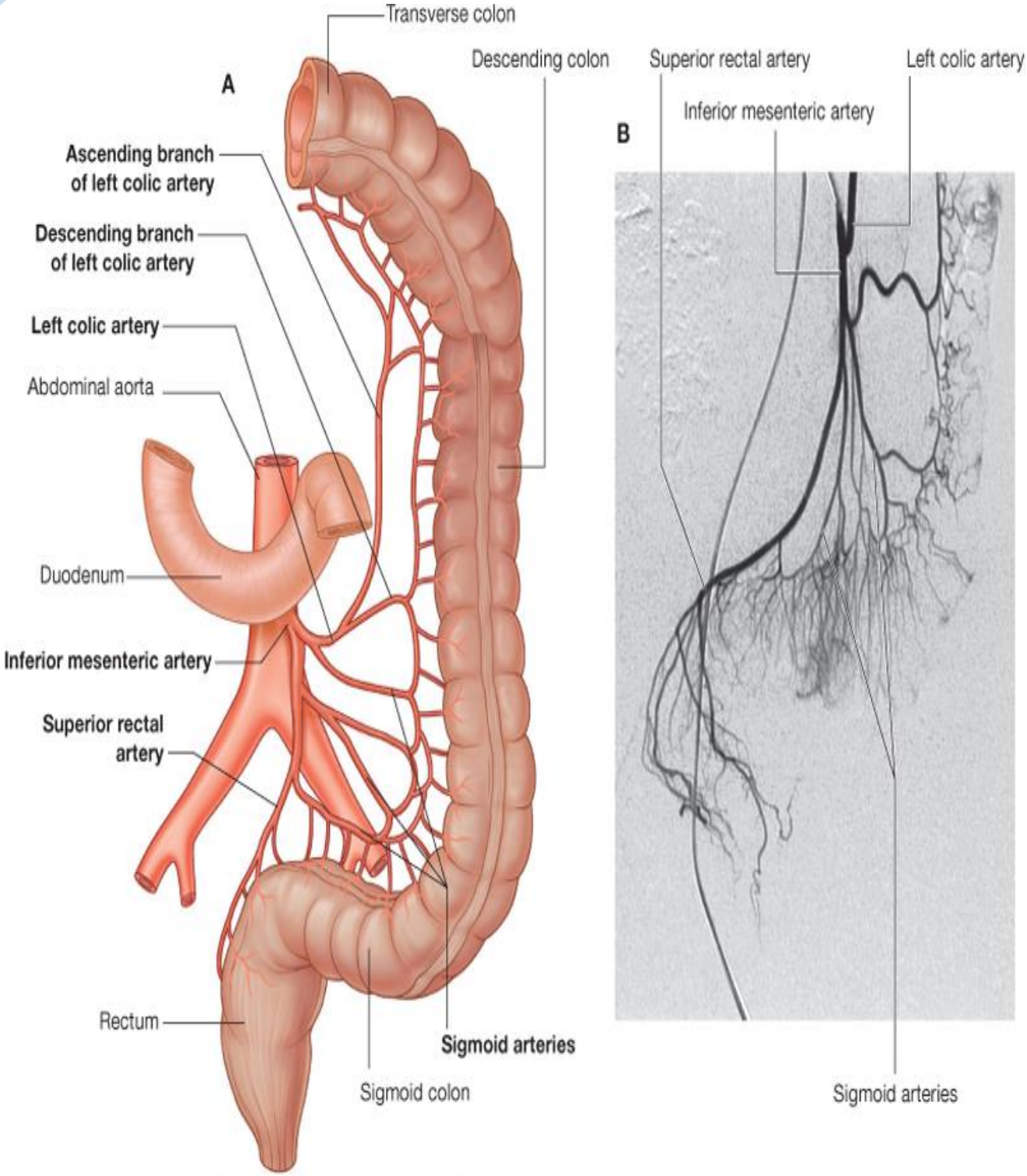

Drake: Gray's Anatomy for Students, 2nd Edition.
Copyright © 2009 by Churchill Livingstone, an imprint of Elsevier, Inc. All rights reserved.

(c) ketabton.com: The Digital Library

Lateral group

1) Supra renal artery ;supply supra renal gland and anastomosis with phrenic artery.
2) Renal artery : renal artery long then left renal artery and originate above to Lt renal artery .renal artery branches near to the hilus of the kidney. inferior supra renal artery and ureteral artery and renal artery __hilus 5 segmental arteries –renal segment .
3) Gonadal artery :male consist 2 testicular artery (testis, epididymis).

female ovarian artery –suspensory ligament –broad ligament (ovaries)supply (tubes, ovaries and ureter pelvic part)

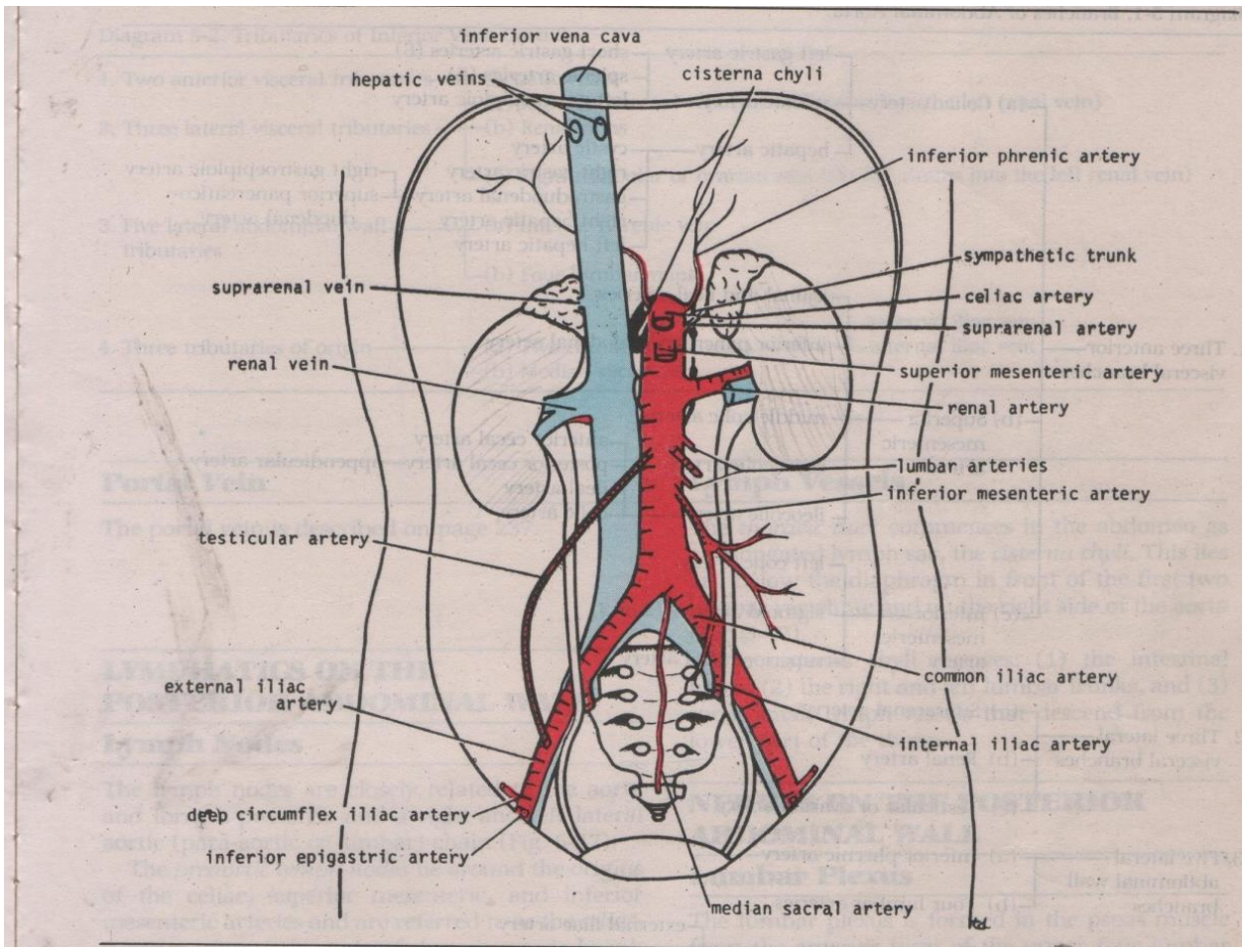

(c) ketabton.com: The Digital Library

Dorsal group

1) Inferior phrenic arteries ;originate from abdominal aorta posterior surface above celiac trunk .supply diaphragm.

Right phrenic artery 1 branch IVC wall supply and Lt phrenic artery 1 branch abdominal esophagus.

1) Lumber artery ;4 RT and LT lumber arteries (abdominal wall muscle)
2) Dorsal branch ;originate from lumber artery (back muscle and skin supply) vertebra .
3) Median sacral artery ;small arterial branch (abdominal aorta bifurcation above)

Common iliac arteries

Terminal branch of abdominal aorta (L4 vertebra body inferior border ,anterolateral pat)—sacroiliac joint anterior part branches (External iliac artery and internal iliac artery)

- Internal iliac artery; common iliac artery terminal branch (sacroiliac joint anterior part originate)—greater sciatic notch sup border branches (anterior trunk ,and posterior trunk)(pelvic cavity organ supply)
- External iliac artery; originate from common iliac artery (sacroiliac joint anterior part)---inguinal canal – below canal femoral artery .

branches ;inferior epigastric artery and deep circumflex iliac artery .

(c) ketabton.com: The Digital Library

Femoral artery

Femoral artery continuous part of the external iliac artery .inguinal canal middle part posterior –thigh anteromedial –femoral triangle downward --adductor Magnus muscle emerge –popliteal fossa –popliteal artery.

- **Popliteal artery ;continuous part of femoral artery adductor Magnus muscle emerge --- popliteus muscle inferior border popliteal fossa downward laterally .branches(anterior tibial ,post tibial artery)**

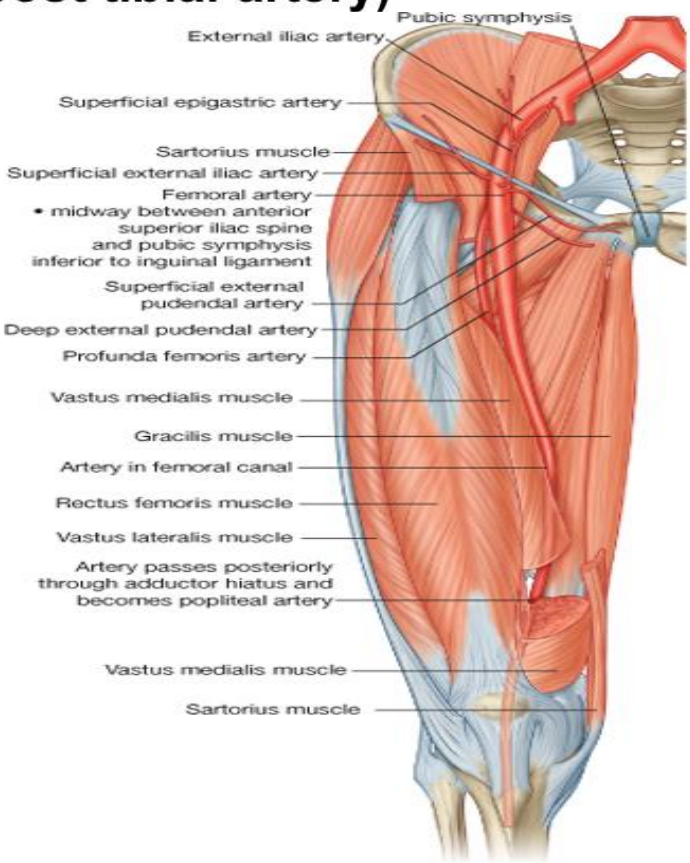

Drake: Gray's Anatomy for Students, 2nd Edition.
Copyright © 2009 by Churchill Livingstone, an imprint of Elsevier, Inc. All rights reserved.

(c) ketabton.com: The Digital Library

Anterior tibial artery

▪**Branches;**

1)Muscular branches

2)Ant and post recurrent tibial arteries.

3)Ant medial and lateral malleolar arteries.

➢Dorsal Pedi's artery; continuous part of anterior tibial artery – ankle joint anterior part between med malleolus and lateral malleolus started ---proximal end of first metatarsal space .

➢Posterior tibial artery

continuous part of the popliteal artery(terminal branch).tibia and fibula bone between popliteus muscle inferior border started –leg posteromedial downward –ankle joint posteromedial flexor retinaculum below branches(med planter artery, lateral planter artery)

Branches

1) Peroneal artery
2) Muscular branches
3) Nutrient artery
4) Anastomotic branches

(c) ketabton.com: The Digital Library

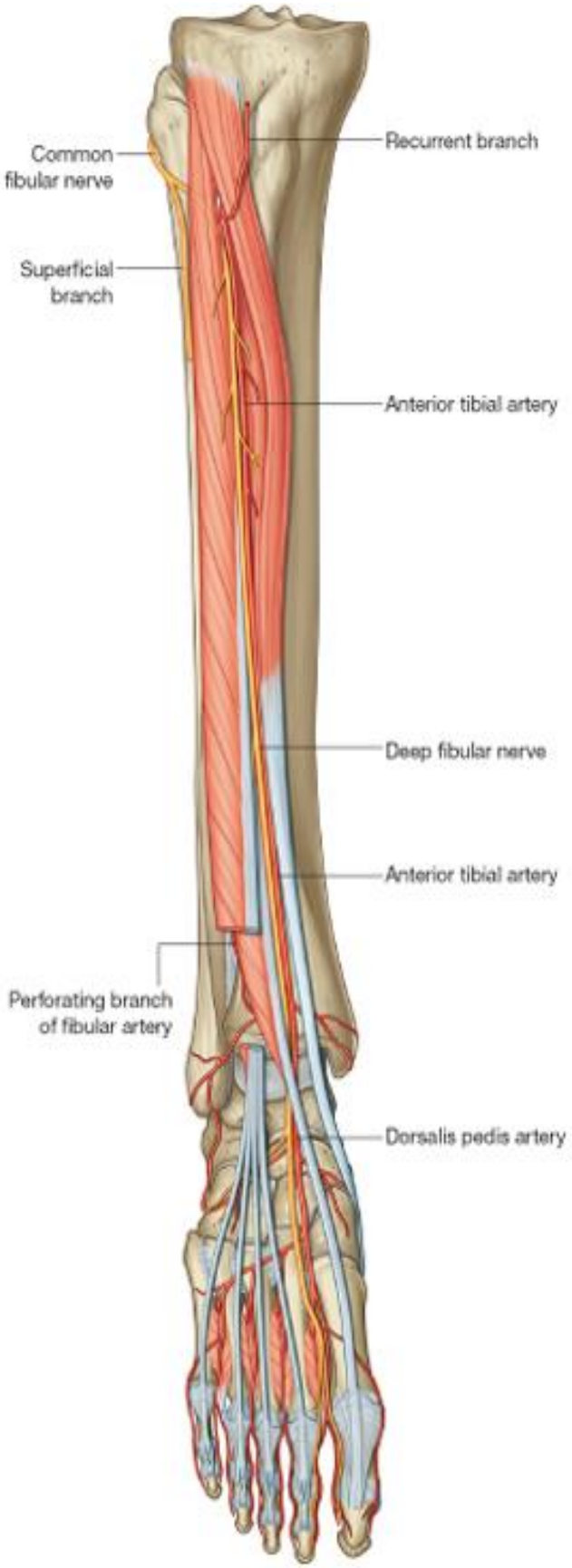

Drake: Gray's Anatomy for Students, 2nd Edition.
Copyright © 2009 by Churchill Livingstone, an imprint of Elsevier, Inc. All rights reserved.

(c) ketabton.com: The Digital Library

12th chapter

Male Reproductive System

(c) ketabton.com: The Digital Library

Male Reproductive System

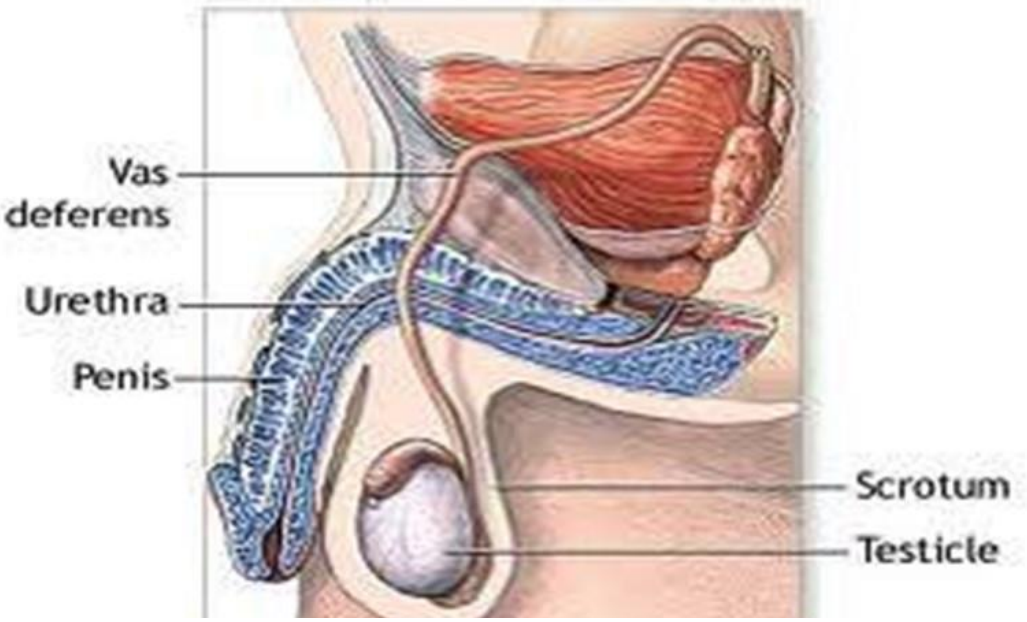

- The reproductive system in men has components in the abdomen, pelvis and perineum.
- The major components are a *testis*, *epididymis*, *ductus deferens* and *ejaculatory duct* on each side and the *urethra* and *penis* in the midline.
- Three types of accessory glands are associated with the system:
  - A single prostate;
  - A pair of seminal vesicles;
  - A pair of bulbourethral glands.

(c) ketabton.com: The Digital Library

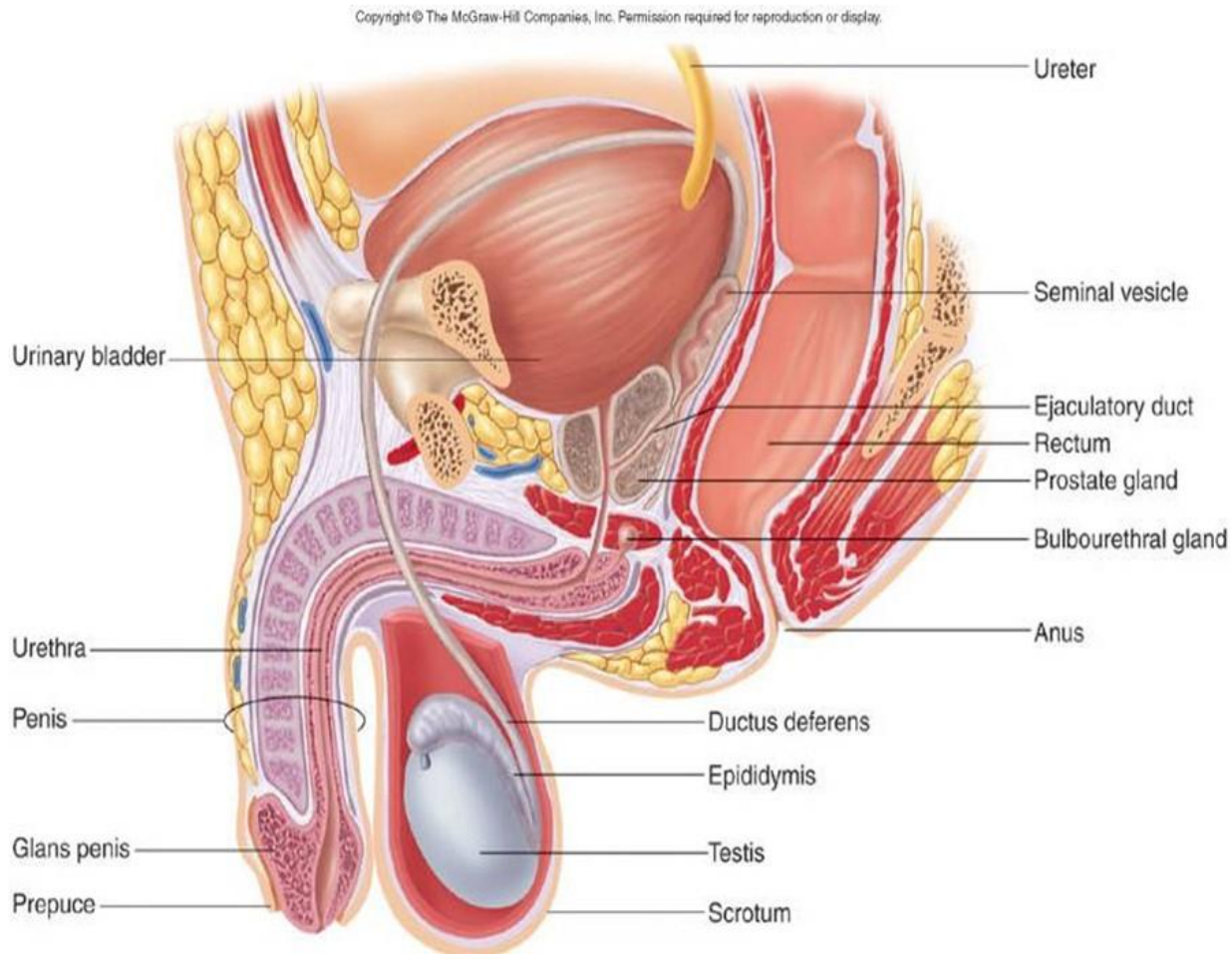

The scrotum

- The scrotum is an out pouching of the lower part of the anterior abdominal wall.
- It contains the testes, the epididymis, and the lower ends of the spermatic cords.
- It is divided on its surface into two compartments by a ***raphe***, which is continued forward to the under surface of the penis, and backward, along the middle line of the perineum to the anus.
- Each compartment contains one of the two testes, and one of the epididymis.

(c) ketabton.com: The Digital Library

- The wall of the scrotum has the following layers:
  - Skin
  - Superficial fascia
  - Spermatic fasciae
  - Tunica vaginalis

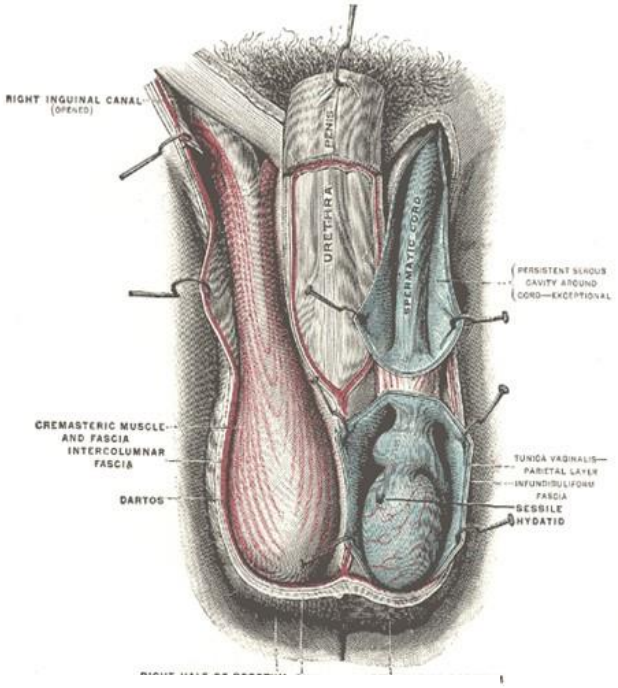

Skin

- The skin of the scrotum is thin, wrinkled, and pigmented and forms a single pouch. A slightly raised ridge in the midline indicates the line of fusion of the two lateral labioscrotal swellings.

Superficial fascia

- This is continuous with the fatty and membranous layers of the anterior abdominal wall.
- The fat is replaced by smooth muscle called the dartos muscle.
- This is innervated by sympathetic nerve fibers and is responsible for the wrinkling of the overlying skin.

(c) ketabton.com: The Digital Library

Spermatic fasciae

- It has three layers which lie beneath the superficial fascia and are derived from the three layers of the anterior abdominal wall on each side.
- The *external spermatic fascia* is derived from the aponeurosis of the external oblique muscle; the *cremasteric fascia* is derived from the internal oblique muscle; and, finally, the *internal spermatic fascia* is derived from the fascia transversalis.

Tunica vaginalis

- **This lies within the spermatic fasciae and covers the anterior, medial, and lateral surfaces of each testis.**

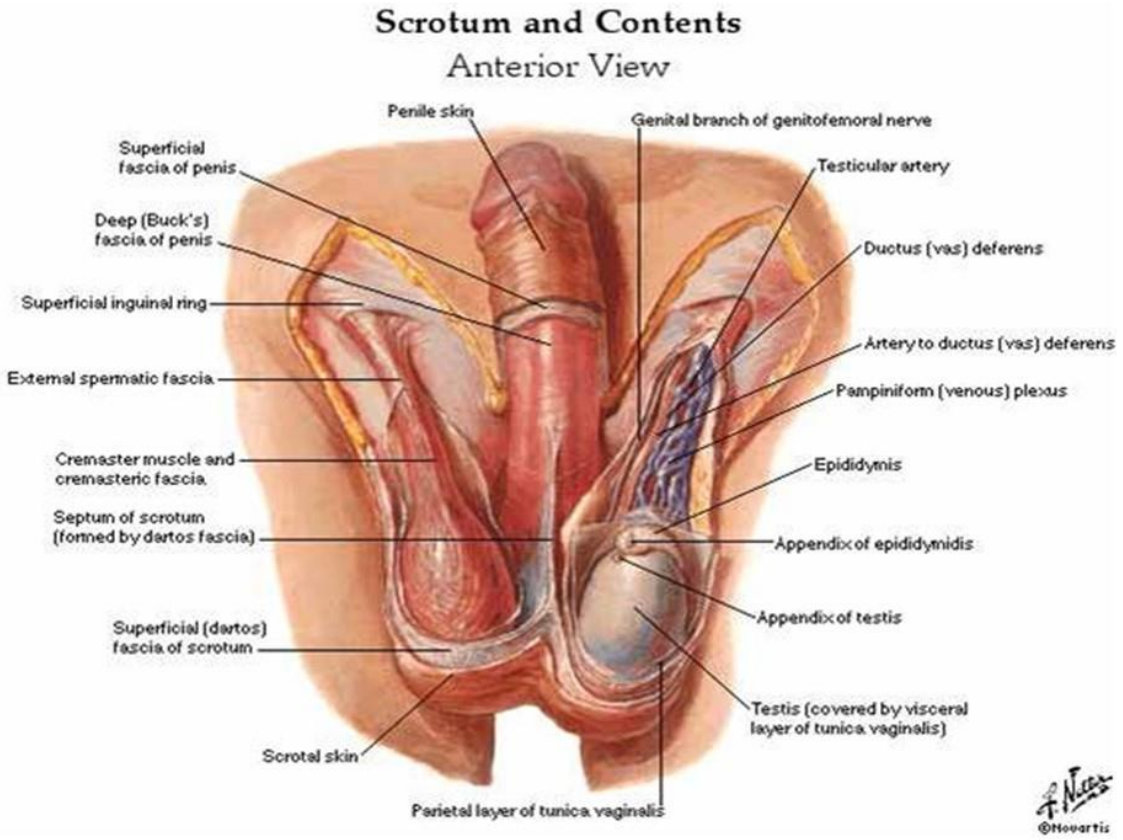

(c) ketabton.com: The Digital Library

Lymph Drainage of the Scrotum

- **Lymph from the skin and fascia, including the tunica vaginalis, drains into the superficial inguinal lymph nodes .**

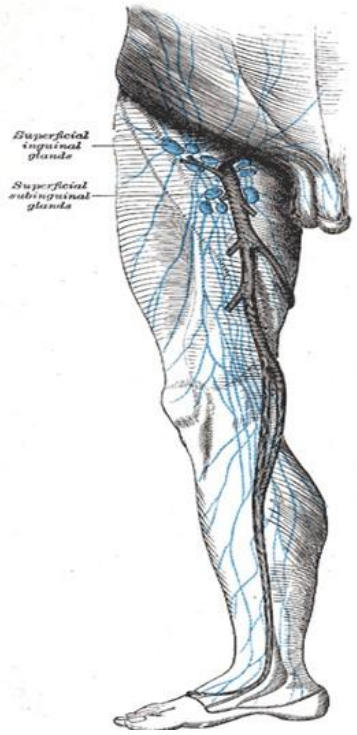

Testes

- Testis has ellipsoid-shaped.
- Testes develop in the abdomen and move before birth into the scrotum.
- The left testis usually lies at a lower level than the right.

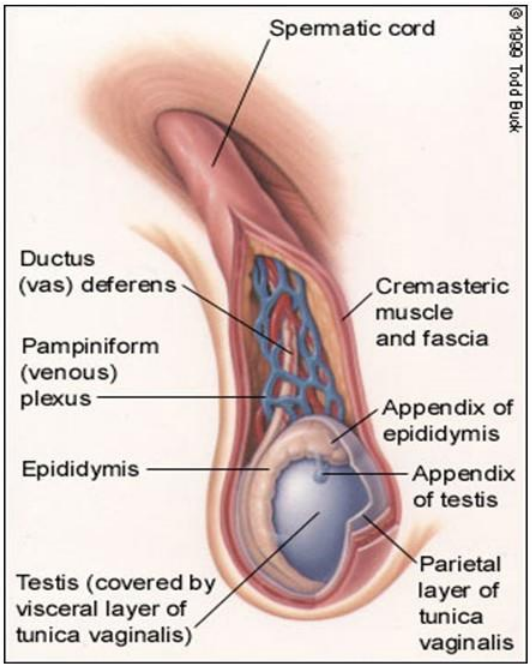

(c) ketabton.com: The Digital Library

The testis are covered by:

- A closed sac of peritoneum (the **tunica vaginalis)**, which originally connected to the abdominal cavity. Normally after testicular descent, the connection closes, leaving a fibrous remnant.
- It is covered by a fibrous capsule called the ***tunica albuginea.***

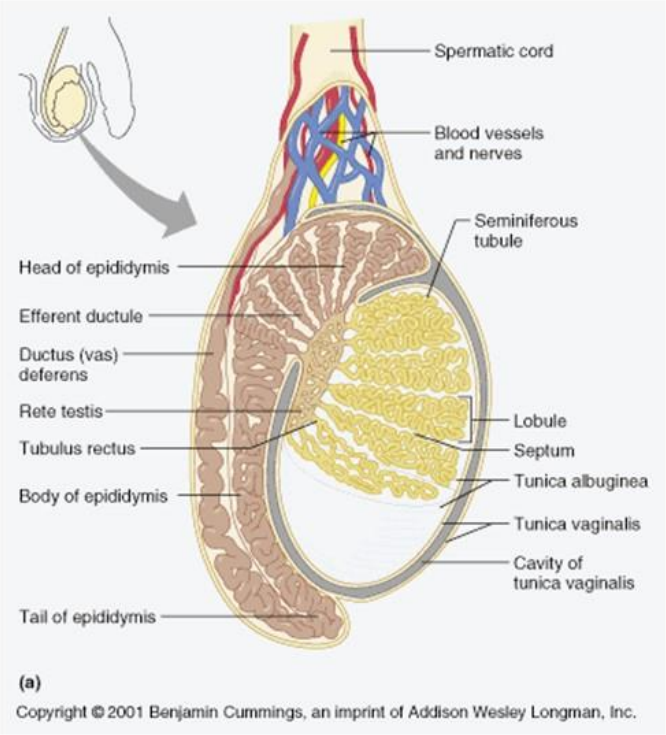

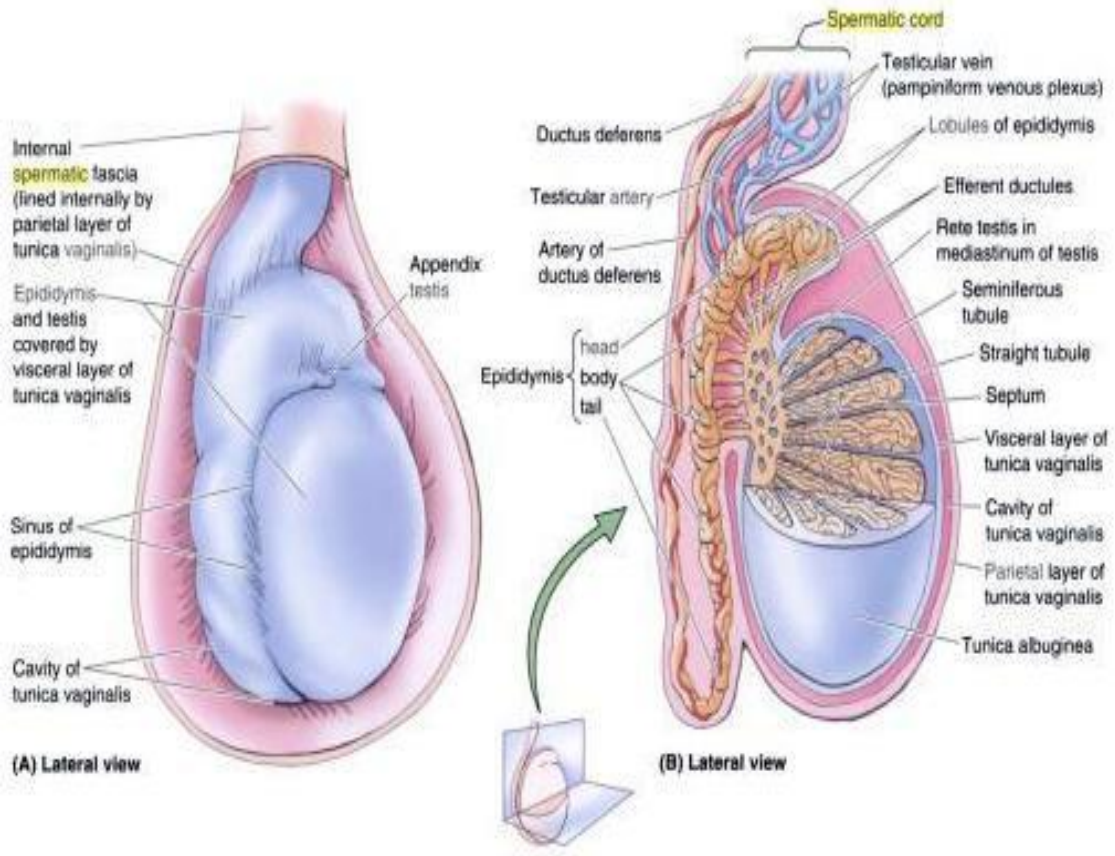

(c) ketabton.com: The Digital Library

Testes

- In the inner surface of the capsule is a series of fibrous septa that divide the interior of the organ into lobules.
- Lying within each lobule are 1 to 3 coiled ***seminiferous tubules***.
- The tubules open into a network of channels called the ***rete testis***.
- Small efferent ductless connect the rete testis to the upper end of the epididymis.

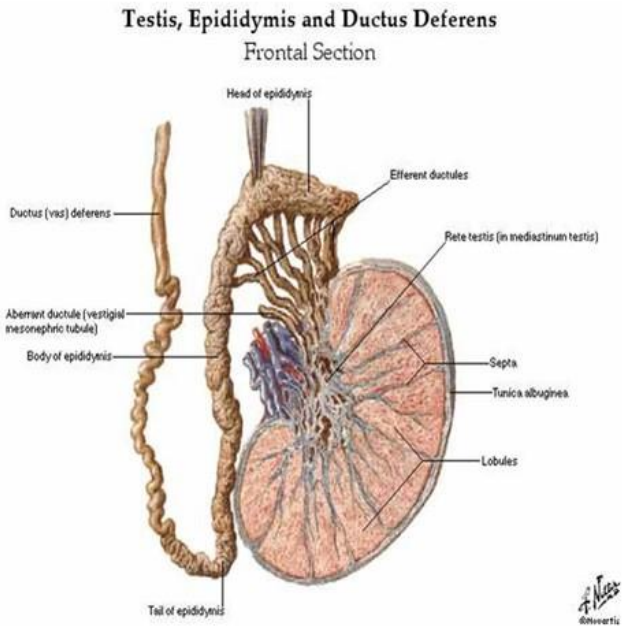

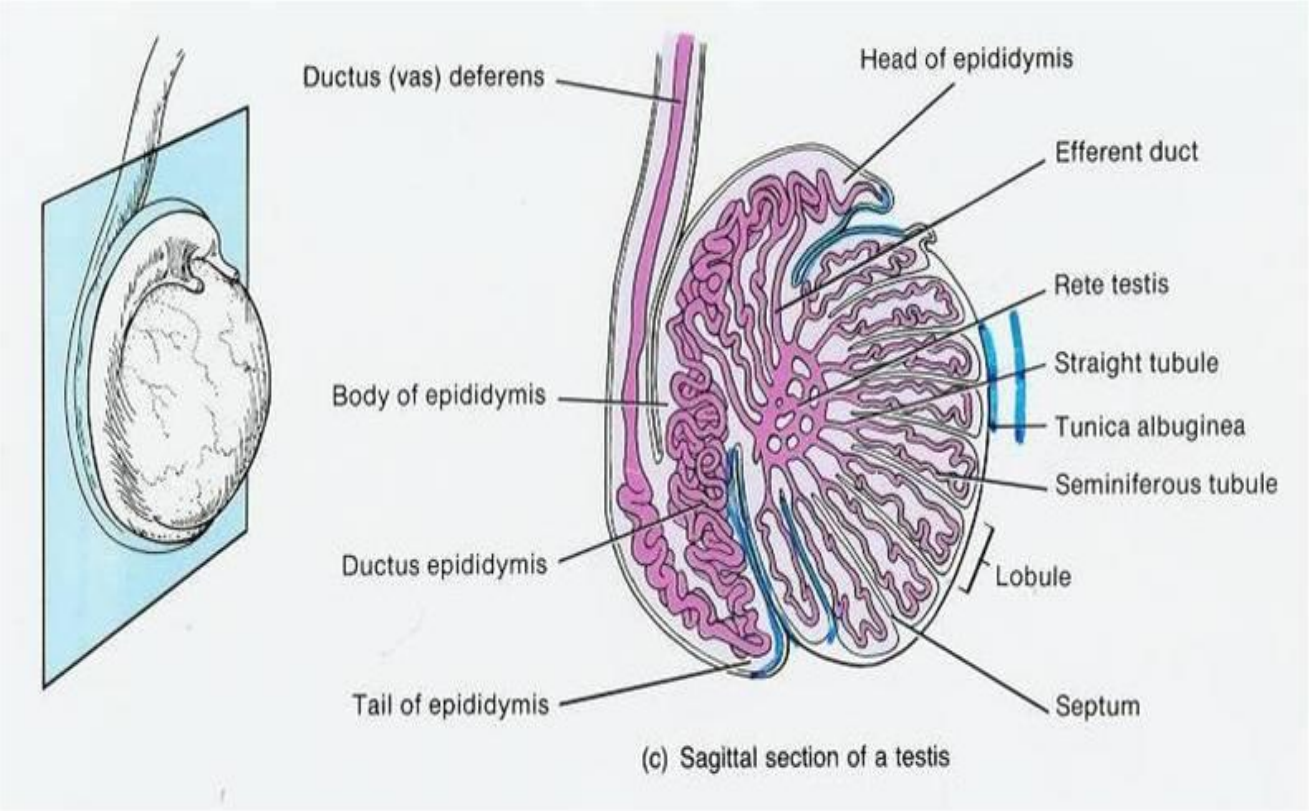

(c) Sagittal section of a testis

(c) ketabton.com: The Digital Library

Epididymis

- The **epididymis** is a single, long coiled duct that courses along the posterolateral side of the testis.
- The tunica vaginalis covers the epididymis with the exception of the posterior border.

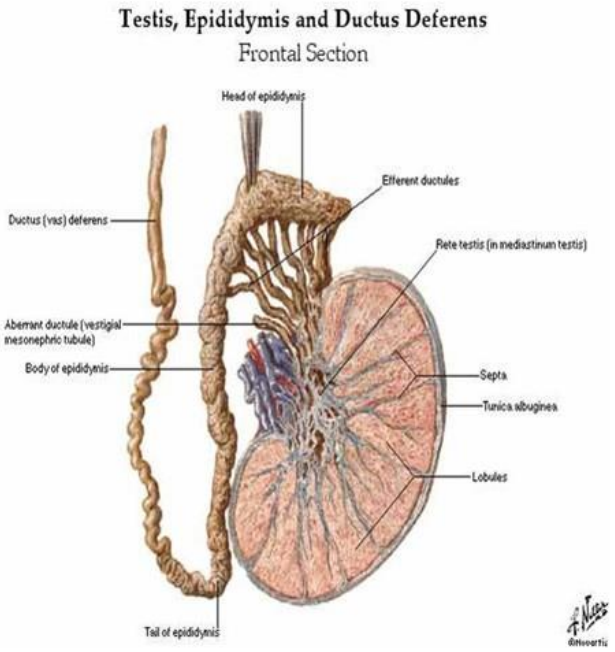

Epididymis

- Structurally, epididymis divided into :
  - Head
  - Body
  - tail

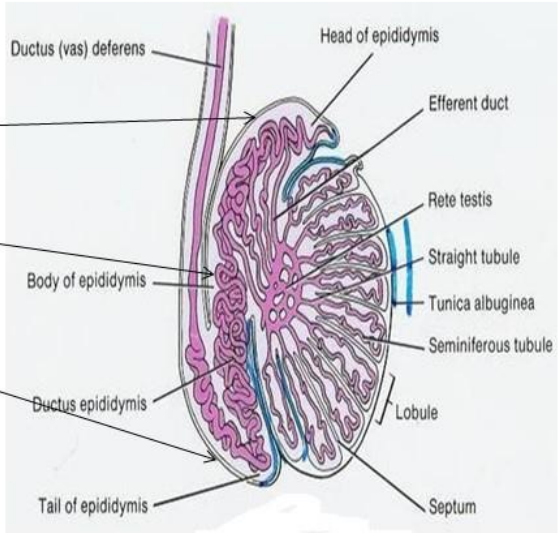

(c) ketabton.com: The Digital Library

Epididymis

It has two distinct components:

- The **efferent ductless**, which form an enlarged coiled mass that sits on the posterior superior pole of the testis and forms the **head of the epididymis**;
- The **true epididymis**, which is a single, long coiled duct into which the efferent ductless all drain, and which continues inferiorly along the posterolateral margin of the testis as the **body of epididymis** and enlarges to form the **tail of epididymis** at the inferior pole of the testis.

Arterial Blood Supply of the Testis and Epididymis

- **The testicular artery is a branch of the abdominal aorta.**

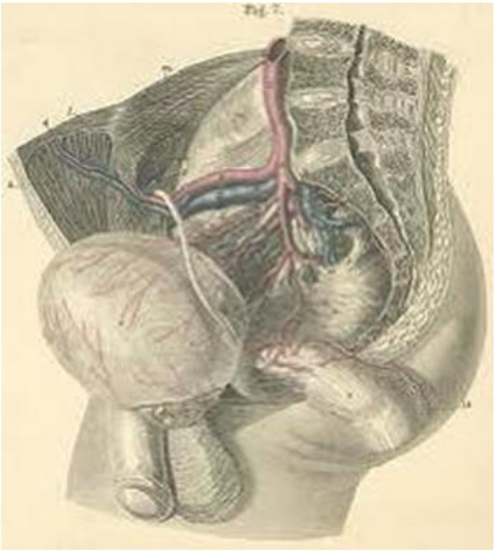

(c) ketabton.com: The Digital Library

Venous drainage of the Testis and Epididymis

- **The testicular veins emerge from the testis and the epididymis as a venous network, the pampiniform plexus.**
- **This becomes reduced to a single vein as it ascends through the inguinal canal.**
- **The right testicular vein drains into the inferior vena cava, and the left vein joins the left renal vein.**

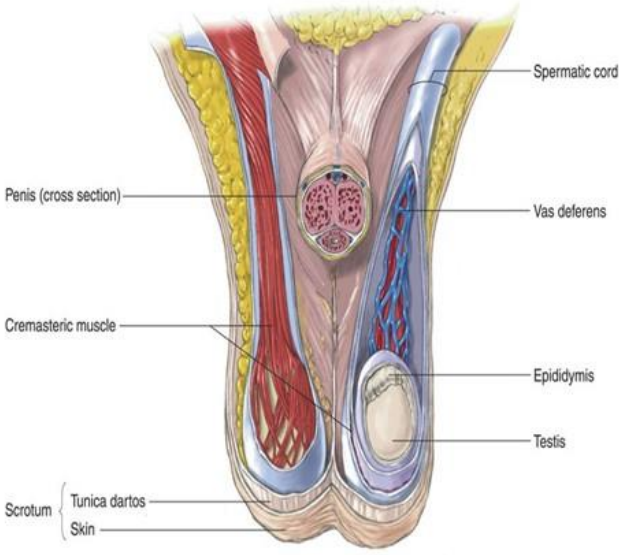

Lymphatic Drainage of The Testes

- **Lymphatic drainage of the testes is to the para-aortic lymph nodes.**

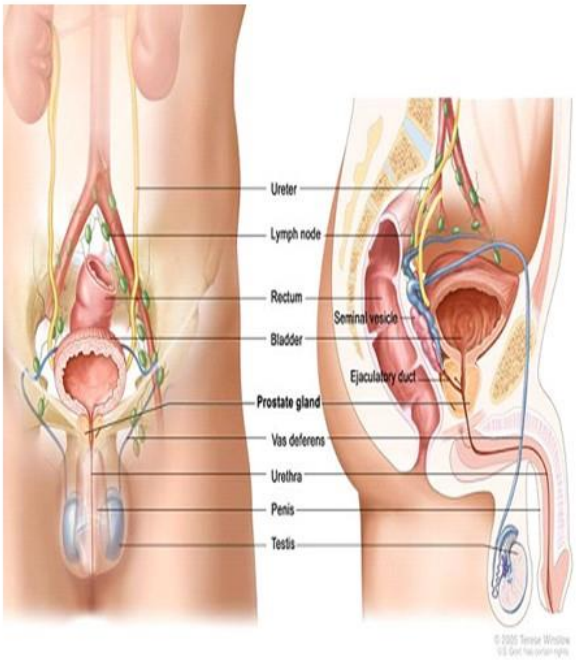

(c) ketabton.com: The Digital Library

Ductus deferens

- (Latin: "carrying-away vessel"), also called *vas deferens*.
- The ductus deferens is a long muscular duct that transports spermatozoa from the tail of the epididymis to the ejaculatory duct.

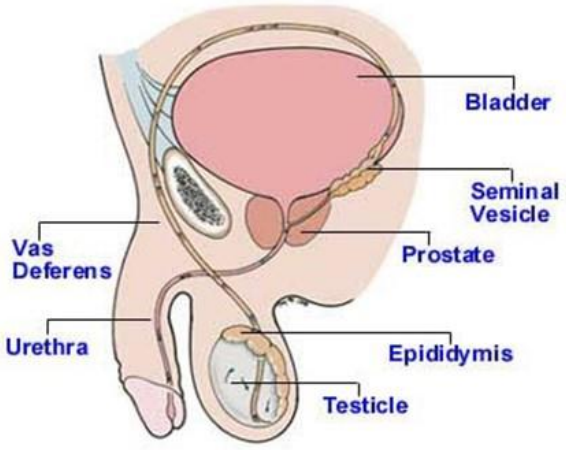

© ProMedical Alliance LLC. All Rights Reserved

Ductus deferens course

- The vas arises from the tail of the epididymis and traverses the inguinal canal to the deep ring, passes downwards on the lateral wall of the pelvis almost to the ischial tuberosity and turns medially to cross the ureter posterior to the bladder.
- It continues infer medially along the base of the bladder, anterior to the rectum, almost to the midline, where it is joined by the duct of the *seminal vesicle* to form the *ejaculatory duct*.

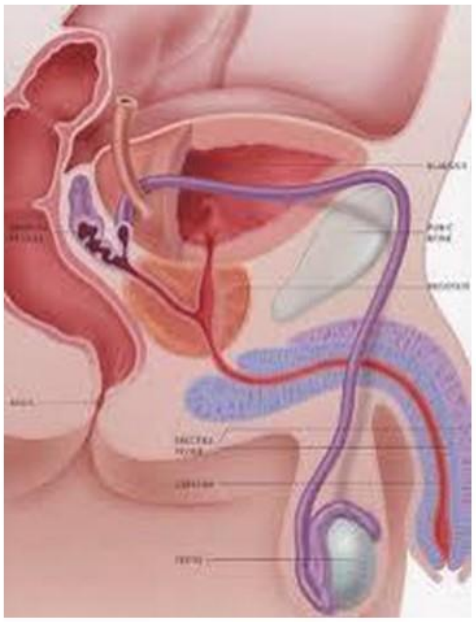

(c) ketabton.com: The Digital Library

Ductus deferens course

- **The terminal part of the vas deferens is dilated to form the *ampulla* of the vas deferens.**
- **The *ejaculatory duct* penetrates through the *prostate gland* to connect with the prostatic urethra.**

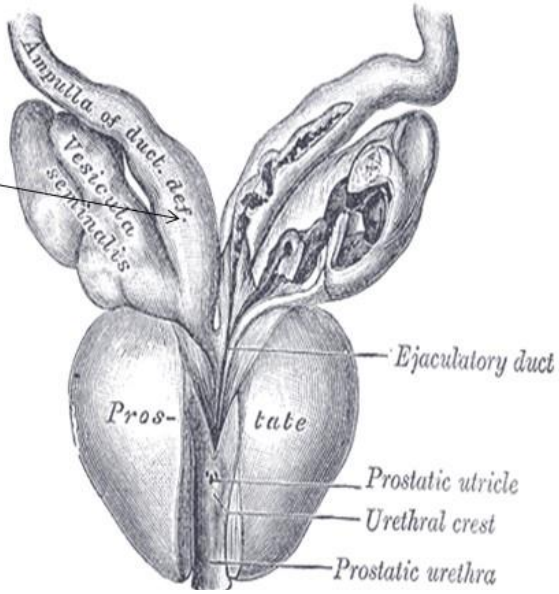

Seminal vesicle

- **The seminal vesicles are an accessory gland of the male reproductive system**
- **The seminal vesicles are two lobulated organs about 2 in. (5 cm) long lying on the posterior surface of the bladder .**

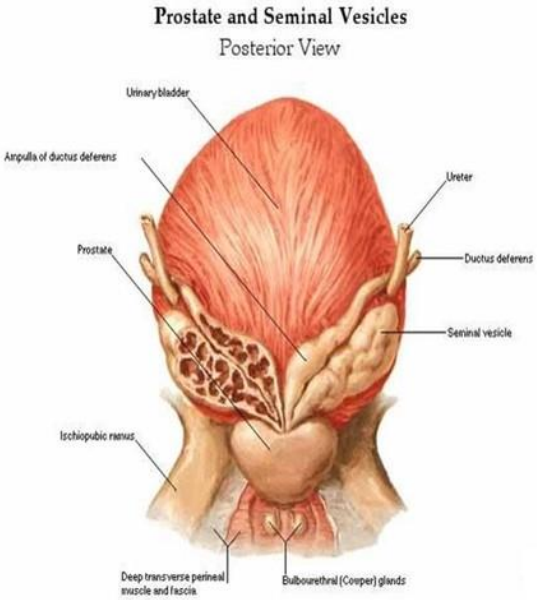

(c) ketabton.com: The Digital Library

Seminal vesicle

- On the medial side of each vesicle lies the terminal part of the vas deferens.
- Posteriorly, the seminal vesicles are related to the rectum.
- Inferiorly, each seminal vesicle narrows and joins the vas deferens of the same side to form the ejaculatory duct.

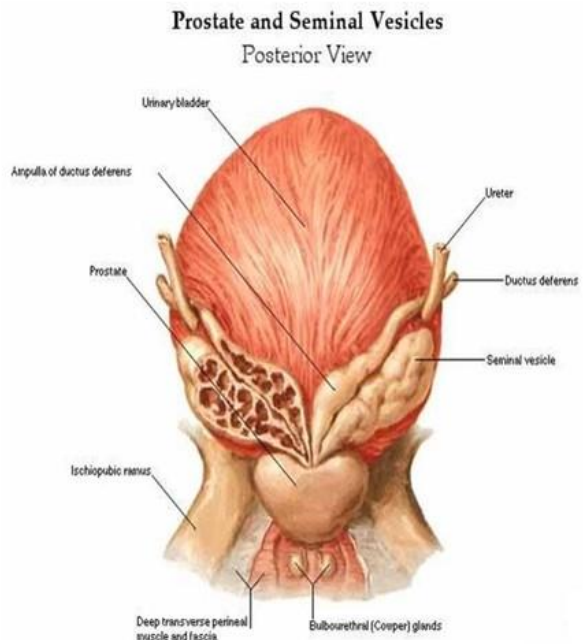

Blood Supply of Seminal vesicle

Arteries

- The arterial blood supply from, the inferior vesicle and middle rectal arteries.

Veins

- The veins drain into the internal iliac veins.

(c) ketabton.com: The Digital Library

Ejaculatory Ducts

- The two ejaculatory ducts are each less than 1 in. (2.5 cm) long and are formed by the union of the vas deferens and the duct of the seminal vesicle.
- The ejaculatory ducts pierce the posterior surface of the prostate and open into the prostatic part of the urethra, close to the margins of the prostatic utricle; their function is to drain the seminal fluid into the prostatic urethra.

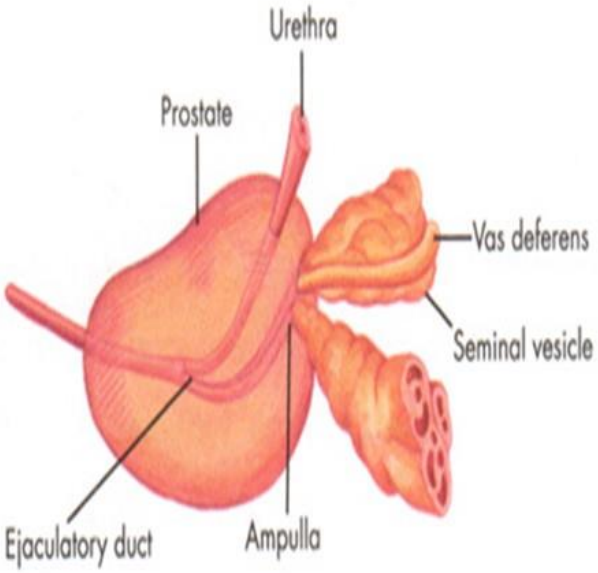

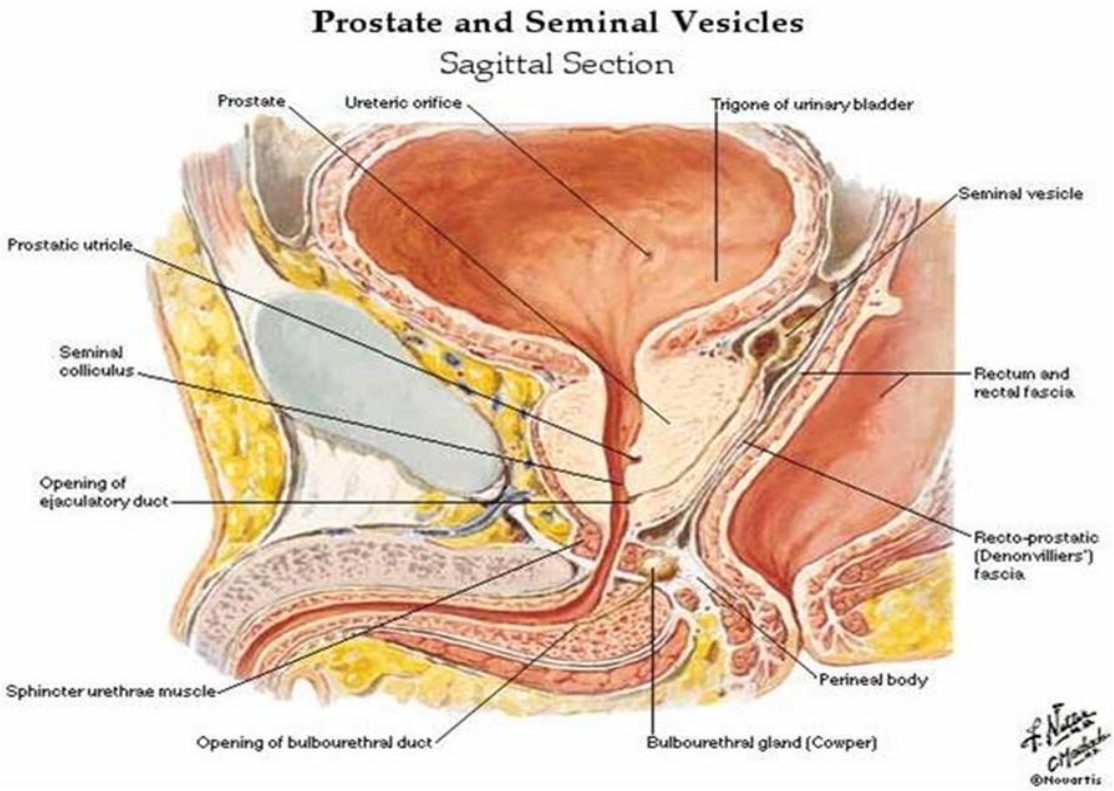

(c) ketabton.com: The Digital Library

Prostate

- The prostate is an unpaired accessory structure of the male reproductive system that surrounds the urethra in the pelvic cavity .
- It lies immediately inferior to the bladder, above the the urogenital diaphragm, posterior to the pubic symphysis, and anterior to the rectum.

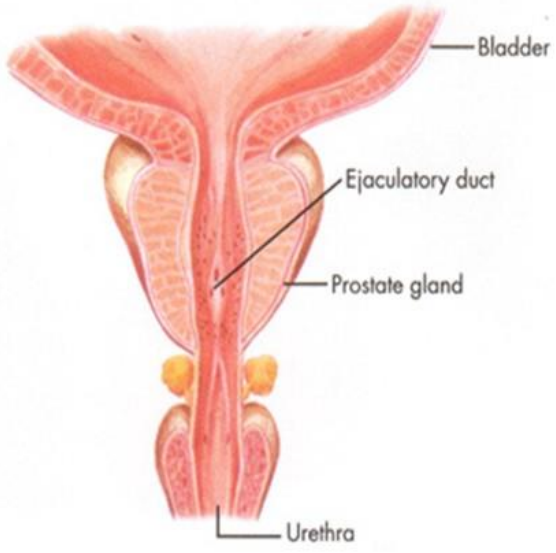

- The prostate is shaped like an inverted rounded cone with a larger base, which is continuous above with the neck of the bladder, and a narrower apex, which rests below on the pelvic floor.
- The inferolateral surfaces of the prostate are in contact with the levator ani muscles that together cradle the prostate between them.

(c) ketabton.com: The Digital Library

Prostate

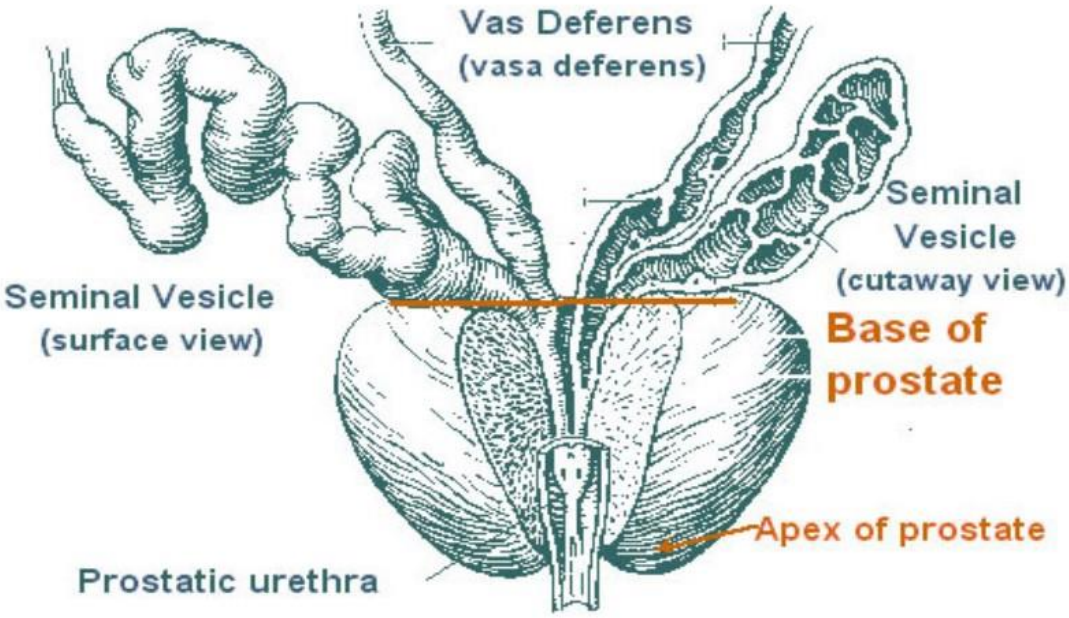

- **The two ejaculatory ducts pierce the upper part of the posterior surface of the prostate to open into the prostatic urethra at the lateral margins of the prostatic utricle.**

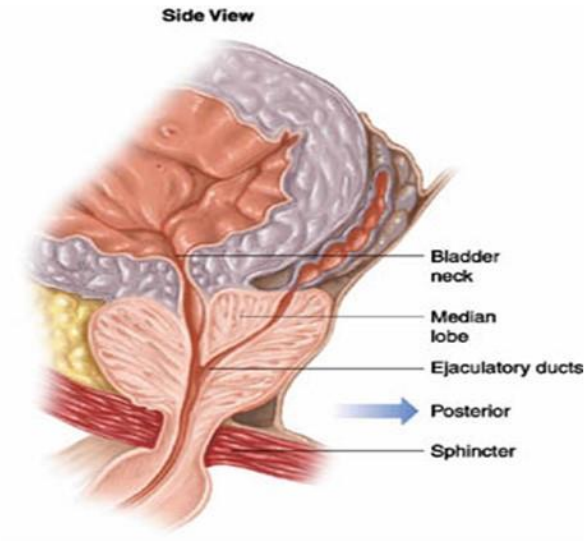

(c) ketabton.com: The Digital Library

Relations of Prostate

Superiorly

- The base of the prostate is continuous with the neck of the bladder.
- The urethra enters the center of the base of the prostate.

Inferiorly

- The apex of the prostate lies on the upper surface of the urogenital diaphragm.
- The urethra leaves the prostate just above the apex on the anterior surface.

Relations of Prostate

Anteriorly

- The prostate is related to the symphysis pubis.
- The prostate is connected to the posterior aspect of the pubic bones by the puboprostatic ligaments.

Laterally

- The prostate is embraced by the anterior fibers of the levator ani.

Posteriorly

- The prostate is closely related to the anterior surface of the rectal ampulla and is separated from it by the recto vesical septum (*fascia of Denonvilliers*).

(c) ketabton.com: The Digital Library

Structure of the Prostate

- **Enclosed within thin dense fibrous capsule**
- **Inner loose sheath derived from pelvic fascia – "prostatic sheath"**
  - **Continuous inferiorly with superior fascia of urogenital diaphragm**
  - **Posteriorly it is part of rectovesical septum**
  - **Separates bladder, seminal vesicles and prostate from rectum**
- **Prostatic venous plexus lies between fibrous capsule and prostatic sheath.**

Structure of the Prostate

Prostate **divided** into:

- Two lateral lobes
- One median lobe
- Anterior and posterior lobes

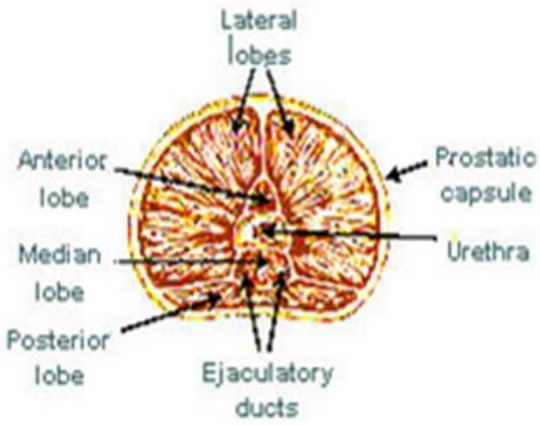

(c) ketabton.com: The Digital Library

Structure of the Prostate

- **Anterior**
  - **Tissue lying anterior to urethra**
  - **No glands; fibromuscular tissue only**
- **Median**
  - **Cone-shaped region between ejaculatory ducts and urethra**
- **Lateral (left & right)**
  - **Main mass of gland, continuous posteriorly**
  - **Separated by prostatic urethra**
- **Posterior**
  - **Describes postero-medial part of lateral lobes palpable through rectum on DRE.**

Structure of the Prostate

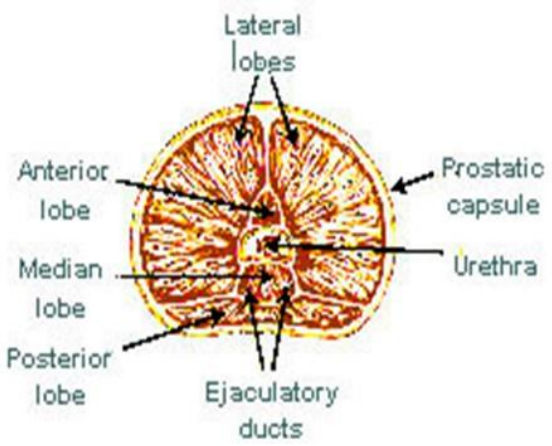

(c) ketabton.com: The Digital Library

Blood Supply of The Prostate

- **Arterial supply**
  - **Arteries derived from *internal pudenal, inferior vesical and middle rectal arteries (branches of internal iliac)***
- **Venous drainage**
  - **Veins form prostatic venous plexus around sides and base of prostate – located between capsule and sheath**
  - **Drains into *internal iliac veins***
  - **Also communicates with vesical venous plexus and vertebral venous plexuses.**

Lymphatics and innervation of The Prostate

- **Lymphatic drainage**
  - **Lymph vessels terminate in internal iliac and sacral lymph nodes**
  - **Some vessels from posterior surface pass with lymph vessels from bladder to external iliac LN's**
- **Innervation**
  - **Parasympathetic fibres arise from pelvic splanchnic nerves**
  - **Sympathetic fibres from inferior hypogastric plexuses**

(c) ketabton.com: The Digital Library

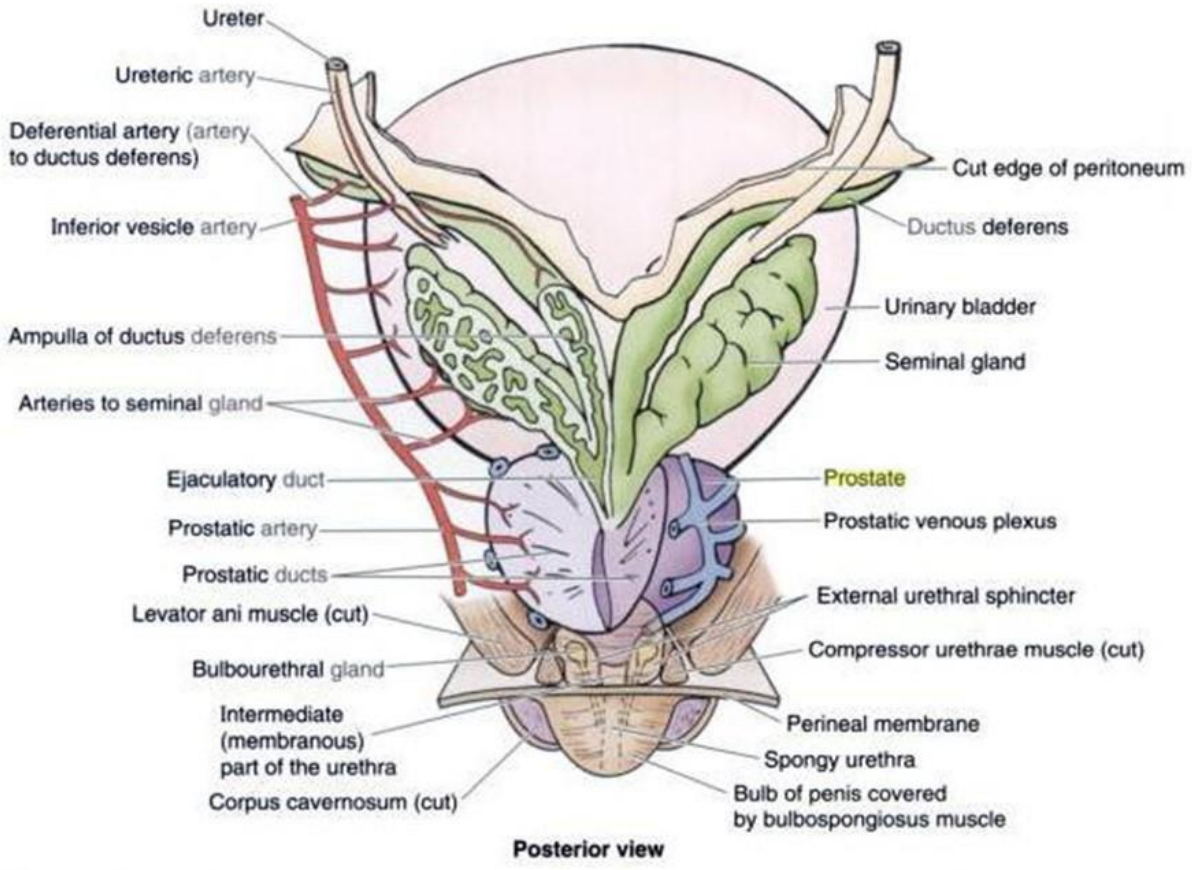

Penis

- **The penis is a pendulous organ suspended from the front and sides of the pubic arch and containing the greater part of the urethra.**

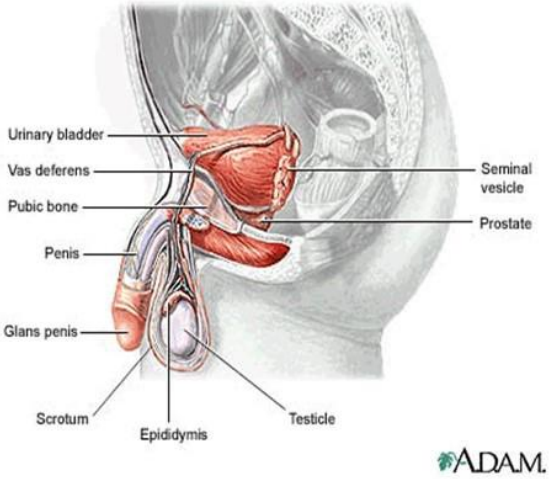

(c) ketabton.com: The Digital Library

Penis

- **It consists of internal root, external shaft, & glans.**
  - **Root: the portion of the penis that extends internally into the pelvic cavity.**
  - **Shaft: the length of the penis between the glans and the body.**
  - **Glans: the head of the penis; has many nerve endings.**
- **Foreskin: a covering of skin over the penile glans.**

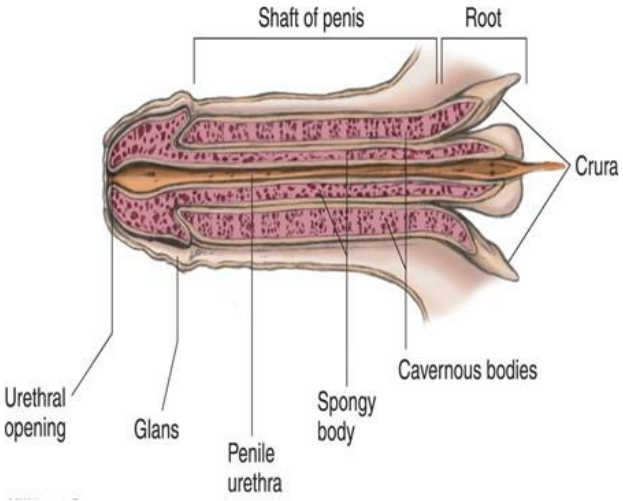

Penis

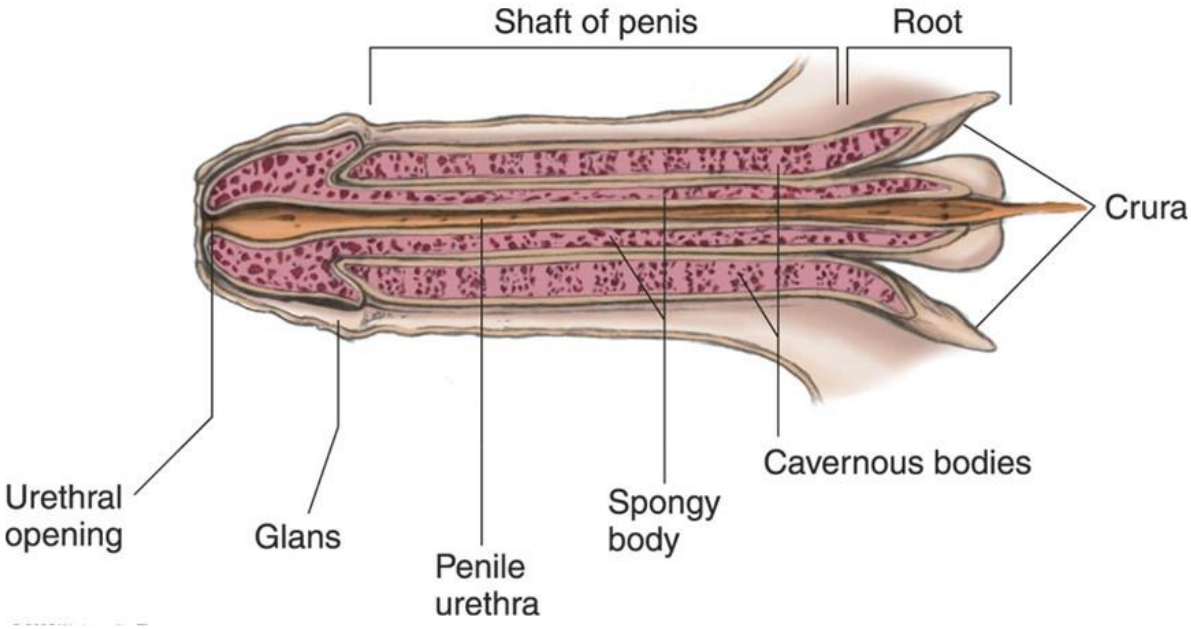

(c) ketabton.com: The Digital Library

Penis

- **The root of penis consists of the two crura, which are proximal parts of the *corpora cavernosa* attached to the pubic arch, and the bulb of penis, which is the proximal part of *the corpus spongiosum* anchored to the perineal membrane.**

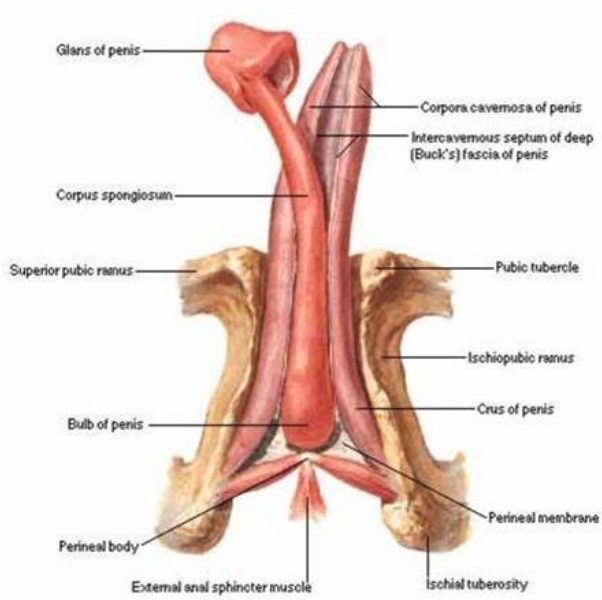

Penis

- **The body of the penis is essentially composed of three cylinders of erectile tissue enclosed in a tubular sheath of fascia (Buck's fascia).**
- **The erectile tissue is made up of two dorsally placed corpora cavernous and a single corpus spongiosum applied to their ventral surface .**
- **At its distal extremity, the corpus spongiosum expands to form the glans penis, which covers the distal ends of the corpora cavernous.**
- **On the tip of the glans penis is the slit like orifice of the urethra, called the external urethral meatus.**

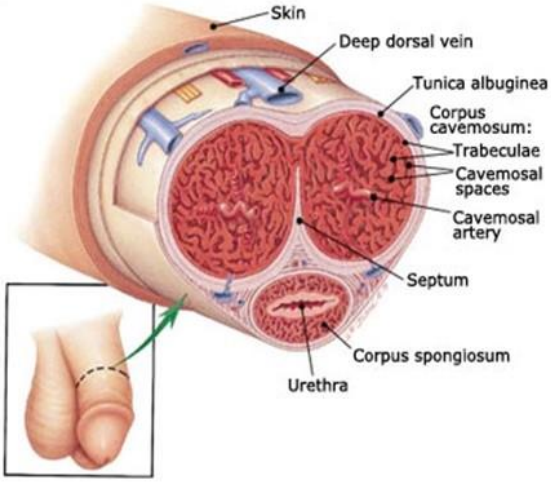

(c) ketabton.com: The Digital Library

Penis

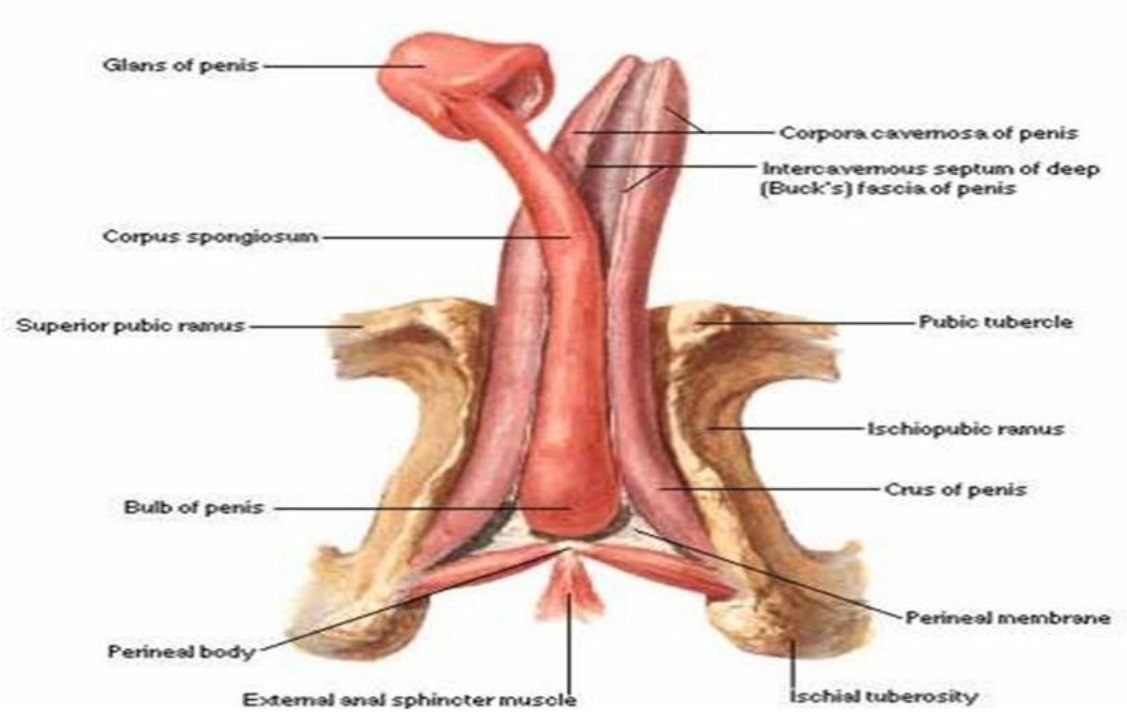

External penile structures

- **Corona: the rim of the penile glans.**
- **Frenulum: thin strip of skin connecting the glans to the shaft on the underside of the penis.**

Both are highly sensitive areas to the touch

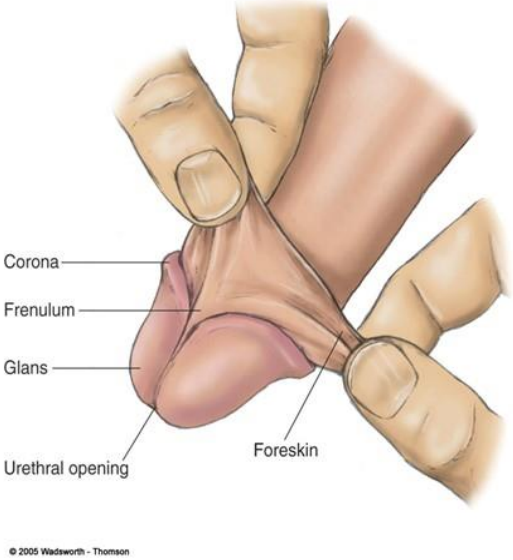

(c) ketabton.com: The Digital Library

Blood Supply of The Penis

Arteries

- The corpora cavernosa are supplied by the deep arteries of the penis ; the corpus spongiosum is supplied by the artery of the bulb.
- In addition, there is the dorsal artery of the penis.
- *All the above arteries are branches of the internal pudendal artery.*

Veins

- The veins drain into the internal pudendal veins.

Lymphatics and innervation of The Penis

Lymph Drainage

- The skin of the penis is drained into the medial group of superficial inguinal nodes.
- The deep structures of the penis are drained into the internal iliac nodes.

Nerve Supply

Sensation

- The nerve supply is from the pudendal nerve and the pelvic plexuses.

Erectile function

- Parasympathetic(excitatory)
- Sympathetic (inhibitory)

(c) ketabton.com: The Digital Library

Analogous structures in male and female sexual anatomy

Male	Female
Glans	Clitoris
Foreskin	Clitoral hood
Shaft	Labia minora
Scrotal sac	Labia majora
Testes	Ovaries

(c) ketabton.com: The Digital Library

13th chapter

Female Reproductive System

Mr.18
Kefayatullah.naibamani

(c) ketabton.com: The Digital Library

Female Reproductive System

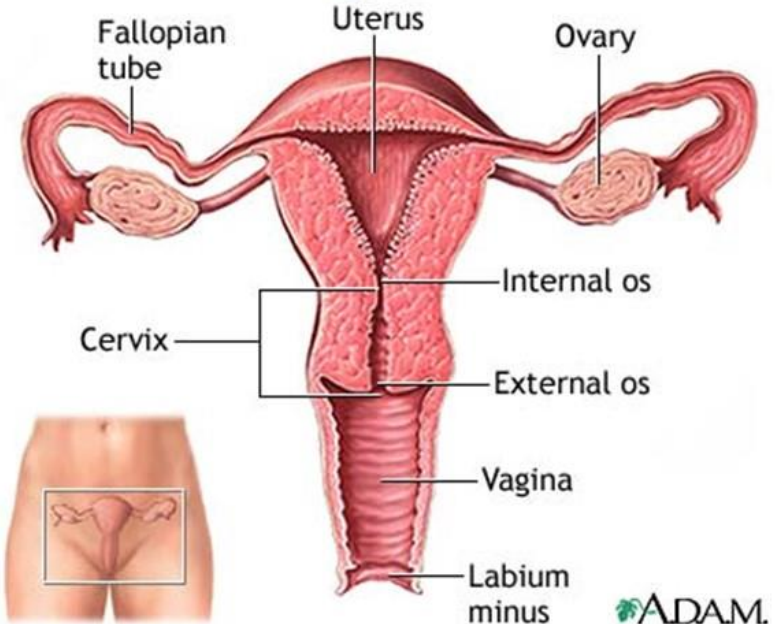

Female Reproductive System

- **Produce sex hormones**
  - **Estrogen, Progesterone**
- **Produce egg (ova)**
- **Support & protect developing embryo**
- **Give birth to new baby**

(c) ketabton.com: The Digital Library

Major Organs

- Cervix
- Vagina
- Ovaries [gonads]
- Uterine tubes [fallopian tubes]
- Uterus

The Cervix

- The lower portion or neck of the uterus.
- The cervix is lined with mucus, known as cervical mucus
  - Cervical mucus provides lubrication & sperm transport during sexual intercourse
  - During ovulation secretion of cervical mucus increases in response to estrogen
  - But when an egg is ready for fertilization, the mucus then becomes thin and slippery, offering a "friendly environment" to sperm

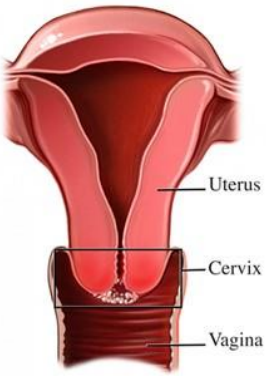



(c) ketabton.com: The Digital Library

The Cervix

At the end of pregnancy

The cervix acts as the passage through which the baby exits the uterus into the vagina.

The cervical canal expands to roughly 50 times its normal width for the passage of the baby during birth

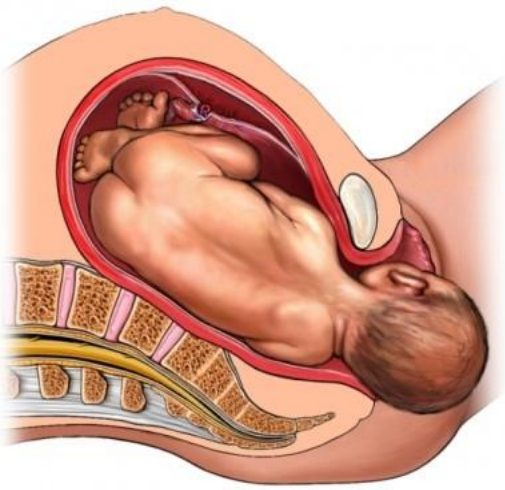

The Vagina

- A muscular, ridged sheath connecting the external genitals to the uterus.
- Functions as a two-way street, accepting the penis and sperm during intercourse
- Serving as the avenue of birth through which the new baby enters the world

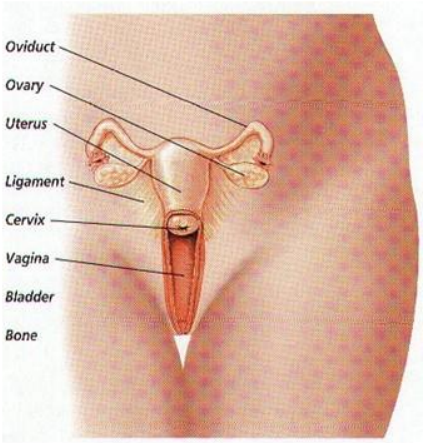

(c) ketabton.com: The Digital Library

External genetalia

- Vulva—which runs from the pubic area downward to the rectum.

- Labia majora or "greater lips" are the part around the vagina containing two glands (Bartholin's glands) which helps lubrication during intercourse.

- Labia minora or "lesser lips" are the thin hairless ridges at the entrance of the vagina, which joins behind and in front. In front they split to enclose the clitoris

- The clitoris is a small pea-shaped structure. It plays an important part in sexual excitement in females.

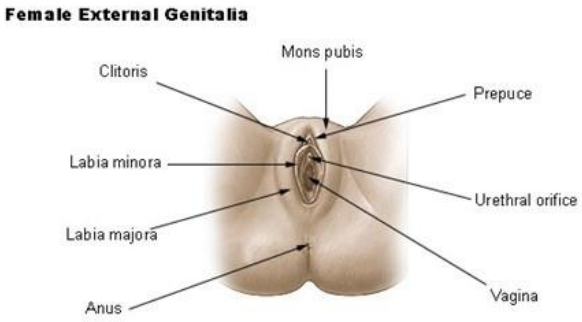

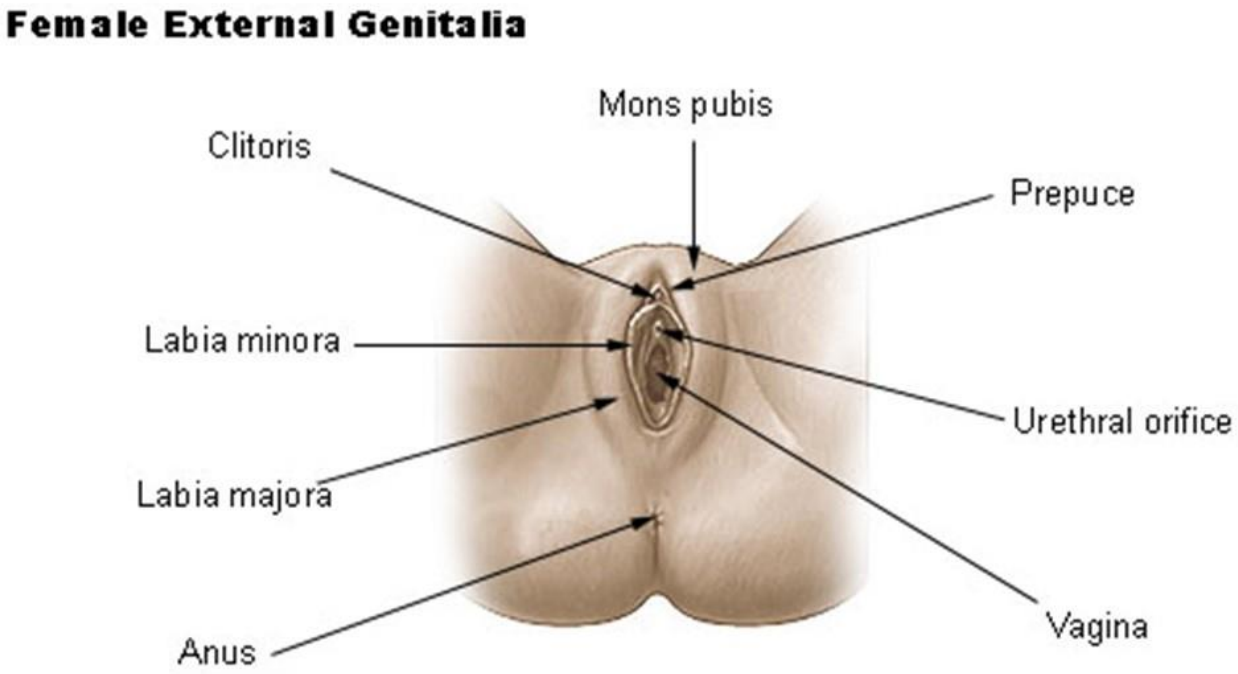

(c) ketabton.com: The Digital Library

External genetalia

- The urethral orifice or external urinary opening is below the clitoris on the upper wall of the vagina and is the passage for urine
- Opening of the vagina is separate from the urinary opening and located below it.
- The hymen is a thin crescentic fold of tissue which partially covers the opening of the vagina. medically it is no longer considered to be a 100% proof of female virginity.

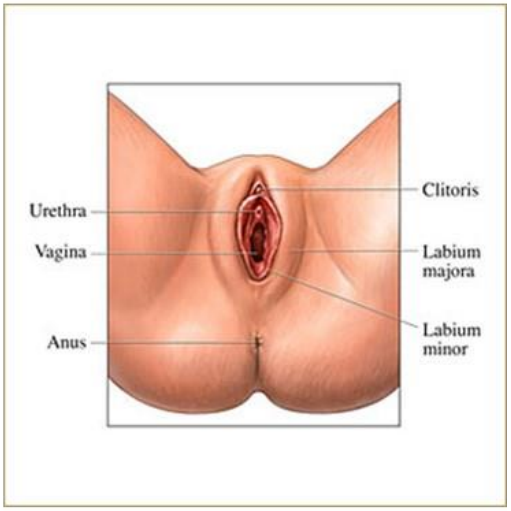

Ovaries

- Also known as female gonads
- They produce eggs (also called ova) every female is born with a lifetime supply of eggs
- They also produce hormones: Estrogen & Progesterone

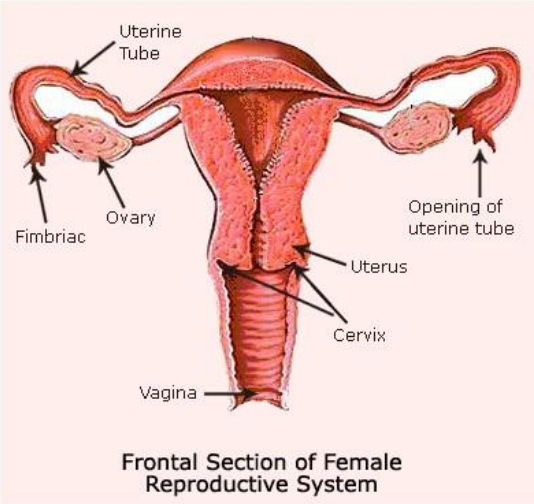

(c) ketabton.com: The Digital Library

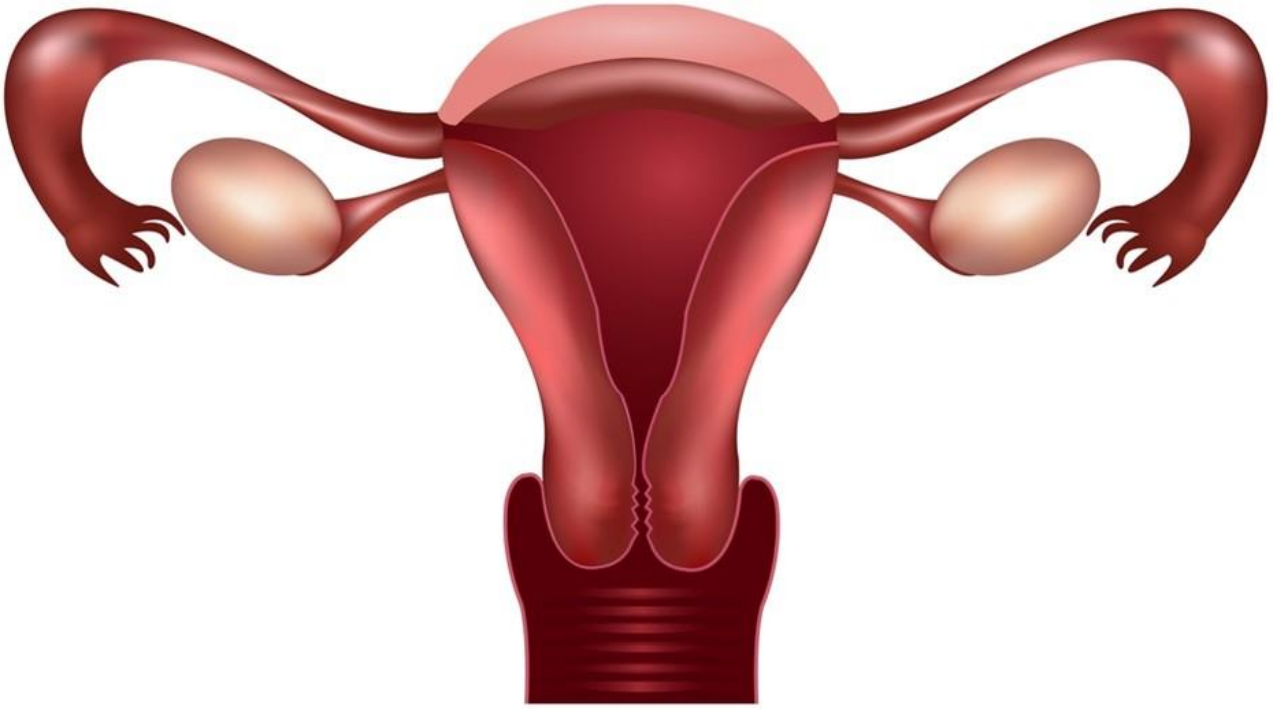

Fallopian tubes [uterine tubes]

- Stretch from the uterus to the ovaries and measure about 8 to 13 cm in length.
- The ends of the fallopian tubes lying next to the ovaries feather into ends called fimbria
- Millions of tiny hair-like cilia line the fimbria and interior of the fallopian tubes.
- The cilia beat in waves hundreds of times a second catching the egg at ovulation and moving it through the tube to the uterine cavity.
- Fertilization typically occurs in the fallopian tube

(c) ketabton.com: The Digital Library

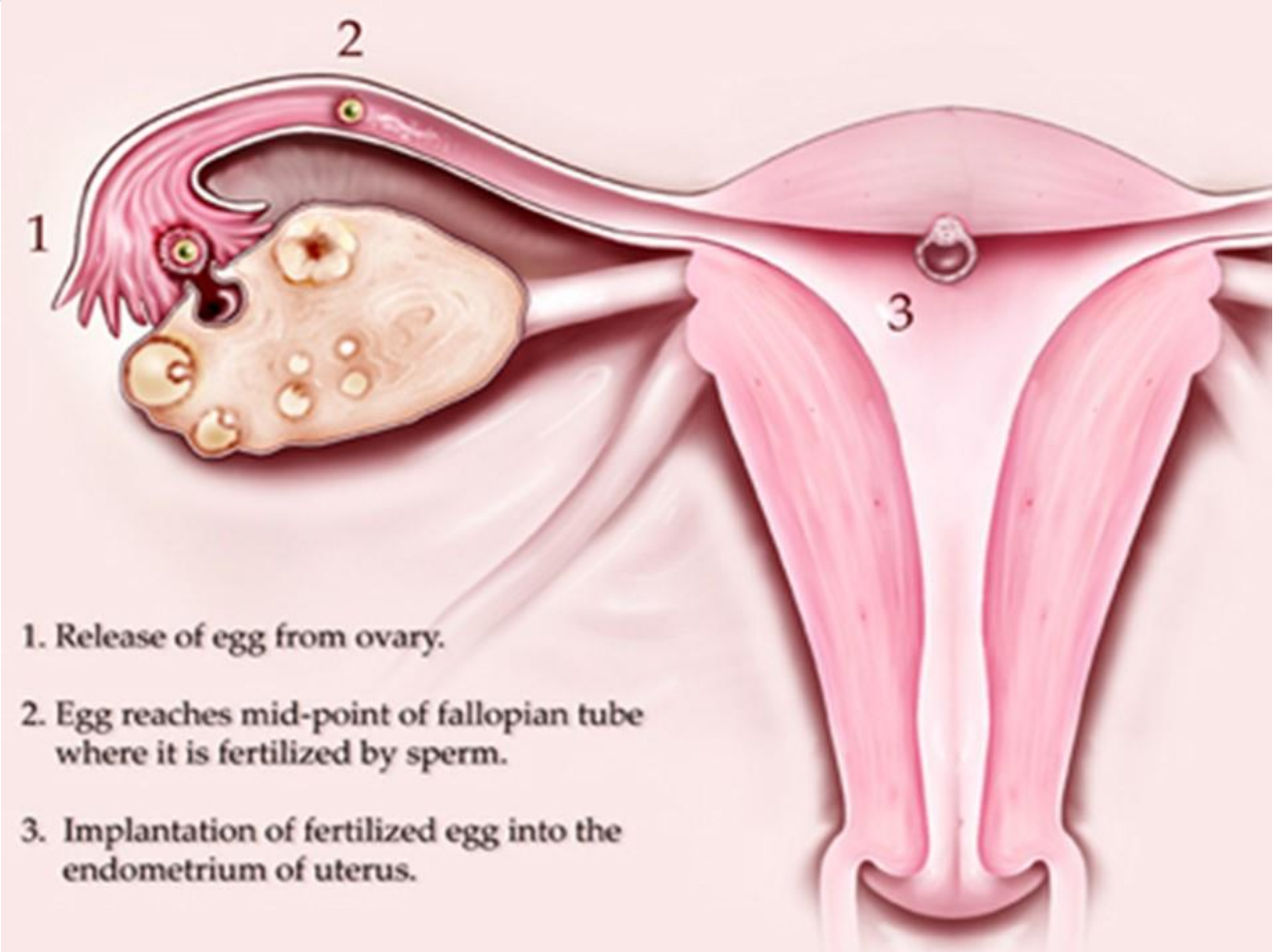

Uterus

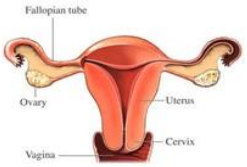

- **Pear-shaped muscular organ in the female reproductive tract.**
- **The fundus is the upper portion of the uterus where pregnancy occurs.**
- **The cervix is the lower portion of the uterus that connects with the vagina and serves as a sphincter to keep the uterus closed during pregnancy until it is time to deliver a baby.**
- **The uterus expands considerably during the reproductive process.**
- **The organ grows to from 10 to 20 times its normal size during pregnancy.**

(c) ketabton.com: The Digital Library

Uterus

- The main body consists of a firm outer coat of muscle (myometrium) and an inner lining of vascular, glandular material (endometrium).

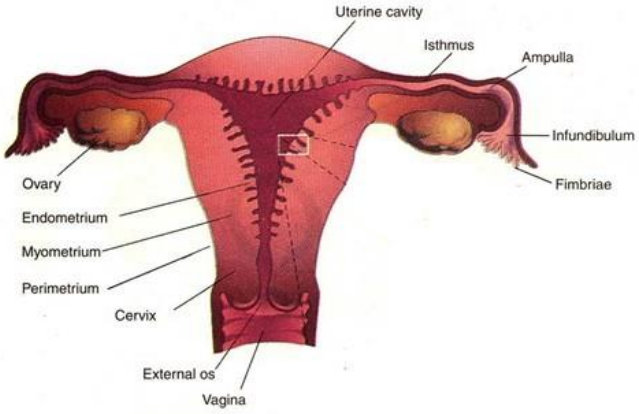

- The endometrium thickens during the menstrual cycle to allow implantation of a fertilized egg.
- Pregnancy occurs when the fertilized egg implants successfully into the endometrial lining.

Endometrium

- The endometrium is the innermost layer as a lining for the uterus
- During the menstrual cycle, the endometrium grows to a thick, blood vessel-rich, glandular tissue layer.
- This represents an optimal environment for the implantation of a blastocyst upon its arrival in the uterus.

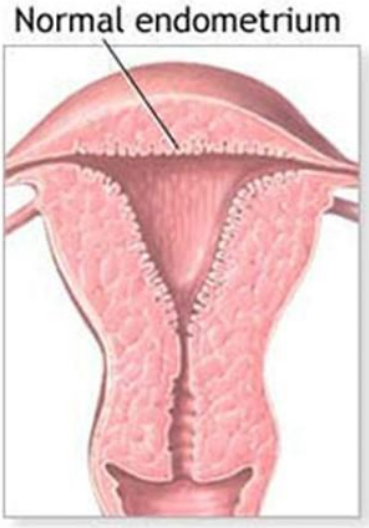

(c) ketabton.com: The Digital Library

Endometrium

- The endometrium is central, echogenic (detectable using ultrasound scanners), and has an average thickness of 6.7 mm.
- During pregnancy, the blood vessels in the endometrium further increase in size and number, forming the placenta,
- Placenta supplies oxygen and nutrition to the embryo & fetus.

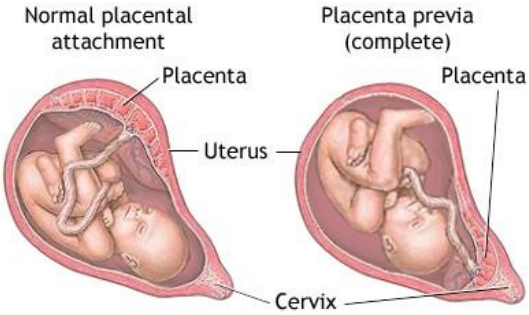

(c) ketabton.com: The Digital Library

14th chapter

Nervous System

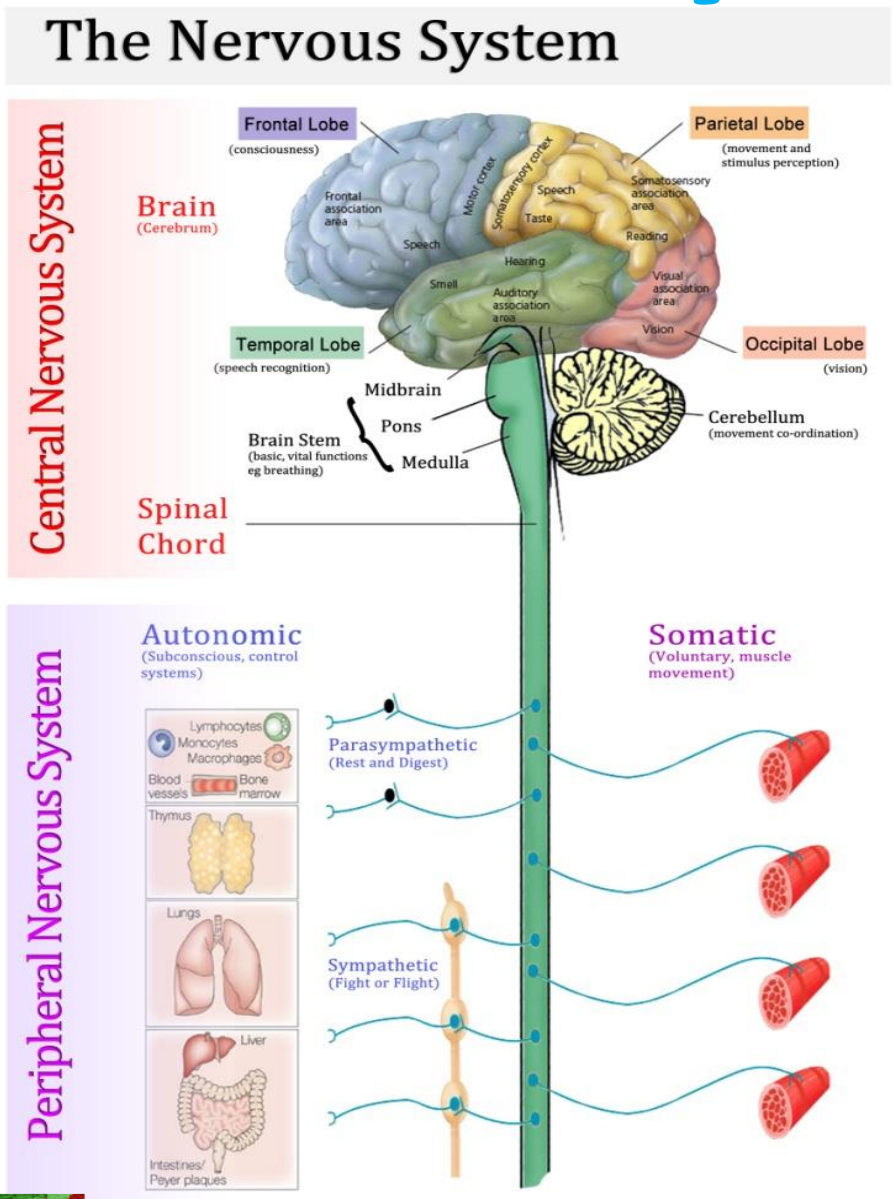

Mr.18
Kefayatullah.naibamani

(c) ketabton.com: The Digital Library

Nervous system عصبی سیستم

د اناټومی له نظره عصبی سیستم په دوه برخو ویشل شوی دی:

- CNS (Central nervous system) مرکزی عصبی سیستم
  په دی کی دوه برخی شاملی دی:
  - Brain
  - Spinal Cord
- PNS (Peripheral nervous system) محیطی عصبی سیستم
  دا هم دوه برخی لری:
  - Afferent
  - Efferent

Efferent هم دوه برخی لری:

- Somatic nervous system
- Autonomic nervous system

Autonomic nervous system هم دوه برخی لری:

- Symphatatic nervous system
- Para Symphatatic nervous system

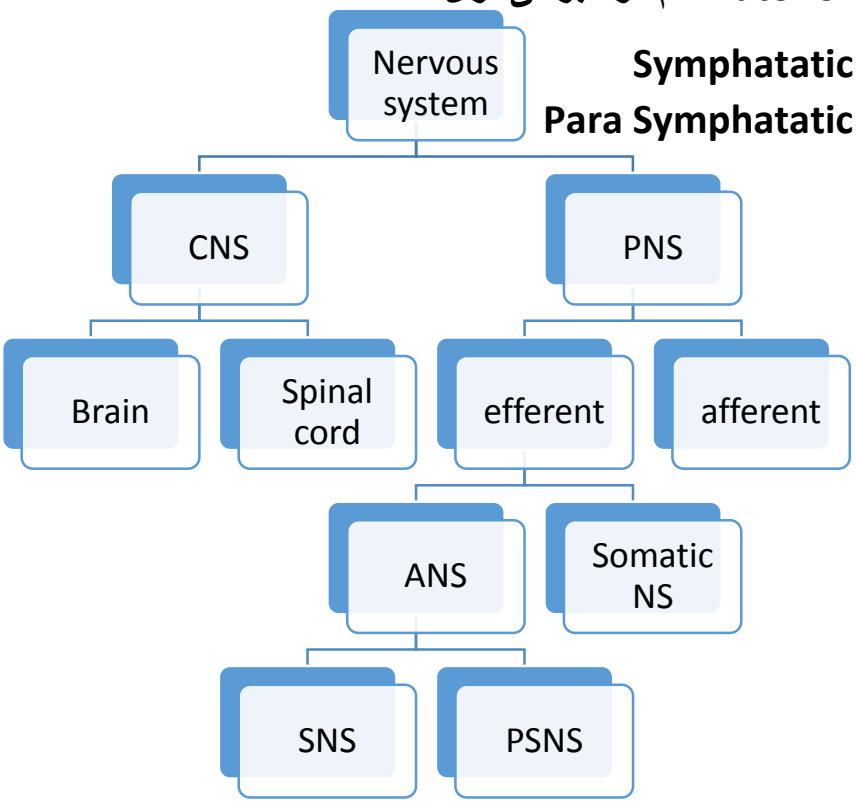

(c) ketabton.com: The Digital Library

Nervous Tissue عصبی نسج

په عصبی نسج کی دوه ډوله حجرات شامل دی:

- **Neuron**

وظیفوی حجرات دی چی یو حجروی جسم(Cell body) او دوه ډوله Process لری چی د Axon او Dendrite څخه عبارت دی.

- **Neuroglia**

یو ډول Supporting tissue دی او لاندی ډولونه لری:

- Astrocyte

کوم چی د نیورون په تغذیه کی رول لری.

- Oligodendria

په CNS کی د میالین پوښ جوړوی.

- Schwan cell

کوم چی په PNS کی د میالین پوښ جوړوی.

- Microglia

کوم چی په CNS کی د مکروفاژ دنده په غاړه لری.

- Ependymal

د دماغ د بطیناتو فرش جوړوی او د CSF په جوړیدو کی رول لری.

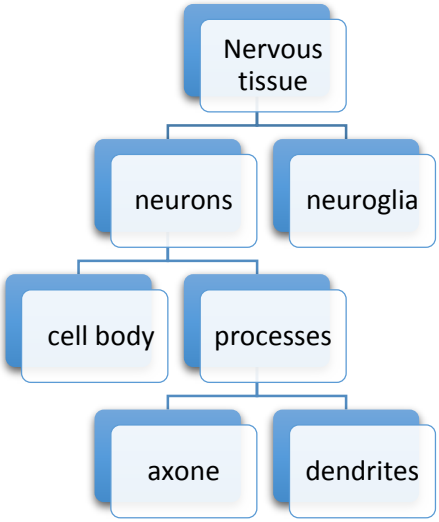

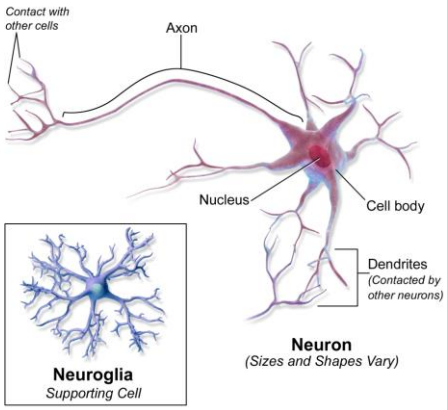

Neural Tissue

(c) ketabton.com: The Digital Library

Neuron Classification

نیورون نظر Process ته په دری ډوله دی:

- Unipolar یو Process لری.
- Bipolar دوه Process لری.
- Multipolar د دوو څخه زیات Process لری.

همدارنګه نظر وظیفی ته په دوه دوله دی:

- Afferent کوم چی CNS ته ځی.
- Efferent کوم چی د CNS څخه وځی.

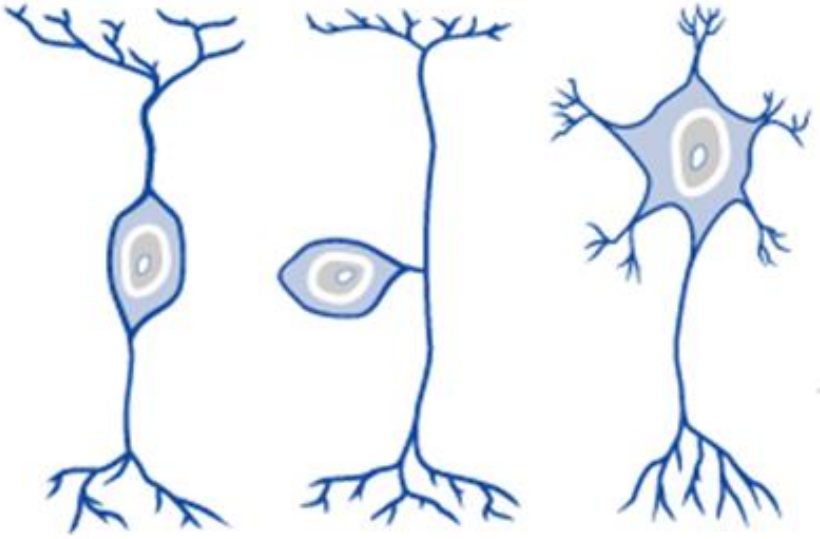

Synapse

Synapse د یونانی کلیمی Synapsis څخه اخستل شوی چی د Conjunction (یووالی) معنا ورکوی او تعریف یی په لاندی ډول کوو:

د نیورونونو او یا همدرانګه د نیورنونو او حجراتو ترمنځ د اتصال (Junction) ته Synapse ویل کیږی. ساینپس د لاندی برخو څخه تشکیل شوی دی:

- Para synaptic terminal
- Synaptic cleft
- Post synaptic terminal

(c) ketabton.com: The Digital Library

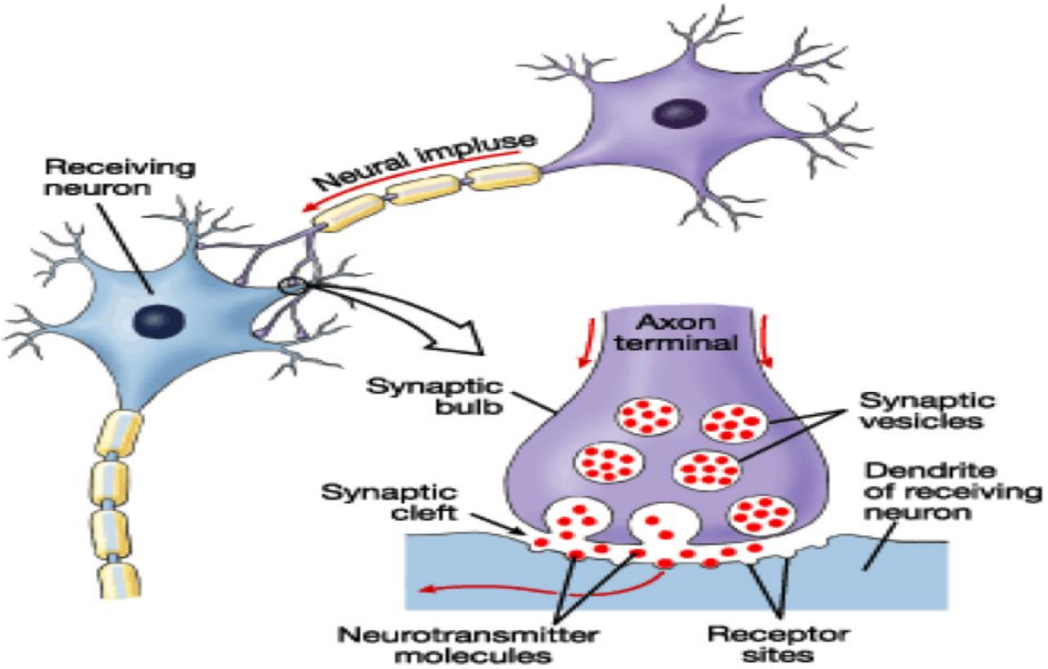

Nuclei

په CNS کی د Cell bodies تجمع چی د White matter په واسطه احاطه شوی وی د Nuclei په نوم یادیږی.

Ganglia

له CNS څخه بهر د Cell bodies تجمع ته Ganglion ویل کیږی.

Ganglia د Ganglion جمع ده.

په CNS کی دوه ډوله رنگونه لیدل کیږی:

White matter -

په CNS کی د هغی ساحی څخه عبارت ده چی سپین رنگ لری او د Myelinated axon په واسطه جوړه شوی ده او همدارنگه Tract هم ورته ویل کیږی.

Gray matter -

د هغی ساحی څخه عبارت ده چی خاکستری رنگ لری او د Cell bodies په واسطه جوړ شوی دی.

(c) ketabton.com: The Digital Library

Brain

Embryology of Brain

د Embryology له نظره پوهیږو چی د Ectodermal حجرات ډیر ژر ضخیمیږی او Neural palate جوړوی دغه ساختمان د Medline په استقامت ژوروالی پیدا کوی چی ددی ژوروالی په نتیجه کی Neural Grove جوړیږی، ددی Grove دواړه وروستنی برخی سره نښلی او Neural tube جوړوی.

Neural tube

Anterior portion of brain

Primary vesicle

- Pros encephalon (Fore Brain)
- Mesencephalon (Mid Brain)
- Rhomb encephalon (Hind Brain)

Secondary vesicle

- Pros encephalon (Fore Brain)
  - Telencephalon
    - Cerebrum
  - Diencephalon
    - Thalamus
    - Hypothalamus
    - Subthalamus
    - Meth thalamus
    - Epi thalamus
- Mesencephalon (Mid Brain)
- Rhomb encephalon (Hind Brain)
  - Metencephalon
    - Pons
    - Cerebellum
  - Mylencephalon
    - Medulla oblongata

Posterior portion of Brain

- Spinal cord

(c) ketabton.com: The Digital Library

Ventricles of Brain

په دماغ کی خالیګاوی دی چی له CSF څخه ډکی وی او څلور دانی دی:

- Third ventricle: چی تقریباً د Cerebrum په منځی برخه کی واقع شوی وی.
- Two lateral ventricle
- Fourth ventricle: د Medulla oblongata او Pons شاته او د Cerebellum په مخه کی موقیعت لری.

Lateral ventricle له دریم بطین سره د Interventricular foramen په واسطه وصل شوی دی، دریم بطین له څلورم سره د Cerebral aqueduct په واسطه وصل شوی دی. Cerebral aqueduct د Mid brain له منځنی برخی څخه تیریږی.

د Brain ventricles د Ependymal cells په واسطه پوښل شوی چی د CSF د تولید دنده په غاړه لری.

Two views of the ventricles, which are filled with cerebrospinal fluid

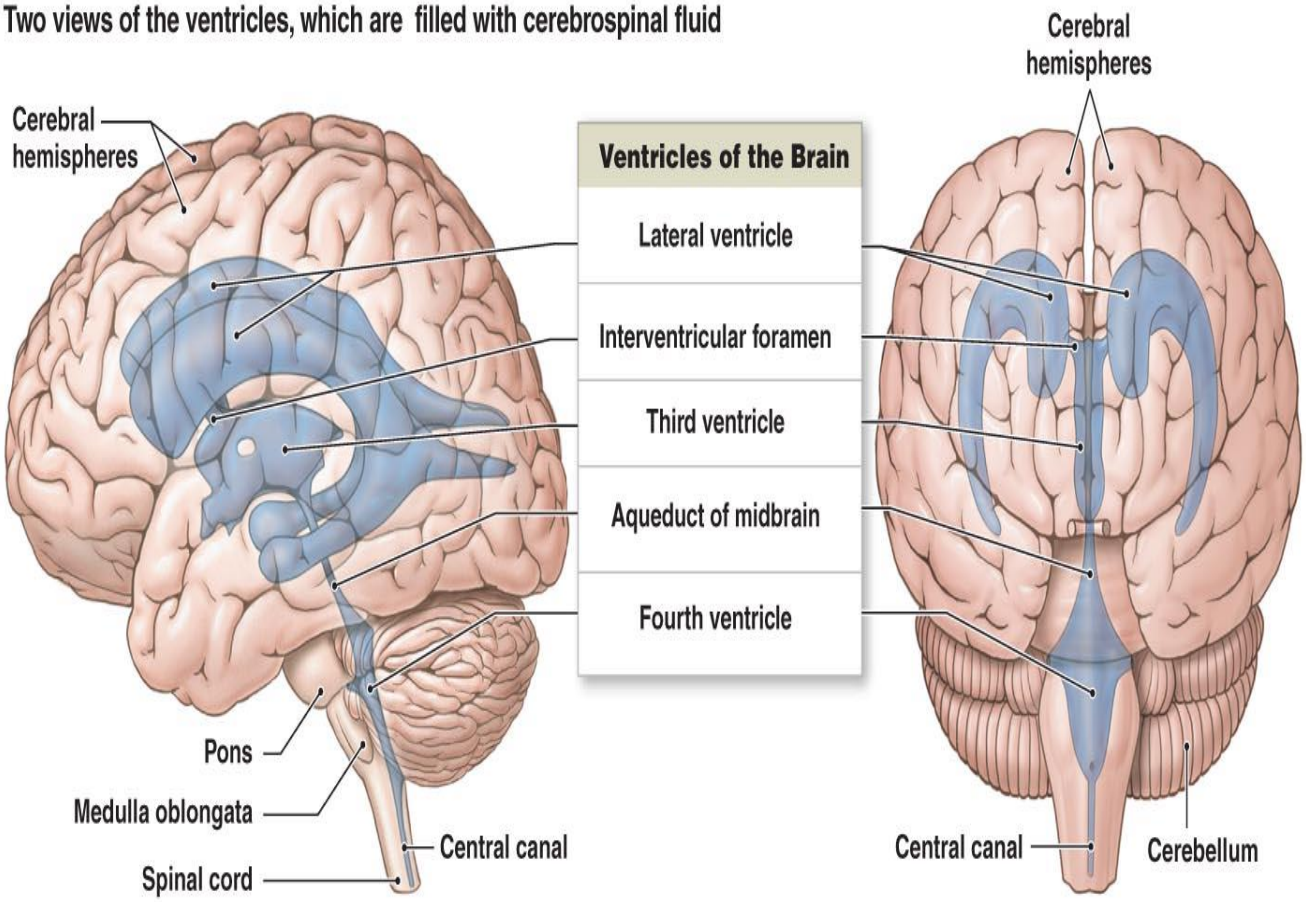

Ventricular system, lateral view

Ventricular system, anterior view

© 2011 Pearson Education, Inc.

(c) ketabton.com: The Digital Library

Covers of Brain

دماغ د بدن یو مهم او نازک غړی دی چی د لاندی پوښونو په واسطه پوښل شوی دی:

- Bony cover

د Cranium هډوکو په واسطه پوښل شوی دی.

- Membranous cover

دی ته Meninges هم وایی.

Meninx= Cover

دا دری پوښونه دی:

■ Dura matter (Dura)

دا د دوو نورو طبقو څخه تشکیل شوی دی:

- Outer endosteal layer
- Inner meningeal layer

■ Arachnoid matter

یوه نازکه روښانه طبقه ده.

■ Inner Pia matter (Pia)

داخلی طبقه ده.

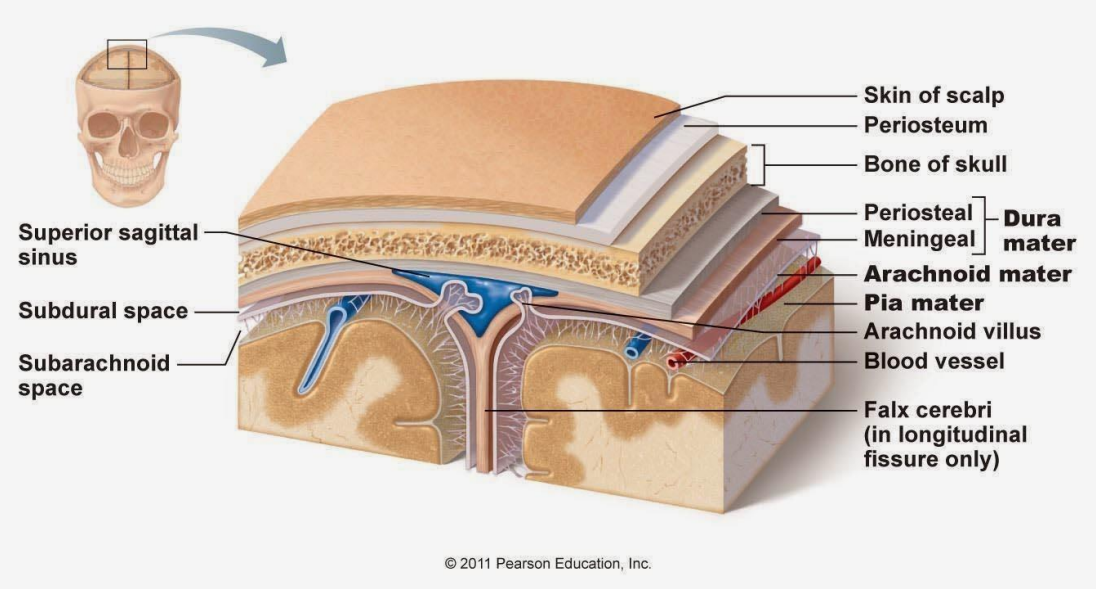

(c) ketabton.com: The Digital Library

Brain divided into

- Bain stem
- The Diencephalon
- The Cerebrum
- The Cerebellum

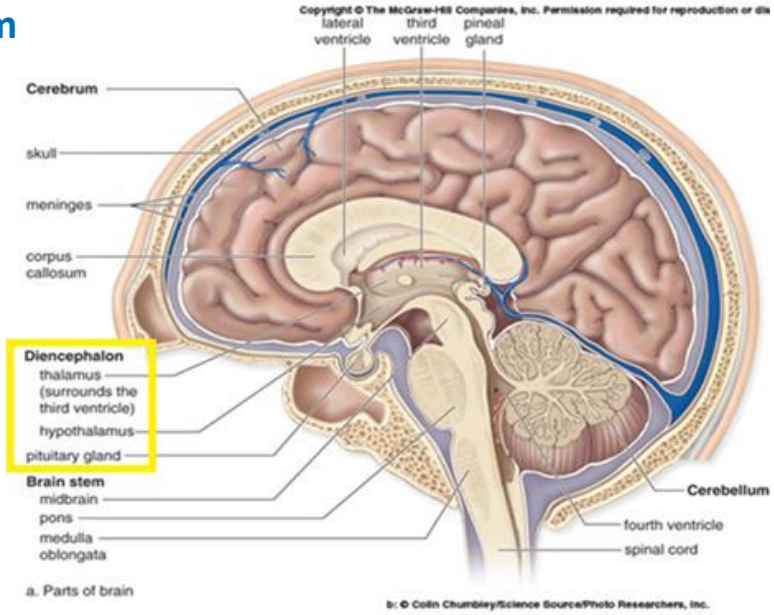

Brian Stem

دا د دماغو هغه برخه ده چی Spinal cord او Brian د نورو برخو سره وصلوی.

که چیری Brain stem ته صدمه ورسیږی نو د مرګ سبب ګرځی ځکه چی اکثره حیاتی مراکز دلته واقع دی.

Brian stem له دریو برخو څخه جوړ شوی دی:

- Medulla oblongata
- Pons
- Mid brain

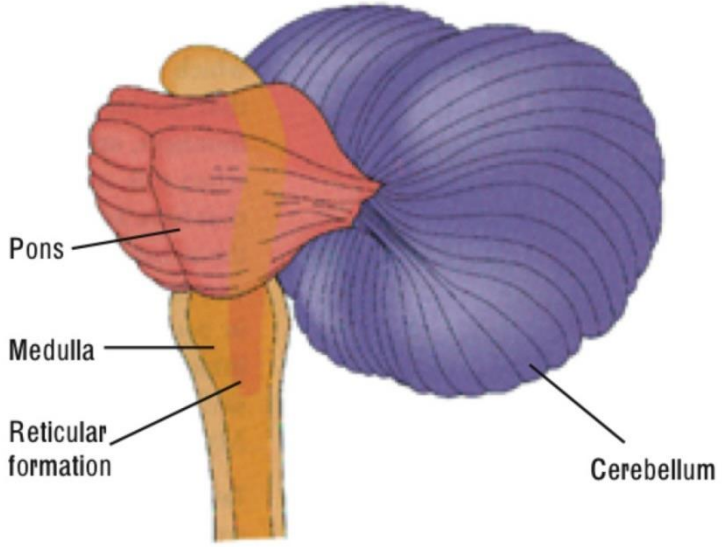

(c) ketabton.com: The Digital Library

Medulla oblongata

(1/1/2018)

د Brain stem تر ټولو ښکتنی برخه ده چی Spinal cord او Pons سره وصلوی، موقعیت یی د Spinal cord څخه پورته او د Pons څخه لاندی او یا د Pons او Spinal cord ترمنځ واقع دی.

Medulla ناک ته ورته شکل لری چی 3cm اوږودوالی، 2cm عرض او 1,25cm ضخامت لری.

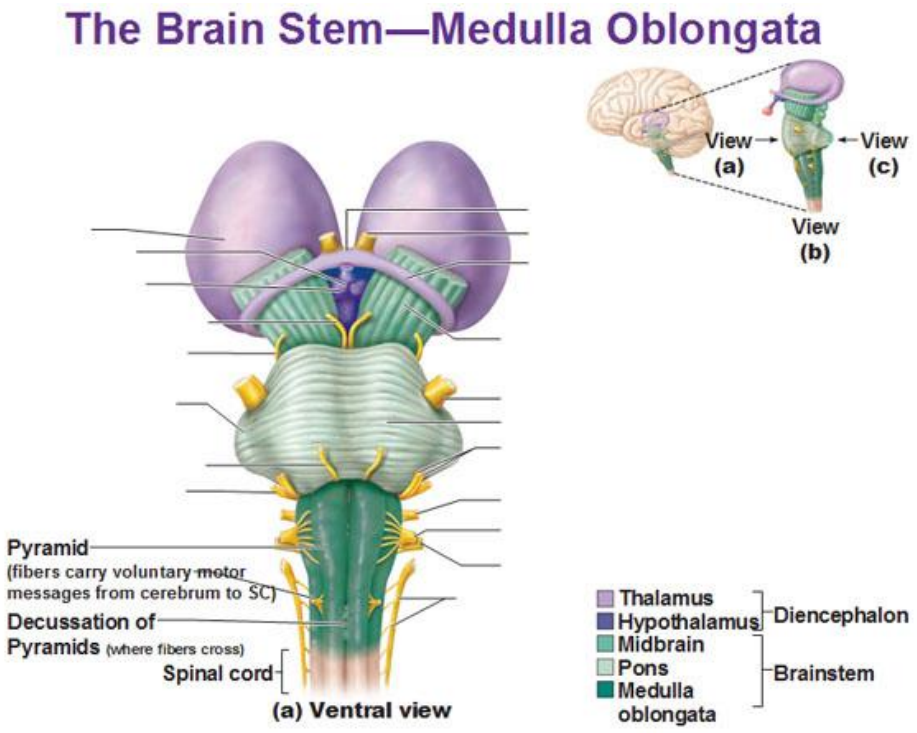

External features of Medulla oblongata

Medulla د Median fissure په واسطه په دوه برخو ویشل شوی ده:

- Right part
- Left part

دغه هره برخه بیا د Anterolateral sulcus او Posterolateral sulcus په واسطه په Posterior، Anterior او Lateral برخو باندی ویشل کیږی.

په Anterior region کی یی یوه اوږده برامده گی لیدل کیږی چی Pyramid ورته ویل کیږی، د Medulla ښکتنی برخه کی ډیر فایبرونه(د چپ او ښی Pyramids) په Medline سره قطع کوی او Pyramidal decussation جوړوی.

(c) ketabton.com: The Digital Library

په عرضانی ډول ځینی فایبرونه د Pyramid په پورته برخه کی سره قطع کوی چی ورته Ant external fiber ویل کیږی.

Olive: د Pyramid په پورته برخه کی په وحشی لوری کی هگی مانند برامده گی ده چی د Grey matter د کتلی په واسطه جوړه شوی ده.

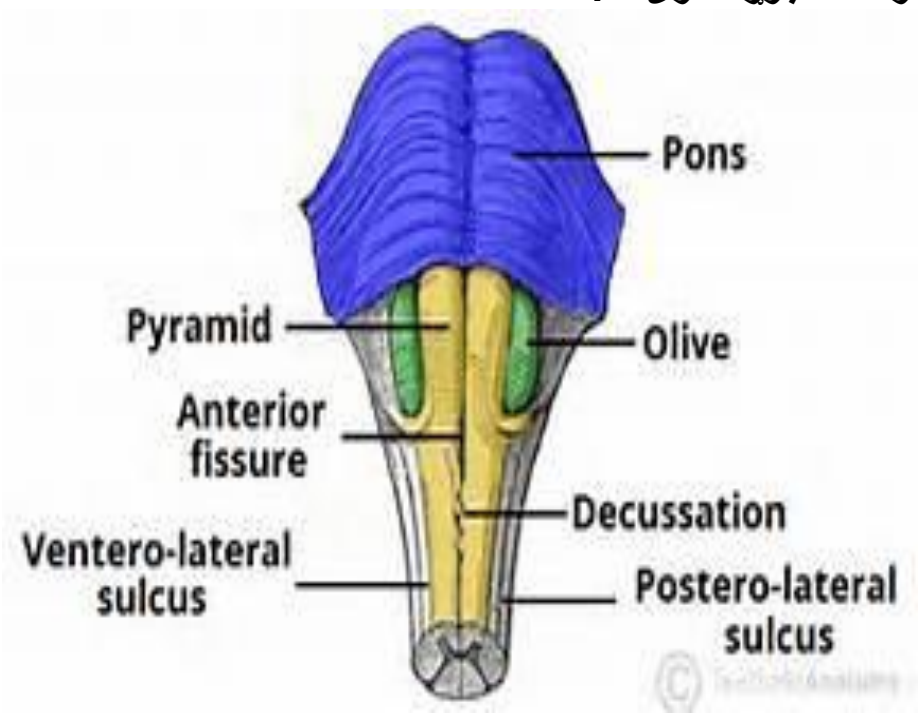

Posterior Aspect of Medulla oblongata

د وروستی مخ په پاسنی برخه کی V شکله Depression لیدل کیږی او په لاندی برخه کی یی دری Longitudinal elevation شته چی له انسی څخه وحشی لوری ته په لاندی ډول دی:

- Fasciculus gracilis
- Fasciculus cuneatus
- Inferior cerebral peduncle

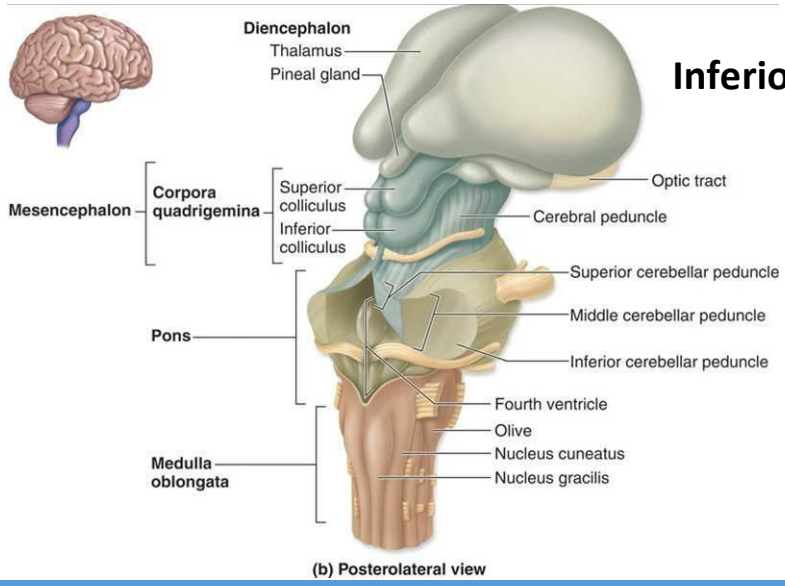

(b) Posterolateral view

(c) ketabton.com: The Digital Library

Function of Medulla oblongata

په Medulla کی Nuclei شاملی دی چی ځینی حیاتی دندی ترسره کوی لکه: HR، BVD(Blood vessels diamatter)، Respiration، Vomiting، Coughing، Sneezing، Swallowing، Balance او Co-ordination.

Pons

Means= Bridge پوله

Pons د Medulla او Mid brain ترمنځ موقیعت لری. (له Mid brain څخه لاندی او د Medulla څخه پورته)

Pons د څو Nuclei درلودونکی دی چی د Cerebrum او Cerebellum ترمنځ معلومات تبادله کوی.

External feature of Pons

Pons دوه Surface لری:

- Anterior surface

ددی سطحی په منځنی برخه کی یو Sulcus دی چی ورته Basilar sulcus وایی، ځکه دلته Basilary artery موجوده ده.

- Posterior surface

دا سطحه د Cerebellum په واسطه پټه شوی ده.

Function of Pons

د Medulla څخه ځینی Nuclei د Pons د Lower part په طرف تللی او په Swallowing، Breathing او د Balance په کنټرول کی ورسره Pons برخه اخلی.

ځینی نوری Nuclei په Pons کی په Chewing او Salivation یعنی د لاړو په تولید کی رول لری.

(c) ketabton.com: The Digital Library

Mid Brian

دی ته Mesencephalon هم وایی، د Brian stem پورتنی یا Superior part دی.

که چیری د Mid brain څخه عرضانی مقطع واخلو نو پکی یوه خالیگاه موجوده ده چی ورته Cerebral aqueduct وایی، کوم چی دریم بطین له څلورم بطین سره وصلوی.

Sub division of Mid brain

Mid brain د Cerebral aqueduct د موقیعت په اساس په دوه برخو ویشل شوی دی:

■ Anterior part

چی ورته Inferior cerebral peduncle وایی، دا دری نوری برخی لری:

- The crus cerebri anteriorly
- The substantia nigra in middle
- Tegmentum posteriorly

■ Posterior part

چی ورته Tectum وایی، او څلور Small elevation جوړوی:

- Superior colliculi
- Inferior colliculi
- Right colliculi
- Left colliculi

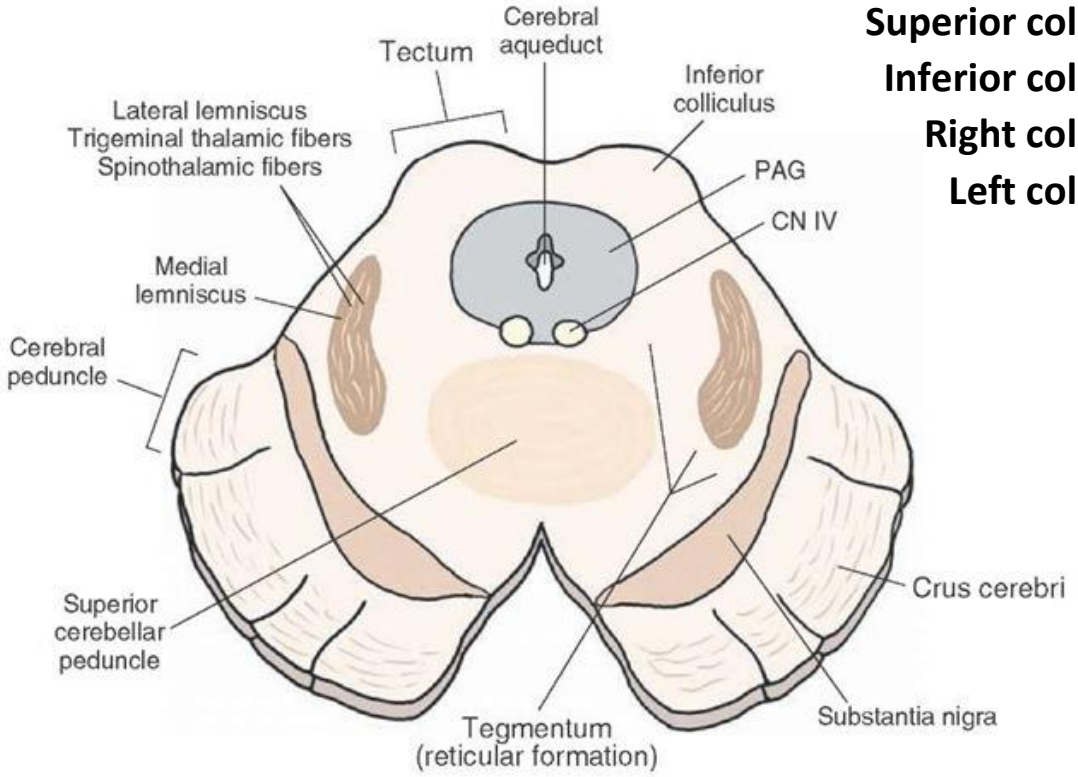

(c) ketabton.com: The Digital Library

Function of Mid brain

Substantia nigra چی د Basal nuclei برخه ده د بدن عمومی حرکات کنټرولوی.

په Mid brain کی ځینی Nuclei شته چی د سترګو حرکات او د Pupil قطر کنټرولوی.

نوټ:

Colliculi = Hilly غونډی

Contraction : د اوږدوالی کمیدل

Construction: د Lumen کمیدل

Cerebellum (Little brain)

دماغ اصغر

دا د Size له نظره کوچنی دی خو ډیری مهمی دندی په غاړه لری، لکه: د عضلاتو د Tone ساتل، Posture توازن او د بدن د حرکاتو په منظم کولو (Co ordination) کی رول لری.

موقعیت یی په Posterior cranial fossa کی د Medulla, Pons او ځلورم بطین شاته موقیعت لری.

External Feature of Cerebellum

د دوو نیمو قرو څخه جوړ شوی دی، کوم چی د Median vermis په واسطه سره وصل شوی دی.

- Right cerebellar hemisphere
- Left cerebellar hemisphere

Surfaces

- Superior surface
- Inferior surface

د دی دواړو سطحو ترمنځ یو Horizontal fissure دی چی دا دواړه سره بیلوی.

په قدامی اړخ کی یی یو ژور او تنګ Notch شته چی پکی Pons او Medulla ځای لری او په خلفی اړخ کی یی هم ژور او تنګ Notch دی چی پکی Flax cerebelli موقعیت لری.

(c) ketabton.com: The Digital Library

د Cerebellum هر Hemisphere په دری لوبونو ویشل شوی دی:

- **Anterior Lobe**

د Superior surface په Anterior part کی موقیعت لری.

- **Middle Lobe**

دغه لوب تر نورو غټ دی، Posterior lobe هم ورته وایی.

- **Flocculonodular Lobe**

دا تر ټولو کوچنی لوب دی.

Fissures of Cerebellum

- **Horizontal fissure**

دا Superior surface له Inferior surface څخه جدا کوی.

- **Primary fissure**

دا Anterior lobe د Middle lobe څخه په Superior surface کی جدا کوی.

- **Posterolateral fissure**

په Inferior surface کی Middle lobe له Flocculonodular lobe څخه جدا کوی.

د وظیفی له نظره د Cerebellum طبقه بندی

په دری برخو ویشل شوی دی:

- **Archi cerebellum**

دی ته Flocculonodular lobe هم ویل کیږی او د بدن د Balance په ساتلو کی رول لری.

- **Paleo cerebellum**

یا Anterior lobe هم ورته وایی او د عضلاتو د Tone په ساتلو کی رول لری.

- **Neo cerebellum**

Posterior lobe هم ورته وایی، ددی وظیفه د حرکاتو Co-ordination دی او د Middle lobe په واسطه جوړ شوی دی.

(c) ketabton.com: The Digital Library

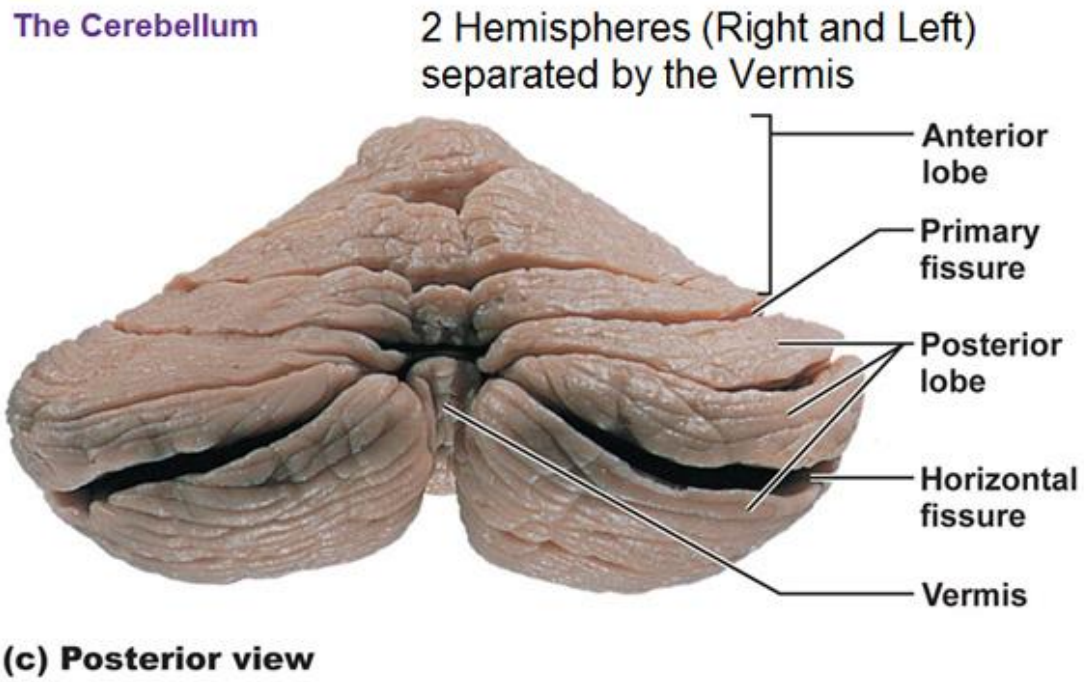

Cerebellar syndrome

که چیرته د Cerebellum په شریانونو کی Thrombosis منځته راشی نو د Cerebellar syndrome سبب ګرځی، کوم چی لاندی ځانګړتیاوی لری:

- Muscular hypotonia
- Intention tremor
- Adiadocho kinesia
- Nystagmus
- Ataxia
- Scaning of speech

Note: Combination of sign and septums is called syndrome and disease.

Brain Ventricles

Cavities with in brain.

د دماغو په مختلفو برخو کی خالیګاوی دی. چی شمیر یی څلورو ته رسیږی:

- 2- lateral = cerebrum
- Third ventricle
- Fourth ventricle

(c) ketabton.com: The Digital Library

Fourth ventricle

Shape: Tent

Location: Behind Medulla, Pons or in front of Cerebellum.

Communication of Fourth ventricle

- **Superiorly: It is connected to third ventricle through cerebral aqueduct.**
- **Inferiorly**

د Central canal په واسطه د Medulla او Spinal cord سره وصل شوی.

- **Posteriorly**

په لاندینی برخه Median aperture (Foramen magendi) په واسطه له Subarachnoid space سره رابطه لری. او په هره خوا کی بیا هم د Subarachnoid space سره دوه Lateral aperture (Foramen luscka) په واسطه وصل شوی دی.

Cerebrum دماغ اکبر

په Cranial cavity کی موقیعت لری. د دوو نیمو قرو څخه جوړ شوی دی:

- **Right cerebral hemisphere**
- **Left cerebral hemisphere**

دا دواړه نیمه قری Incompletely سره د Longitudinal Fissure په واسطه بیل او د Corpus collusme په واسطه سره نښتی دی.

Surfaces

- **Superolateral: محدب**
- **Medial: Flat**
- **Inferior:**
  - **Anterior part or Orbital surface**
  - **Posterior part or Tentorial surface**

(c) ketabton.com: The Digital Library

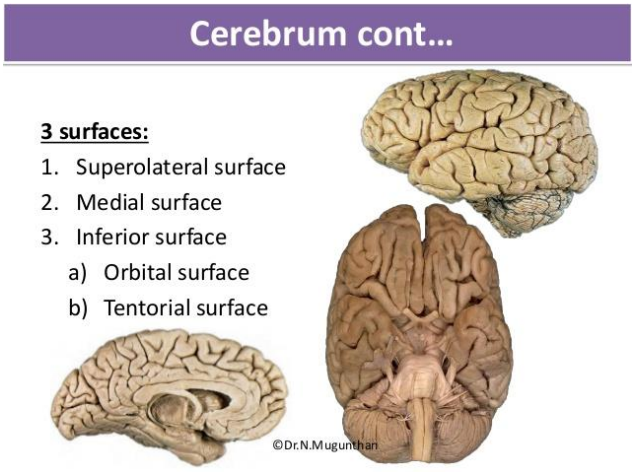

Borders

- **Superomedial**
- **Inferolateral**
- **Inferomedial**
  - **Medial orbital**
  - **Medial occipital**

Borders of cerebral hemisphere

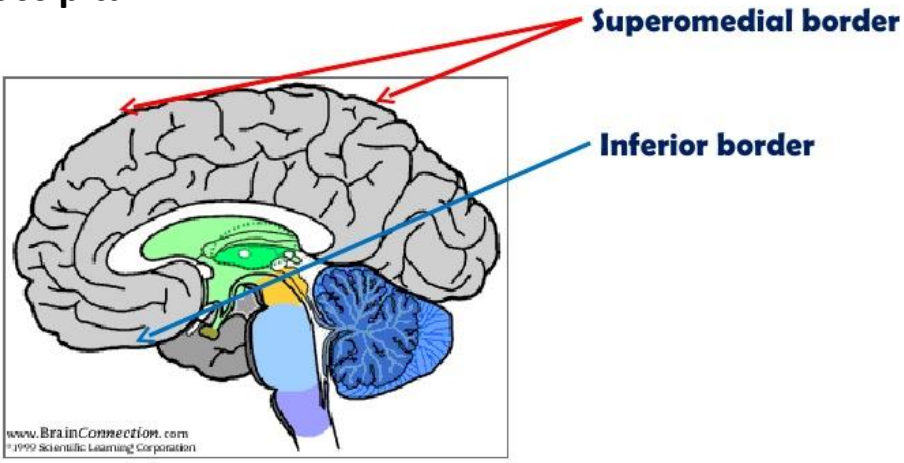

Cerebral cortex

A thin layer of grey matter that covering cerebrum.

د خاکستری مادی یوه پرده ده چی دماغ یی پوښلی.

په دی کی وتلی او ننوتلی برخی شته چی وتلی برخه یی د Gyrus او ننوتی برخه یی د Sulcus په نوم یادیږی.

(c) ketabton.com: The Digital Library

Sulcus

- Central sulcus
- Precentral sulcus
- Postcentral sulcus
- Lateral sulcus
- Perieto occipital sulcus

Lobes

- Frontal lobe
- Parietal lobe
- Occipital lobe
- Temporal lobe

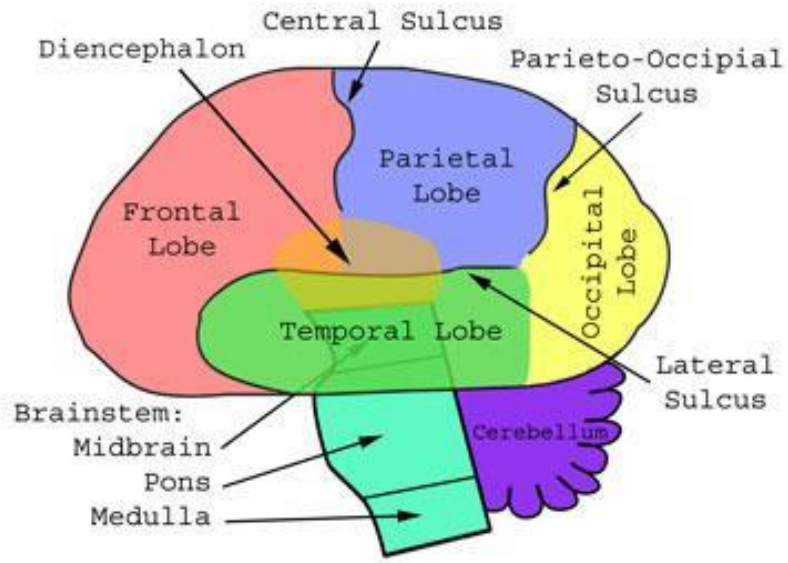

Poles

- Frontal pole
- Occipital pole
- Temporal pole

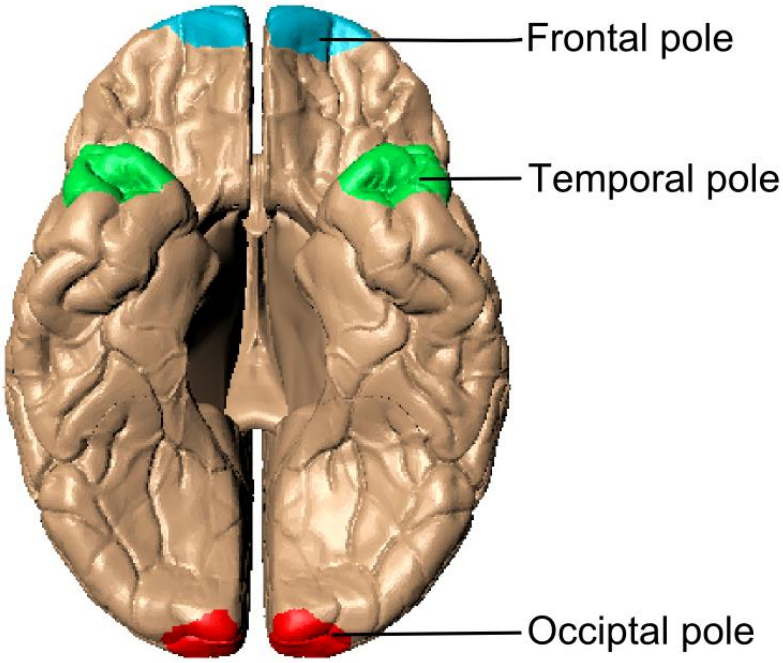

(c) ketabton.com: The Digital Library

یو شمیر نور Sulcuses د Gyruses سره یوځای مطالعه کوو:

- Precentral gyrus

د Central sulcus او Precentral sulcus ترمنځ واقع دی.

- Postcentral gyrus

دا د Central sulcus او Postcentral sulcus ترمنځ واقع دی.

- Superior frontal sulcus
- Inferior frontal sulcus

د Frontal lobe هغه برخی چی د Precentral sulcus مخی ته دی.

- Superior frontal gyrus
- Middle frontal gyrus
- Inferior frontal gyrus

Temporal lobe د دوه Sulcus (Sup or Inferior Temporal sulcus) په واسطه په دری Gyrus باندی ویشل شوی دی:

- Superior temporal gyrus
- Middle temporal gyrus
- Inferior temporal gyrus

Medial surface په یو شمیر نورو ناحیو ویشل کیږی:

- Cingulate sulcus
- Corpus collosum
- Cingulate gyrus
- Para-central lobule

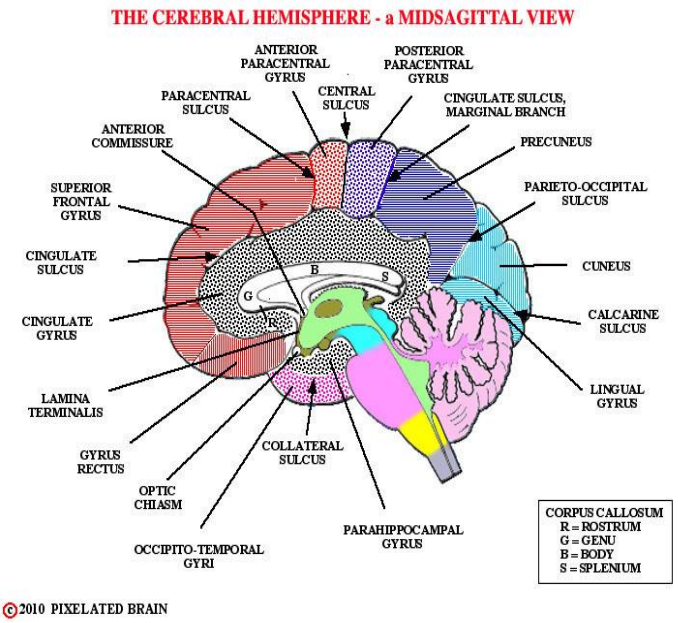

(c) ketabton.com: The Digital Library

Diencephalon

The portion of brain located between telencephalon and mesencephalon.

Parts

- Thalamus
- Hypothalamus
- Metathalamus
- Epithalamus
- Subthalamus

The Diencephalon

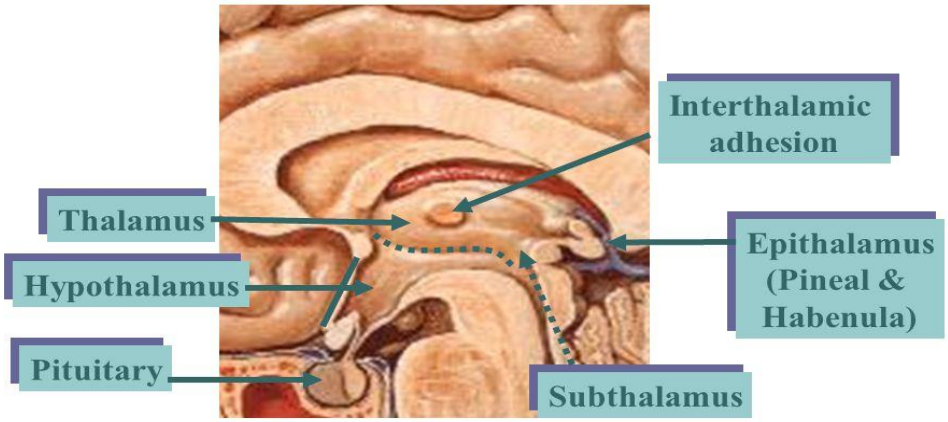

Thalamus

د Grey matter یوه غټه کتله ده چی لږه برخه یی په Lateral ventricle او ډیره برخه یی په Third ventricle کی واقع ده.

Interthalamic mass: (Adhesion)

خاکستری ماده ده چی دوه Thalamus سره وصلوی.

Surfaces

- Superior
- Inferior
- Medial
- Lateral

(c) ketabton.com: The Digital Library

Ends

- Anterior
- Posterior

Posterior end یی پراخه دی او د Pulvinar په نوم یادیږی.

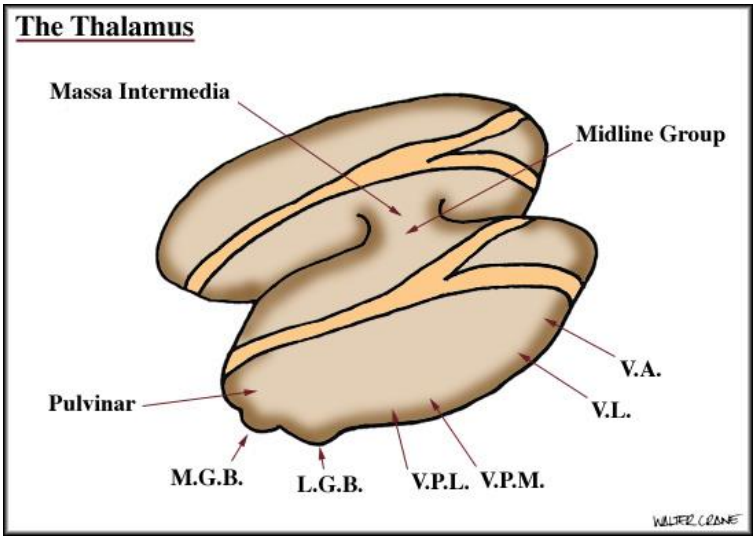

Subthalamus

It is the mass of grey matter.

Located between thalamus and midbrain.

Hypothalamus

دا ښکته خواته تمایل لری ځکه ورته hypo وایی.

دا هم د Grey matter یوه کتله ده.

Covering the floor and lateral wall of third ventricle.

Epithalamus

Collection of two habinular nuclei, pineal body and habinular commissure.

- Habinular nucleus

It is a nucleus, located Posterosuperior to thalamus.

(c) ketabton.com: The Digital Library

- Habinular commissure

White matter, connecters right and left habinular nuclei.

Metathalamus

Collection of two lateral geniculate bodies and two medial geniculate bodies.

- Medial geniculate body

An oval elevation, situated under pulvinar and lateral to superior colliculi.

د اوریدو معلومات لومړی دلته راځی او ددی ځای څخه بیا Cortex ته ځی.

- Lateral geniculate bodies

An oval elevation, Situated Anterolateral to medial geniculate body.

په Vision کی رول لری.

Basal Nuclei

It is the mass of grey matter, Present in base of brain.

Parts

The corpus striatum

- Lentiform nuclei

Lens مانند شکل لری، چی د Thalamus وحشی واقع دی. د White matter په واسطه په دوه برخو ویشل شوی دی:

- Putamen: it is lateral and larger
- Globus pallidus: it is medial and smaller

- Clanstrum nuclei

د Saccer په شکل هسته ده او د Putamen او Insula ترمنځ واقع ده.

(c) ketabton.com: The Digital Library

Caudate nuclei

C توری یا کامی(،) ته ورته شکل لری او دری برخی لری:

- Head
- Body
- Tail

Amygdloid nucleus

بادام ته ورته شکل لری او د Caudate nuclei د Tail په برخه کی واقع دی.

فزیالوژی کی وظیفوی ارتباطات

Corpus striatum

Lentiform + Caudate nuclei

Palo striatum

دی ته Globus pallidus هم وایی.

Neo striatum

دی ته Caudate nuclei او Putamen هم وایی.

مهم وظایف:

- د بدن وضعیت کی رول لری.
- Coordination of movement

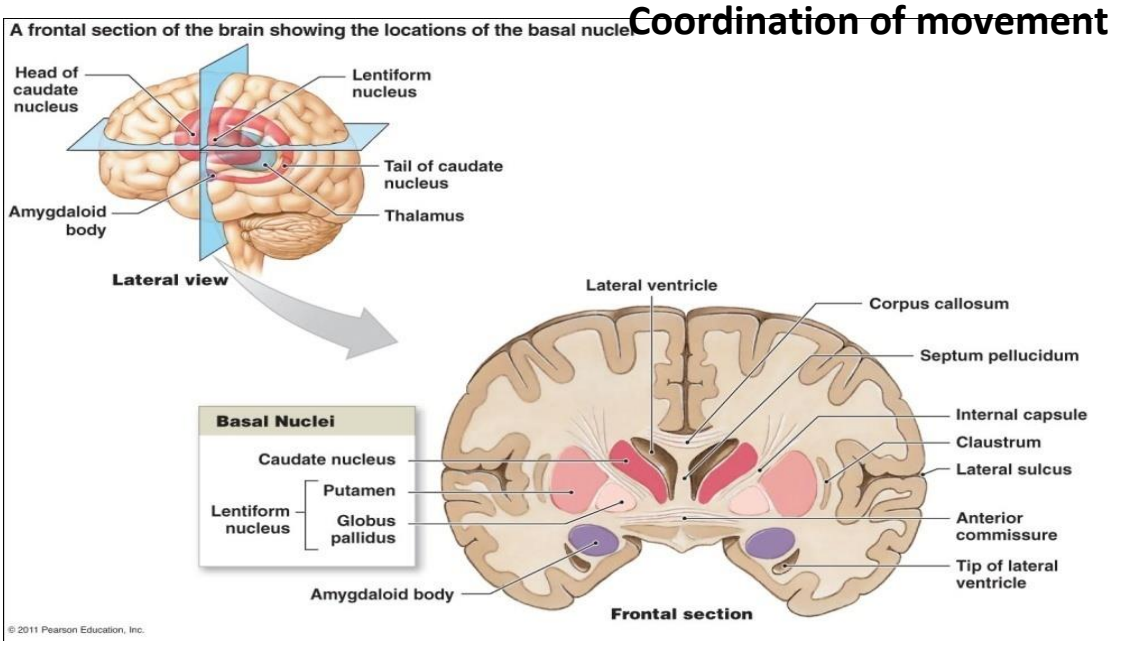

(c) ketabton.com: The Digital Library

White matter of cerebrum

Bundle of fibers.

White matter د Myleinated fibers په واسطه جوړ شوی دی، دری برخی لری:

- **Associated (arcuate) Fibers**

په عینی نیمه قره کی د Cortex یوه برخه له بلی برخی سره وصلوی.

- **Acommissure fibers**

په Right and left cerebral hemisphere کی ساختمانونه سره وصلوی.

- **Projecting fibers**

Cortex د CNS له نورو برخو سره لکه: Brain stem یا Spinal cord سره وصلوی.

Corpus collusme

It is the largest commissure.

ساختمان یی سپینه ماده دی، په بنی او چپ نیمه قره کی ساختمانونه سره وصلوی بغیر د Temporal lobe د Lower او Anterior برخو څخه ځکه چی دا د Anterior commissure په واسطه سره وصل کیږی.

لاندی برخی لری:

- **Anterior end**

چی Genu هم ورته وای، Genu د زنګون په معنا دی.

- **Posterior end**

دی ته Splenium وایی.

- **Body/ Trunk**

دا یی منځنی برخه ده.

ځینی کتابونو کی یی Rostrum څلورمه برخه بلل شوی.

(c) ketabton.com: The Digital Library

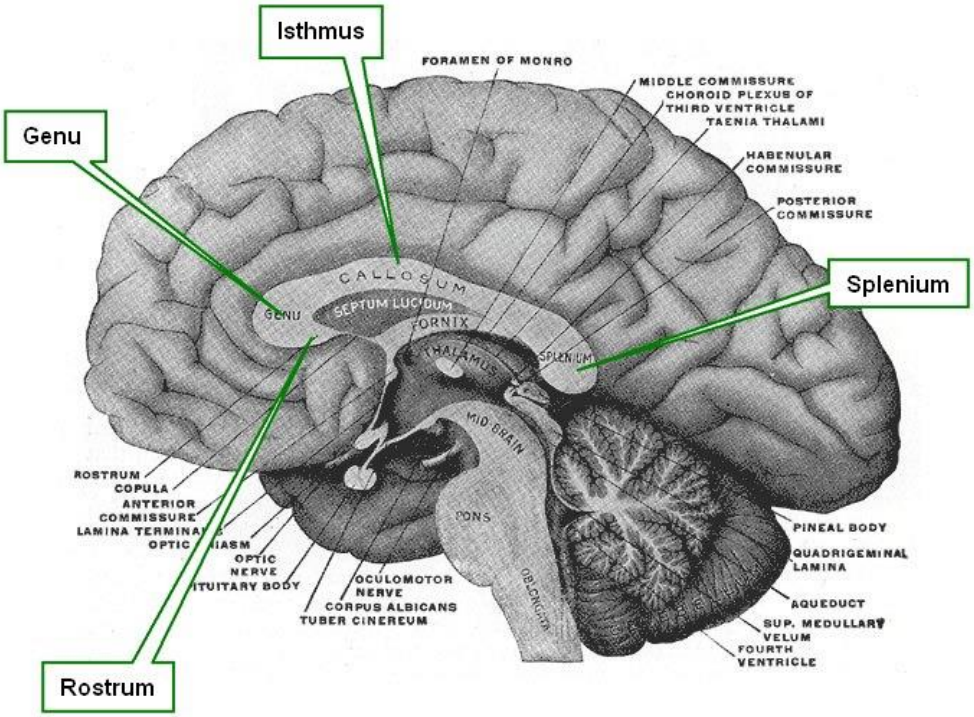

Internal capsule

د Fibers یو غټ بنډل دی چی د Cortex څخه وځی او ننوځی.

په Sensory او Motor اعصابو کی شامل دی.

د Thalamus او Lentiform ترمنځ واقع دی. دی ته هم د Genu کلیمه استعمالیږی ځکه دا هم د زنګون په شان شکل لری. که عرضانی مقطع یی واخلو د V د توری شکل غوره کوی او دری برخی لری:

- Anterior limb
- Posterior limb
- Genu

او ځینی وایی چی پنځه برخی لری یعنی دوه نوری برخی هم لری چی هغه دوه یی په لاندی ډول دی:

- Sub lentiform
- Retrolentiform

وظیفه یی Sensory یا Motor ده، یعنی پیغامونه وړی او راوړی.

(c) ketabton.com: The Digital Library

White matter ځکه سپین ښکاری چی د Myelin sheat لری. ځکه دلته Schwan cells د طبقاتو ترمنځ شحم ځای په ځای کیږی.

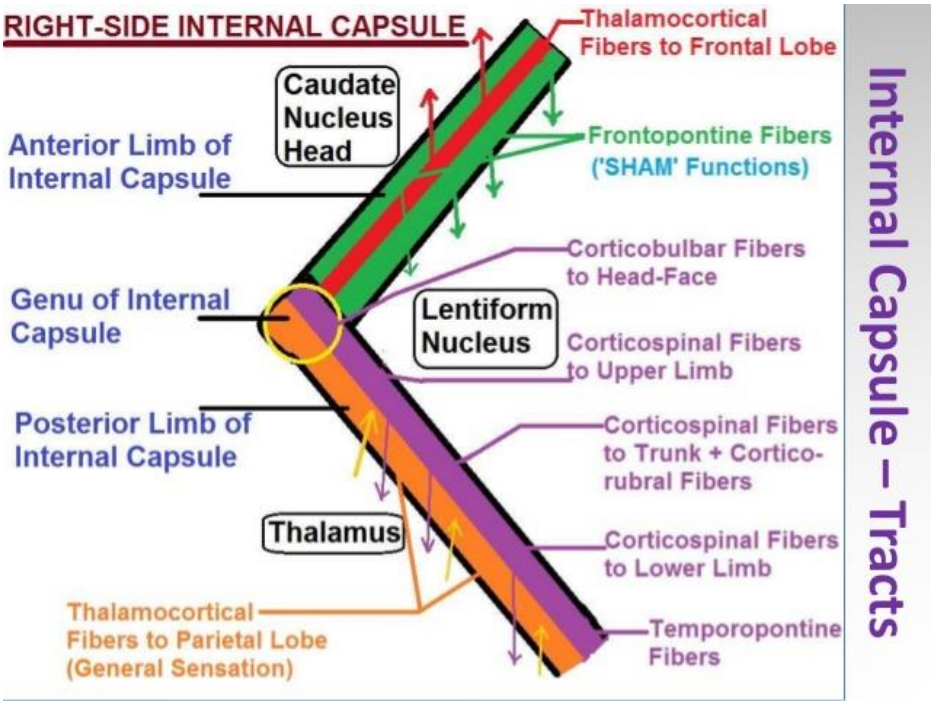

Third ventricle

It is the cavity of Diencephalon or the space between two thalami.

Communication

- Anterosuperiorly: Connect to lateral ventricle by foramen monro or internal ventricular foramen.
- Posteroinferiorly: connect with fourth ventricle by cerebral aqueduct.

Lateral ventricles

The cavity of telencephalon or cerebrum is called lateral ventricles.

There are two in a number.

Have two parts:

- Central part مرکزی برخه

(c) ketabton.com: The Digital Library

- Three horns شاخونه
  - Anterior horn
  - Posterior horn
  - Inferior horn

C.S.F (Cerebral spinal fluid)

The C.S.F is a modified tissue fluid.

دا پلازما ده خو د پروتین او گلوکوز مقدار په کی کم او د کلورین مقدار پکی زیات دی. حجرات یی په نشت حساب دی.

د 90% څخه زیات په Lateral ventricle کی جوړیږی همدارنگه په Third ventricle، Fourth ventricle او Arachnoid space کی هم تولیدیږی.

Circulation of C.S.F

د Lateral ventricle څخه د Foramen of monro له لاری Third ventricle ته ځی، بیا د Foramen magendi یا Foramen luschka له لاری Sub arachnoid space ته ځی او بیا د Arachnoid villi له لاری دوران ته جذبیږی.

ټول مقدار یی 120 څخه تر 180cc پوری دی (په یو ساعت کی 200cc تولیدیږی) او ټول 5000cc/day تولیدیږی.

Circulation of Cerebrospinal Fluid (CSF)

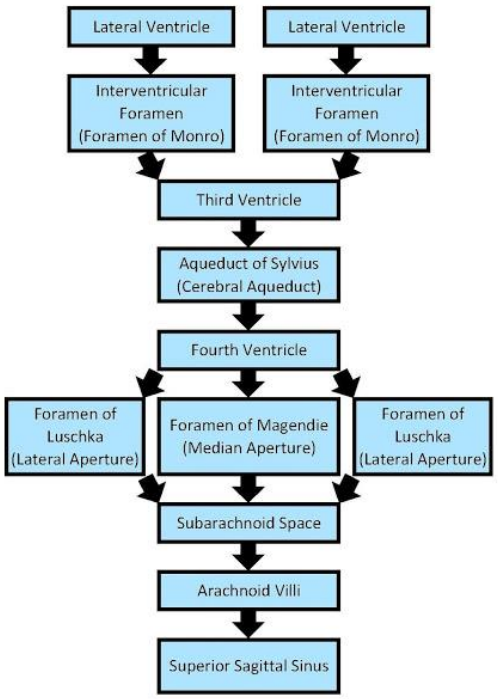

(c) ketabton.com: The Digital Library

Function

- Protection
- د عصبی انساجو په تغذیه کی رول لری.
- د ځینی ناروغیو د تشخیص په مقابل کی ورڅخه استفاده کیږی.

Spinal cord

It is the lowest cylindrical part of CNS.

Length:

- **In male= 45cm**
- **In female= 43cm**

Location: vertebral canal.

Start from medulla oblongata to L1 lower border or L2 upper border.

- **Conus medullary**
- **Cauda equine**

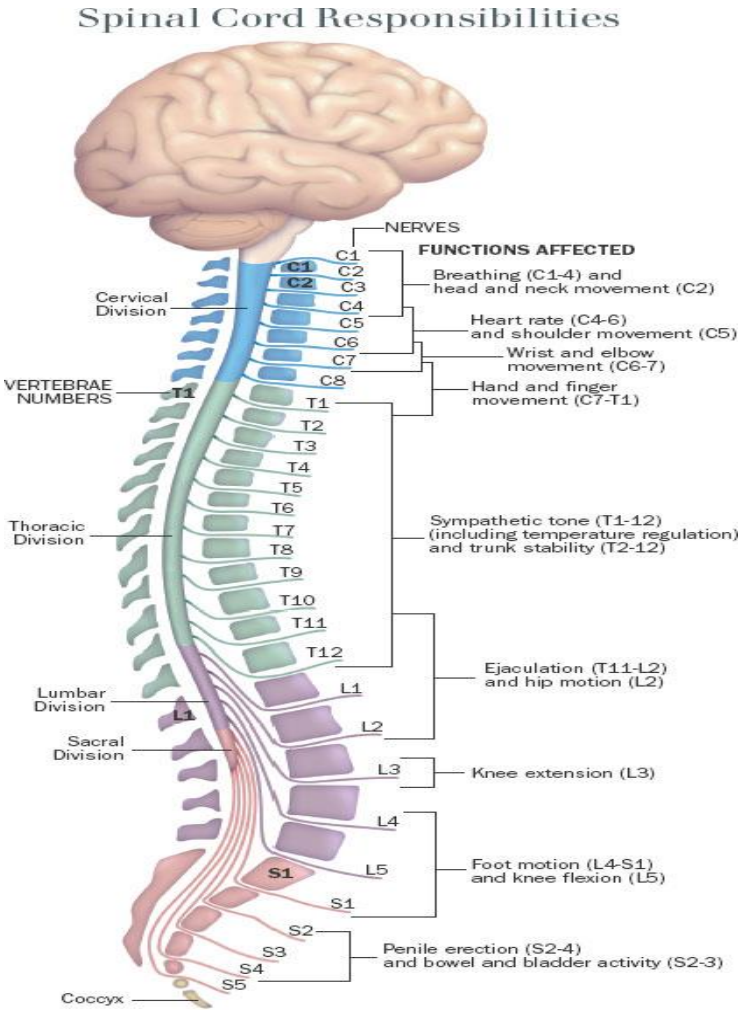

(c) ketabton.com: The Digital Library

External features of Spinal cord

د دوو Sulcus (Ant medial sulcus or Post medial sulcus) په واسطه په دوه برخو ویشل کیږی:

- Right half
- Left half

دغه هره نیمه برخه بیا د دوو Sulcus (Posterolateral sulcus or Lateral sulcus) په واسطه په دری برخو ویشل کیږی:

- Anterior region
- Posterior region
- Lateral region

Internal features of Spinal cord

ځرنګه چی د Spinal cord خارجی برخه White matter ده خو داخلی برخه یی د Grey matter څخه جوړه ده. شکل یی د غټ (H) توری په شان یا شوپرک په شان دی.

دوه Horns لری چی له Anterior او Posterior څخه عبارت دی.

Anterior horn یی Sensory دی اوPosterior horn یی Motor دی.

خو د T1-L1 او S2-S4 پوری Lateral horn هم موجود دی. چی هغه د Autonomic nervous system پوری تړاو لری.

Note:

- S= Sacrum
- T= Thoracic
- L= Lumber

Sensory to CNS

Motor from CNS

(c) ketabton.com: The Digital Library

Tracts

Collection of Nerve fibers in CNS.

په دوه برخو ویشل شوی دی:

- **Ascending tract: Sensory**
- **Descending tract: Motor**

خو د هستولوژی له نظره بیا دری برخی لری چی دریمه برخه یی د Associated tract په نوم سره یادیږی.

Descending tract هم دوه برخی لری:

- **Pyramidal tract**
- **Extra pyramidal tract**

Pyramidal tractهم دوه برخی لری:

- **Corticonuclear tract**
- **Corticospinal tract**
  - **Anterior corticospinal tract**
  - **Lateral corticospinal tract**

Receptors

The peripheral ending of Afferent fibers is known as Receptor.

Classification of receptors:

- **Due to Origin:**
  - **Exteroceptive**
  - **Interceptive**
  - **Proprioceptive**
- **Due to Structure:**
  - **Free ending**
  - **Encapsulated**
- **Due to Response:**
  - **Chemoreceptors**

(c) ketabton.com: The Digital Library

- Thermoreceptors
- Osmoreceptors
- Barrow receptors
- Mechanoreceptors
- Nocireceptros

Pathway

■ Motor pathway:

- Upper motor neuron pathway

هغه فایبرونه دی چی د Cortex څخه راځی او د Ant horn حجراتو پوری واقع شوی وی.

- Lower motor neuron pathway

هغه فایبرونه دی چی د Ant horn حجراتو څخه راځی او عضلاتو ته رسیږی.

■ Sensory pathway:

Receptor___Primary afferent (1st order)____Brain stem or Spinal cord (2nd order)___Thalamus (3rd order)___Primary sensory cortex.

په دی Pathway کی دری ډوله نیورونونه شامل دی:

- First order neuron
- Second order neuron
- Third order neuron

دمرکزی عصبی سیستم پای

(c) ketabton.com: The Digital Library

Peripheral Nervous system

محیطی عصبی سیستم

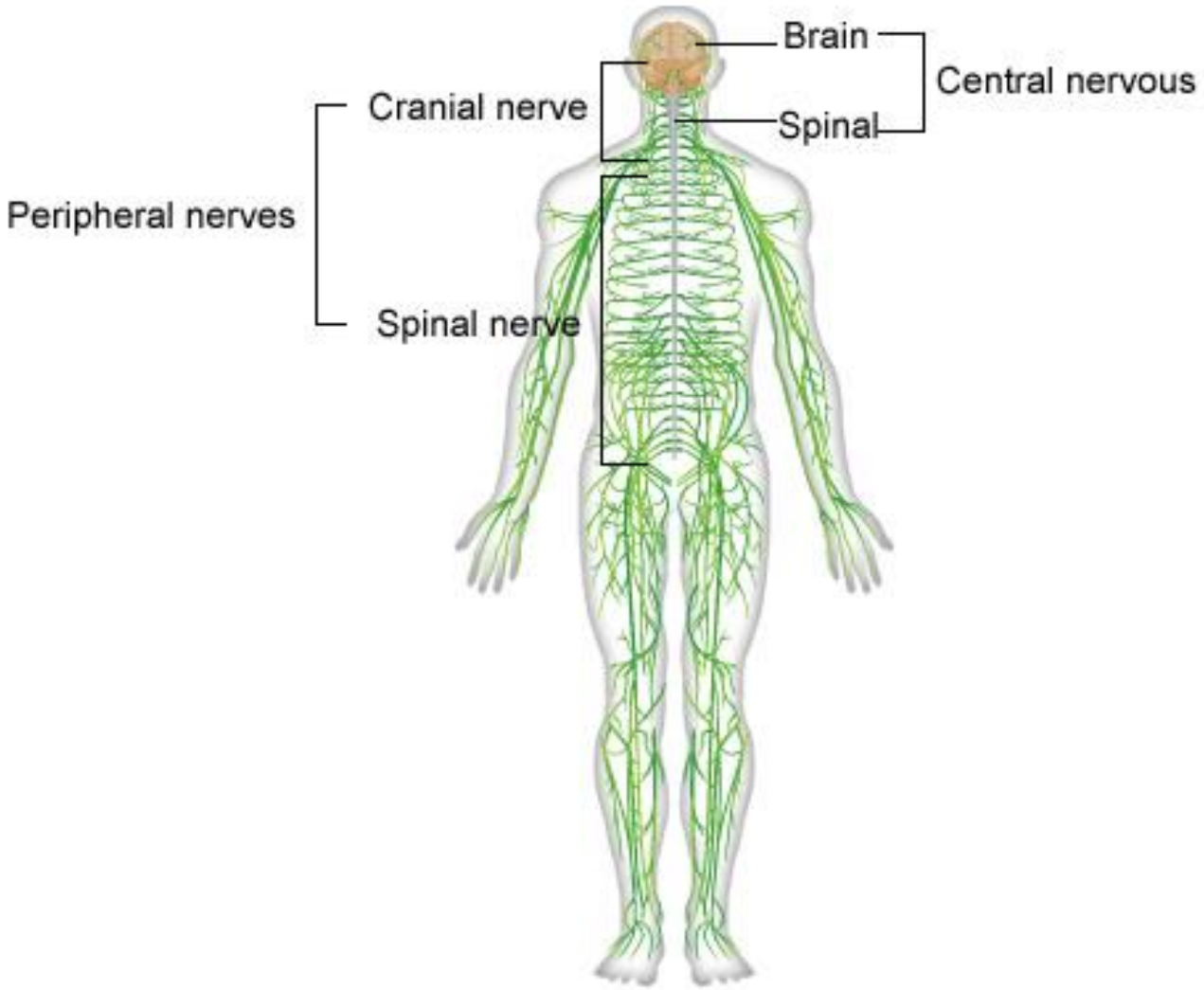

Mr.18 | BY: KEFAYATULLAH NAIB AMANI 078 4 59 75 49

(c) ketabton.com: The Digital Library

Peripheral nervous system

محیطی عصبی سیستم

دغه سیستم د Peripheral nerve او Ganglia څخه جوړ شوی دی.

Peripheral nerve په دوه ډوله دی:

- Cranial nerve: کوم چی له Brain څخه منشاء اخلی.
- Spinal nerve: کوم چی له Spinal cord څخه منشاء اخلی.

Cranial nerve

قحفی ازوج

ددی تعداد 12 جوړی دی او عموماً په رومی اعدادو ښودل کیږی.

1 او 2 جوړه د Fore brain څخه منشاء اخلی، 3 او 4 جوړه له Mid brain څخه منشاء اخلی، 5,6,7 او 8 جوړه له Pons څخه منشاء اخلی او 9,10,11 او 12 جوړه له Medulla څخه منشاء اخلی. پواځی د Cerebellum څخه کوم Cranial nerve منشاء نه اخلی. دغه دولس جوړی په لاندی ډول دی:

- 1:(I) Olfactory nerve (Sensory)
- 2:(II) Optic nerve (Sensory)

→ Fore Brain

- 3:(III) Oculomotor nerve (Motor)
- 4:(IV) Trochlea nerve (Motor)

→ Mid Brain

- 5:(V) Trigeminal nerve (Mix)
- 6:(VI) Abducent nerve (Motor)
- 7:(VII) Facial nerve (Mix)
- 8:(VIII) Vestibular cochlear nerve (Sensory)

→ Pons

- 9:(IX) Glossopharyngeal nerve (Mix)
- 10:(X) Vagus nerve (Mix)
- 11:(XI) Spinal accessory nerve (Motor)
- 12:(XII) Hypoglossal nerve (Motor)

→ Medulla

(c) ketabton.com: The Digital Library

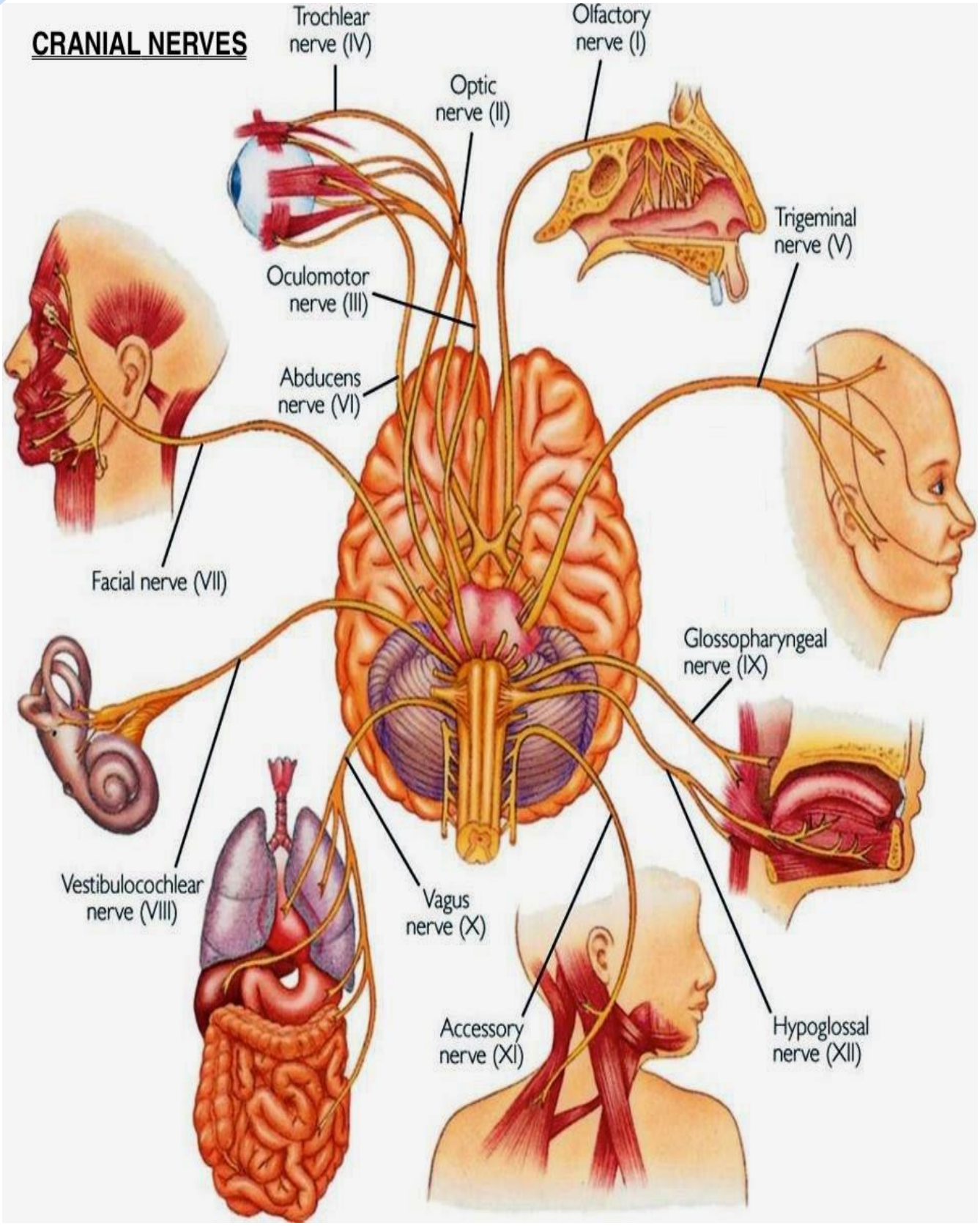

د Vagus عصب څخه بغير يو هم له دی 12 جوړو څخه د غاړی څخه لاندی نه راځی،
Vagus عصب د غاړی څخه ښکته Thoracic او Abdomen پوری راځی.

(c) ketabton.com: The Digital Library

Classification of Cranial Nerve Due to Function

■ Sensory Nerve

حسی عصب: د Sensation یعنی د حس سره کار لری او حرکاتو سره کار نه لری، دی ته Afferent هم ویل کیږی او محیط له مرکز سره وصلوی.

■ Motor Nerve

په حرکاتو کی رول لری، د سترګو د ژبی په حرکاتو کی رول دی. دی ته Efferent هم وایی.

(SAME)

S: Sensory nerve

A: Afferent

M: Motor

E: Efferent

■ Mixed cranial Nerves

دا هم په حس کی او هم په حرکاتو کی رول لری. یعنی د یوی ساحی حرکات هم کنټرولوی او هم یی په حس کی رول لری.

ANS (Autonomic Nervous system)

- Symphatatic
- Para Symphatatic

دا غیری محیطی اعصاب دی د مرکز څخه محیط ته ځی خو غیری ارادی غړو ته ځی.

پاراسمپاتیک ته Craniosacral هم وایی ځکه دا د هغی څخه منشاء اخلی، یعنی د Cranio یا Sacral څخه منشاء اخلی.

قحفی ازاواج یا Cranial nerve هم د Cranium څخه خارجیږی او غیری ارادی غړو ته ځی. پاراسمپاتیک د Cranial nerve سره یوځای خارجیږی. او هغه هم د CN III، CN VII، CN IX، CN X سره خارجیږی. او سمپاتیک یی lumber او thorax ته ځی.

(c) ketabton.com: The Digital Library

1: CN I= Olfactory Nerves

Function: sensory, sensation, olfaction

یعنی دا Sensory عصب دی او د بوی یا Smell سره کار لری.

دا عصب د Forebrain څخه منشاء اخلی.

د nose یا پوزی Superior nasal concha د Upper part د بوی مسوّلییت په غاړه لری.

نو دا عصب د Superior nasal concha څخه شروع کیږی او Cribriform palate ته ځی او ددی له لاری بیا Ethmoid bone ته ځی او ددی څخه بیا Cranial cavity ته داخلیږی او په Cerebrum باندی خاتمه پیدا کوی.

د پوزی په وحشی دیوال کی دری Conchae موجودی دی:

- Superior nasal concha
- Middle nasal concha
- Inferior nasal concha

د Concha منځ برخه د Respiration سره کار لری. او د Inferior nasal concha څخه لاندی برخه د Filtration لپاره ضروری دی.

- Anosmia: هغه حالت دی چی یوشخص د بوی احساس ونه شی کولای، یا به لاره بنده وی او یا به عصب خراب وی نو د همدی له وجی دا حالت منځ ته راځی.
- Cerebral cortex: د دماغو وظیفی ترسره کوی یعنی فیصلی کوی.

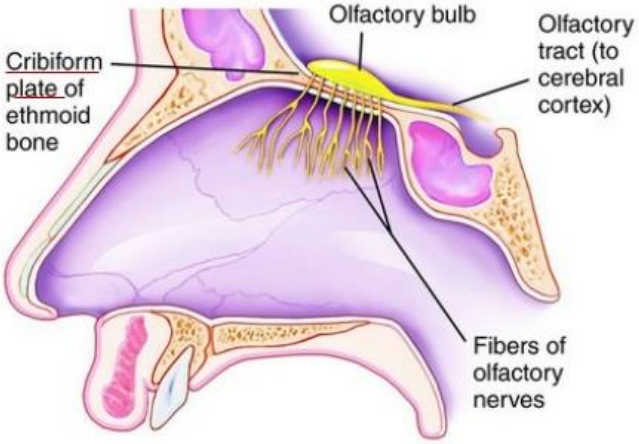

(c) ketabton.com: The Digital Library

2: CN II: Optic Nerves

دا عصب هم Sensory دی او د Vision یا لیدلو سره کار لری، دا عصب د Cerebrum د Occipital lobe څخه منشاء اخلی.

دغه عصب د سترګی د Retina څخه شروع کیږی او Cornea ته تیریږی، د Cornea شاته یوه مایع ده چی Aqueous humor نومیږی د هغی څخه باید تیر شی، د Iris په منځ کی یو سوری دی چی ورته Pupil وایی ددی شاته Lens واقع دی او د lens څخه شاته Vitreous body ده او بلاخره ددی څخه شاته بیا Retina وجود لری چی کله رڼا دی برخی ته ورسیږی نو بیا موږ لیدل کولای شو.

لیدل په دوه حالتونو کی خرابیږی:

- کله چی Retina پوری دغه Pathway خرابه شی چی ورته Optic media وایی.
- کله چی عصب کی کوم مشکل موجود وی.

کله چی عکس Retina ته ورسیده نو له دی ځای بیا Optic nerve شروع کیږی یعنی دواړو خواو ته عصب شروع کیږی. بیا Cranial cavity ته داخلیږی دلته بیا Crossing کوی یعنی د ښی طرف عصب چپ طرف ته او د چپ طرف عصب ښی طرف ته ځی چی دی Cross ته Optic chiasma وایی.

Cranial cavity ته به د Optic foramen له لاری ننوځی، او دلته بیا Cross کوی، ددی Cross څخه وروسته بیا دی ته Optic tract وایی او بیا یو بل ساختمان چی Lateral geniculate body نومیږی جوړیږی او له دی څخه وروسته بیا Axons په خواره ډول یا پراګنده ډول باندی جوړیږی چی دی ته بیا Optic radiation وایی. او دا بیا د Cerebrum د Occipital lobe ته پیغام راوړی. دی ټولی Pathway ته Vision pathway وایی.

که د Optic chiasma څخه مخکی کار خراب و نو که بیا ښی طرف خراب وی نو ښی سترګه به خرابه وی او که چپ طرف خراب و نو چپه سترګه به خرابه وی.

اوکه د Optic chiasma څخه وروسته کار خراب وو نو که بیا ښی طرف خراب وو نو چپه سترګه به خرابه وی او که چپ طرف خراب وو نو ښی سترګه به خرابه وی.

که د Visual pathway خرابه شی نو د ړوندوالی سبب ګرځی.

(c) ketabton.com: The Digital Library

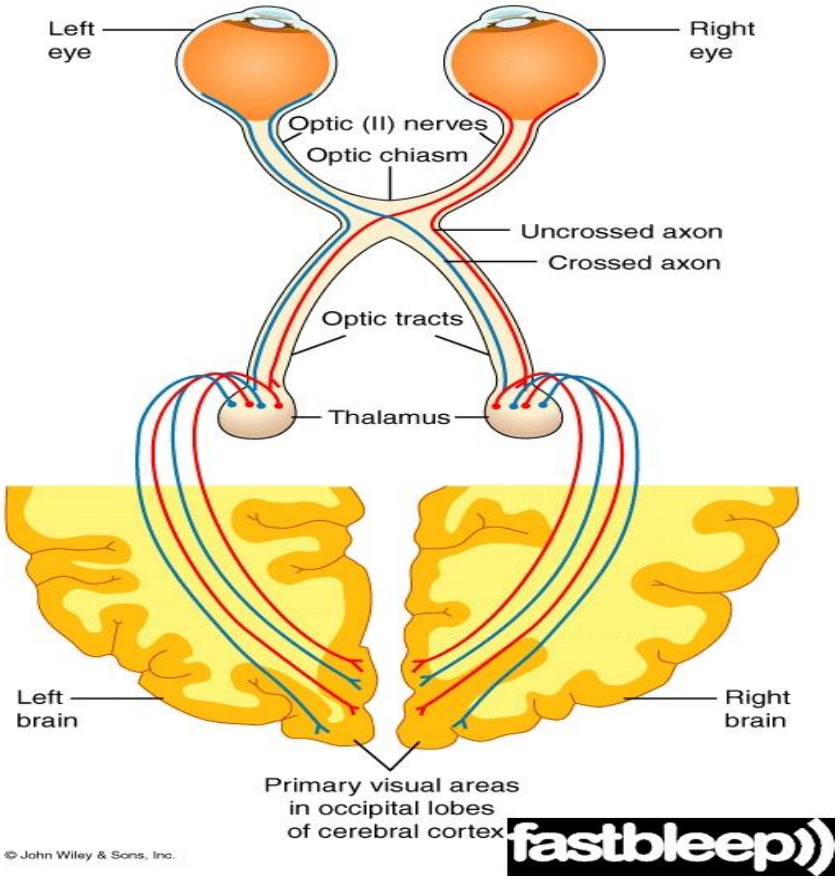

3: CN III: Oculomotor Nerves

دا عصب د نوعیت له نظره حرکی یا Motor دی او د عضلاتو سره کار لری.

د سترگی 5 دانی ارادی عضلاتو د حرکاتو په کنټرول کی رول لری چی دا عضلات په لاندی ډول سره دی:

- Inferior oblique muscle
- Medial rectus muscle
- Superior rectus muscle
- Inferior rectus muscle
- Levator palpebral superior muscle

په سترگه کی مجموعآ 7 دانی ارادی عضلات دی چی پنځه دانی یی دغه عصب کنټرولوی او هغه دوه یی ددی عصب په واسطه نه تعصیبیږی چی هغه دوه نور یی په لاندی ډول دی:

(c) ketabton.com: The Digital Library

- **Lateral rectus muscle**

کوم چی د شپږم Cranial nerve په واسطه کنټرولیږی.

- **Superior oblique muscle**

کوم چی د څلورم Cranial nerve په واسطه کنټرولیږی.

له دی عصب سره پاراسمپاتیک Fibers هم ښکته کیږی سترګی ته راځی او د سترګی غیری ارادی عضلات تعصیبوی. په سترګه کی دوه دانی غیری ارادی عضلات دی:

- **Ciliary muscle**
- **Sphincter papillae muscle**

دغه عصب د Mid brain د Ant part څخه منشاء اخلی، د Mid brain په Post cranial fossa کی موجود دی.

نو دا عصب به د Post cranial fossa څخه Middle cranial fossa ته راځی او د همدی ځای څخه به Ant cranial fossa ته راځی او له دی ځای څخه به د یو درز په واسطه چی Superior orbital fissure نومیږی Orbital cavity ته داخلیږی او د سترګی عضلات تعصیبوی.

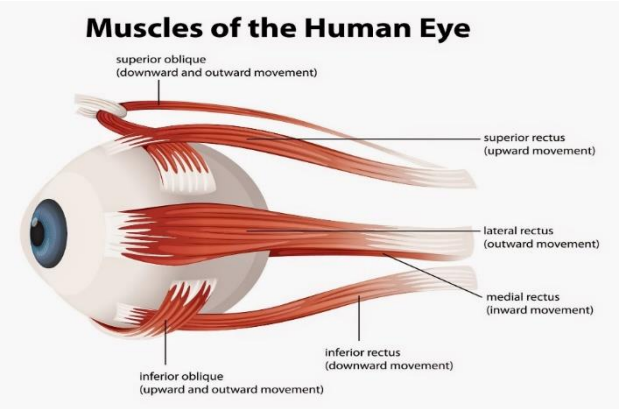

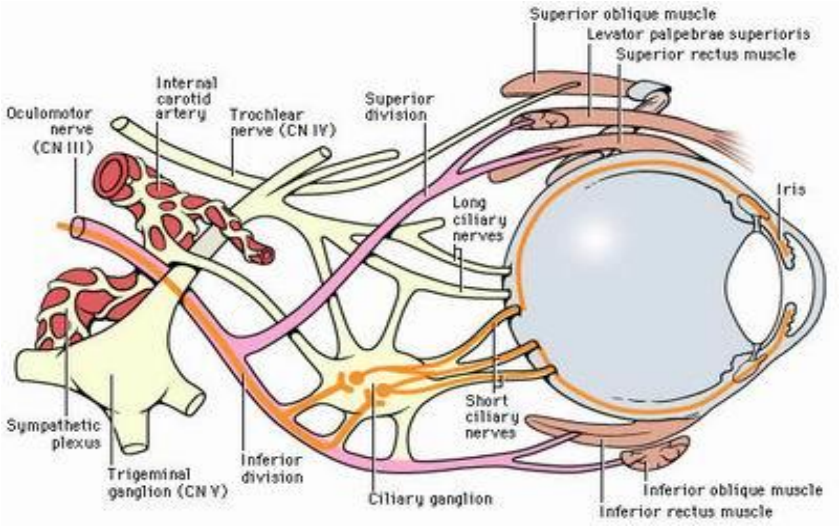

(c) ketabton.com: The Digital Library

4: CN IV: Trochlear Nerves

دا عصب هم حرکی دی یعنی د عضلاتو سره کار لری د سترګی یواځی یوه ارادی عضله کنټرولوی چی ورته Superior oblique muscle وایی.

دا عصب د Mid brain د Post part څخه منشاء اخلی، دا یواځینی Cranial nerve دی چی د Mid brain د Post part څخه منشاء اخلی. نور ټول Cranial nerve د Mid brain د Ant part څخه منشاء اخلی یا تری اوځی.

او دا یواځینی Cranial nerve دی چی د سر په داخل کی زیاته فاصله وهی.

دا عصب د Mid brain د Post part څخه Post cranial fossa ته ځی بیا Middle cranial fossa ته بیا Ant cranial fossa ته ځی او بیا د Superior orbital fissure په واسطه Orbital cavity ته داخلیږی.

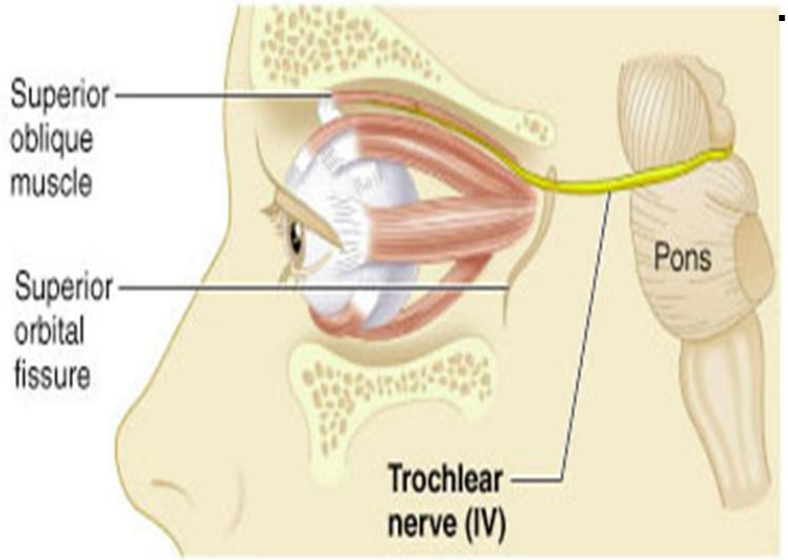

5: CN V: Trigeminal Nerves

ددی عصب نوم له دوو کلیمو څخه اخستل شوی دی:

Tri= 3

Geminal= geminus

Geminus د Branches یا څانګو په معنا دی یعنی Trigeminal ورته ځکه وایی چی دا په اخیر کی په دری څانګو باندی ویشل کیږی کومی چی په لاندی ډول دی:

- V1: Ophthalmic branch
- V2: Maxillary branch

(c) ketabton.com: The Digital Library

■ V3: Mandibular branch

دا عصب د Pons څخه منشاء اخلی او د نوعیت له نظره Mix عصب دی یعنی هم Sensory دی او هم Motor دی.

Sensory یعنی ددی په واسطه د لاندی ځایونو د درد احساس کیږی:

- Face
- Oral cavity
- Nose
- Para nasal sinus
- Teeth

او د Motor برخه یی د عضلاتو سره کار لری هغه هم د Masticatory muscle یا Chewing muscle سره.

دغه دواړه ریشی یعنی Sensory او Motor ریشی Post cranial fossa ته راځی او ددی څخه بیا Middle cranial fossa ته راځی او په دی Fossa کی Sensory ریشه Expansion کوی یعنی متوسع کیږی چی ورته Trigeminal ganglion یا Gasser Ian ganglion وایی.

ددی Ganglion څخه لاندی په جلا شکل سره حرکی ریشه یا Motor وجود لری.

لکه څنګه مو چی مخکی یادونه وکړه دغه Trigeminal ganglion په دری برخو ویشل کیږی:

■ V1: Ophthalmic branch

دغه شعبه یی 100% حسی یا Sensory ده، حرکی ریشه نه لری او د Superior orbital fissure په واسطه Orbital cavity یا د سترګو جوف ته داخلیږی. او هملته خاتمه پیدا کوی.

■ V2: Maxillary branch

دا هم 100% حسی یا Sensory دی او دا د Skull څخه د Foramen rotendum سوری په واسطه خارجیږی.

(c) ketabton.com: The Digital Library

■ V3: Mandibular branch

دا مخکی له دی چی د Skull څخه خارج شی نو دی سره Motor root هم یوځای کیږی نو کله چی د Sensory سره Motor یوځای شی نو له همدی امله دی شعبی ته Mix وایی یعنی دا Mix شعبه ده.

کله چی Mix شوه نو دا د Skull څخه د یو سوری له لاری چی هغی ته Foramen oval وایی خارجیږی.

دا دوه ریشی یعنی Sensory یی Mandible پوری د نښتو غاښونو پوری راځی، لاندی شونده هم تعصیبوی او Motor یا حرکی شعبه یی Mastication muscle یا د شخوند وهلو عضلاتو ته راځی یعنی تعصیبوی یی.

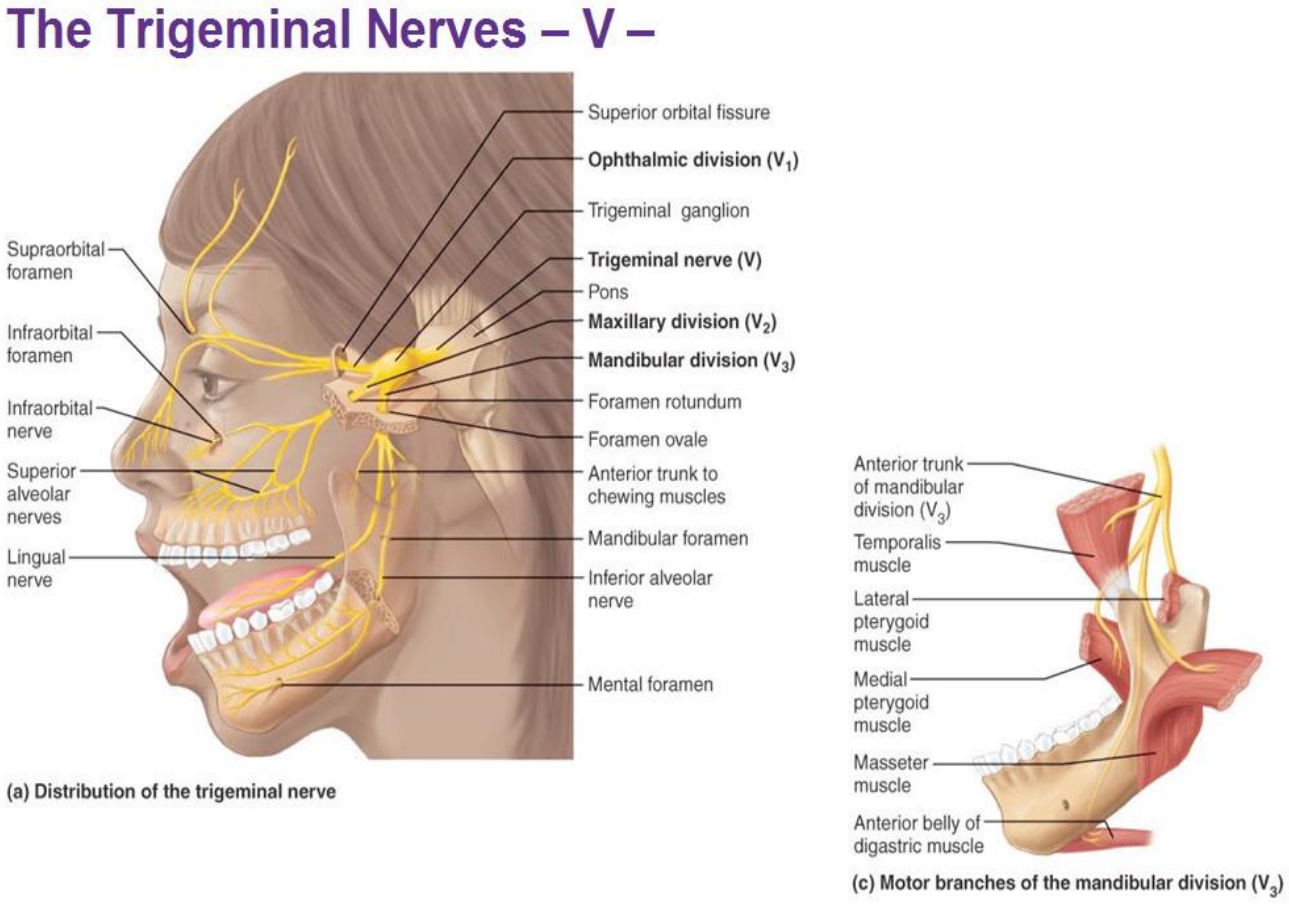

6: CN VI: Abducent Nerves

دی عصب ته دانوم ځکه ورکړل شوی چی د سترگی د Abduction سبب گرځی وحشی خواته. د نوعیت له نظره دا Motor دی او د عضلاتو سره کار لری د سترگی د Lateral rectus muscle تعصیبوی.

(c) ketabton.com: The Digital Library

دا عصب د Pons څخه منشاء اخلی، لومړی Post cranial fossa ته راځی بیا Middle cranial fossa ته راځی بیا Anterior cranial fossa ته راځی او بیا د Superior orbital fissure له لاری orbital cavity ته داخلیږی. که دا عصب خراب شی نو د Diplopia سبب ګرځی چی ناروغ ته به یو شی دوه ښکاری.

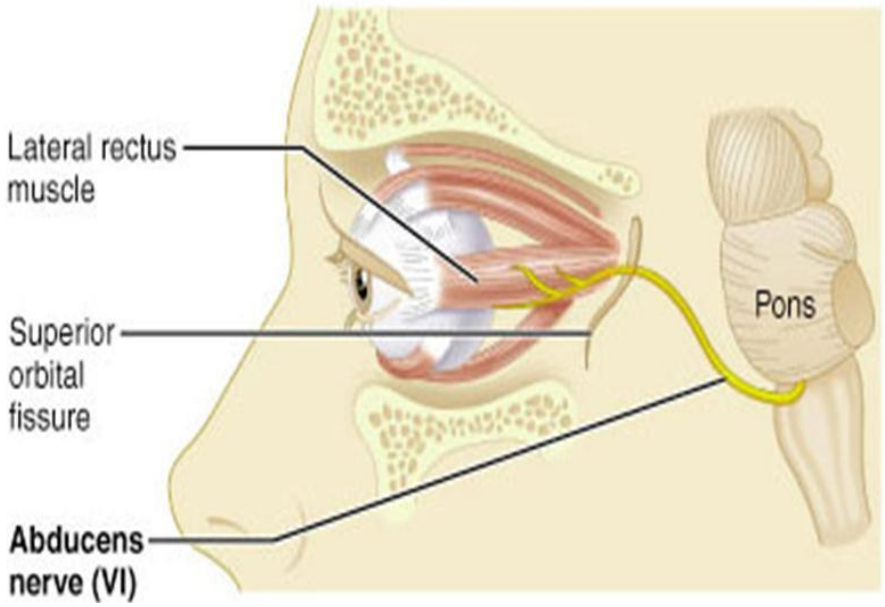

7: CN VII: Facial Nerves

دی عصب ته دا نوم ځکه ورکړل شوی چی د مخ په تظاهراتو Facial Expression کی رول لری یعنی د خفګان او خوشحالی په وخت کی د مخ بدلون له دی عصب پوری اړه لری (د مخ پراخیدل او غونجیدل)

د وظیفی له نظره دا Mix عصب دی یعنی د یوی ساحی حرکت هم انتقالوی او هم د یوی ساحی حس هم انتقالوی او یا Sensory او Motor دی له دی عصب سره پاراسمپاتیک فایبرونه هم ښکته راځی.

Sensory یی ژبی ته راځی د ژبی 2/3 ant برخی ته او د غذا خوند پری معلومیږی او Motor یی د عضلاتو سره کار لری خصوصآ د لاندی عضلاتو سره:

- Facial muscle
- Head muscle
- Ear muscle

پاراسمپاتیک فایبرونه یی د ارادی غړو سره کار نلری او د غیری ارادی غړو سره کار لری چی په لاندی ډول دی:

(c) ketabton.com: The Digital Library

- Sublingual gland
- Submandibular gland
- Lacrimal gland

دا عصب د Pons څخه منشاء اخلی او د Skull څخه د یو سوری له لاری خارجیږی چی هغی ته Stylomastoid foramen وایی کله چی خارج شو نو د Parotid gland په برخه کی په څانگو ویشل کیږی چی دغه څانگی یی په لاندی ډول دی:

- Buccal branch
- Cervical branch
- Mandibular branch
- Temporal branch
- Zygomatic branch

که کوم ځای تخریب شی نو هماغه ځای به غونجیږی که دا عصب خراب شی نو هغی ته Bell's palsy وایی.

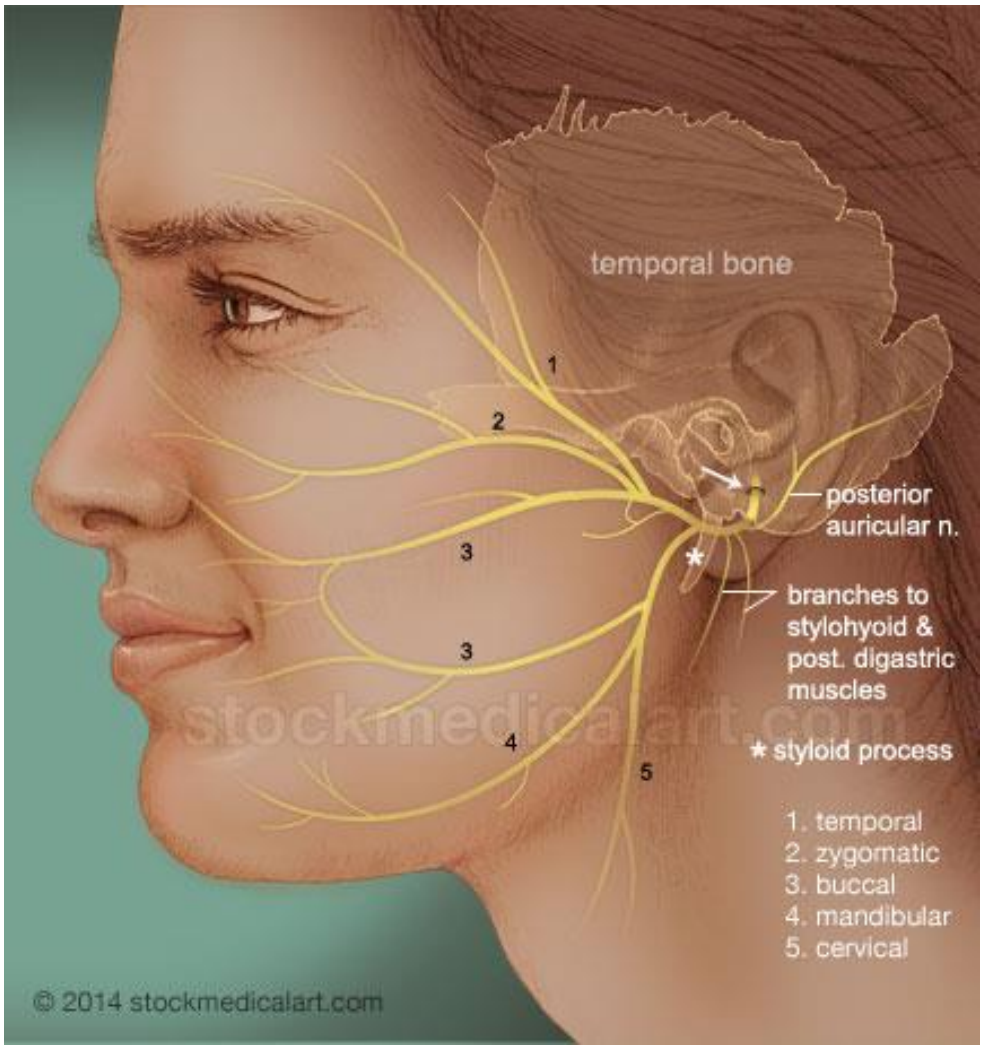

(c) ketabton.com: The Digital Library

8: CN VIII: Vestibular cochlear Nerves

دی ته ځکه دا نوم ورکړل شوی چی دا د Inner ear د داخلی غوږ دوه ساختمانونو ته راځی، یو Vestibule ته او بل Cochlea ته.

چی د Vestibule دنده د موازینی یا Balance ساتل او د Cochlea دنده داده چی په اوریدو کی رول لری یعنی ددی عصب په واسطه اوریدل کیږی.

Deafness یا کوڼ والی په دوه ډوله دی:

- Conductive

په دی کی عصب جوړ وی خو لاره کی کوم مشکل موجود وی غږ تر Cochlea نه رسیږی.

- Neural

په دی کی اواز تر Cochlea رسیږی خو عصب خراب وی.

Vestibule یا دهلیز پراخه ساختمانونه دی او Cochlea بیا Spiral یا تاوشوی ساختمانونه دی.

دا عصب د وظیفی له نظره Sensory دی او د Pons څخه منشاء اخلی نو دا عصب تر inner ear پوری ځان رسوی.

کله چی د Pons څخه منشاء واخلی نو Post cranial fossa ته راځی بیا Middle cranial fossa ته راځی او له دی ځای څخه بیا د یو سوری له لاری چی ورته Internal acoustic meatus وایی Inner ear ته داخلیږی کله چی داخل شو نو یوه برخه به یی Vestibule ته ځی او بله برخه به یی Cochlea ته ځی.

غوږونه دوه سوري لری:

- External acoustic meatus
- Internal acoustic meatus

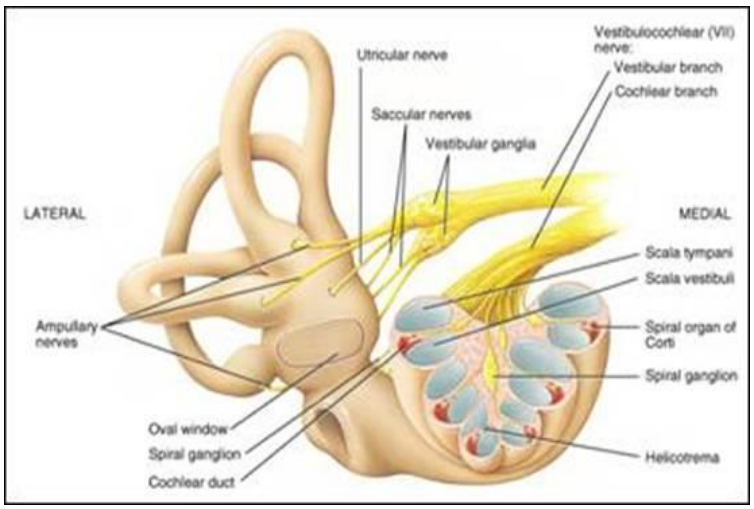

(c) ketabton.com: The Digital Library

9: CN IX: Glossopharyngeal Nerves

دی عصب ته دانوم ځکه ورکړل شوی چی دا یوه شعبه Gloss یعنی ژبی ته ورکوی او بله شعبه Pharynx یعنی ستوني ته ورکوی.

دا عصب د نوعیت له نظره Mix عصب دی یعنی هم Motor او هم Sensory دی.

او همدارنګه له دی سره پاراسمپاتیک فایبرونه هم شته.

Sensory یی Tongue یا ژبی ته راځی خصوصآ د ژبی post 1/3 برخی ته او په Taste یا د غذا د خوند په معلومولو کی رول لری.

پاراسمپاتیک فایبرونه یی غیری ارادی غړو ته راځی یا Parotid gland ته راځی.

او Motor برخه یی د Pharynx عضلی ته راځی چی هغی عضلی ته Stylopharyngeal muscle وایی.

دا عصب د Medulla څخه منشاء اخلی چی کله منشاء واخلی نو د Jugular foramen له لاری د Skull څخه خارجیږی او Neck ته راځی په Neck یا غاړه کی په Branches یا شعبو ویشل کیږی:

- Lingual branch: to tongue
- Tonsillar branch: to tonsil
- Muscular branch: to Stylopharyngeal muscle
- Pharyngeal branch: to Pharynx
- Carotid branch: to Carotid body or sinus

Carotid branch

دغه شعبه د Carotid body د Bifurcation برخی ته راځی یعنی په کوم ځای کی چی په دوه برخو ویشل کیږی، او Carotid body تعصیبوی.

Carotid body په حقیقت کی د Chemoreceptors مجموعه ده.

دغه اخذی یا Receptors د Hypoxia او Hypercapnia په مقابل کی تنبه کیږی.

(c) ketabton.com: The Digital Library

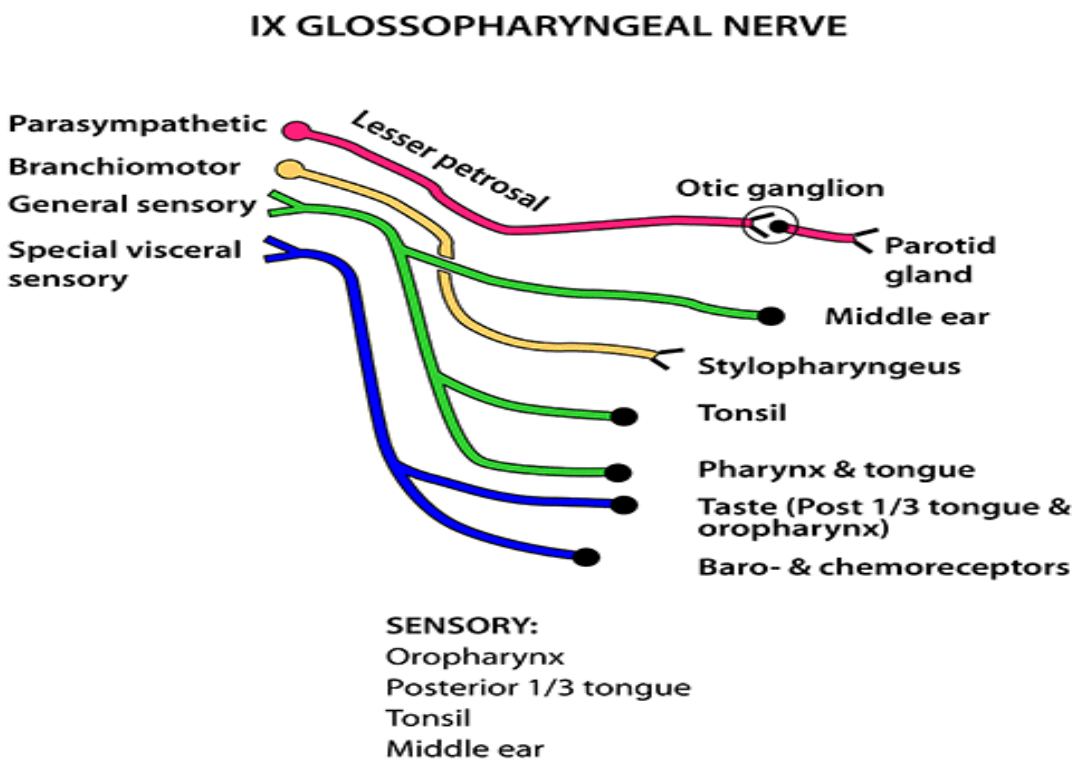

10: CN X: Vagus Nerves

جمع یی Vagi ده او د Vagus تخت لفظی معنا مبهم یا نامعلوم دی یعنی دقیق سیر یی معلوم نه دی زموږ د بدن هری خواته شعبات ورکوی.

د وظیفی له نظره Mixed عصب دی یعنی هم Sensory دی او هم Motor ریشی لری، همدارنگه دا هم د پاراسمپاتیک فایبرونه لری او ورسره ښکته کیږی.

Sensoryبرخه یی د Larynx یا خنجری Mucus membrane مخاطی غشاء ته راځی.

Motor برخه یی د Larynx د عضلاتو سره کار لری.

پاراسمپاتیک فایبرونه یی: څومره غیری ارادی غړی چی په سینه کی دی هغی ټولو برخو ته شعبات ورکوی. (زړه، سږی او نور) او هم د گیدی زیاتره برخو ته راځی په استثنیّ د Large intestine د ځینو برخو څخه او Pelvic organ څخه چی هلته نه ځی.

دا یواځینی CN دی چی د غاړی څخه ښکته کیږی سینی ته راځی او د سینی څخه د Pelvic برخی ته ښکته کیږی، او دا یواځینی CN دی چی اوږودوالی یی د نورو په نسبت زیات دی.

دا عصب د Medulla څخه منشاء اخلی او د Skull څخه د Jugular foramen له لاری خارجیږی او غاړی ته به راځی، یعنی دا جوړه دی یا دوه دانی دی. دا دواړه Vagus عصب یو

(c) ketabton.com: The Digital Library

Right طرف ته او بل د غاړی Left طرف ته راځی. په غاړه کی ددی دواړو عصبونو ارتباطات یوشان دی خو کله چی د غاړی څخه سینی ته راځی نو ددی دواړو ترمنځ دغه ارتباطات بیا فرق کوی. دا بیا د حجاب حاجز یا Diaphragm څخه تیریږی او بیا ګیډی ته راځی.

په Diaphragm کی یو ډول سوری موجود دی چی ورته Esophageal opening وایی ددی سوریو له لاری Esophagus ګیډی ته ښکته کیږی او ددی سوری له لاری د Vagus عصب هم ګیډی ته ښکته کیږی یا داخلیږی. کله چی Abdominal cavity ته داخل شو هلته Right Vagus عصب د Stomach په خلف کی په Branches یا څانګو ویشل کیږی چی ورته Posterior vagal trunk وایی او Left Vagus عصب د Stomach په قدام کی په Branches یا څانګو ویشل کیږی چی ورته Anterior vagal trunk وایی.

Branches of Vagus nerves

- **Meningeal branch**

کوم چی Dura matter تعصیبوی.

- **Auricular branch**

د External ear د Auricle برخه تعصیبوی.

- **Pharyngeal branch**

د Pharynx ټول عضلات تعصیبوی په استثنیّ د Stylopharyngeal muscle چی دا د نهم Cranial nerve په واسطه تعصیبیږی.

- **Superior laryngeal branch**

دا په دوه برخو ویشل کیږی:

- External laryngeal branch

دا خنجری ته راځی او هلته Cricothyroid muscle تعصیبوی.

- Internal laryngeal branch

دا د خنجری مخاطی غشاء ته راځی. کوم Mucus membrane یا مخاطی غشاء چی تر Vocal cord پوری وی هلته راځی او هغه تعصیبوی.

(c) ketabton.com: The Digital Library

■ Recurrent laryngeal nerve

دا عصب د Larynx له څنګ څخه تیریږی او شعبه نه ورکوی خو کله چی یی د څنګ څخه تیر شو وروسته دوباره بازګشت کوی یعنی بیا Larynx ته شعبه ورکوی.

Larynx ته ځکه راځی چی هلته دوه کارونه ترسره کوی:

- د Larynx ټول عضلات تعصیبوی په استثنیّ د Cricothyroid عضلی څخه چی هغه نه تعصیبوی.
- د Larynx یا خنجری Mucus membrane تعصیبوی کوم چی د Vocal cord څخه لاندی یا ښکته دی.

■ Cardiac branch

دا زړه ته راځی او HR کموی.

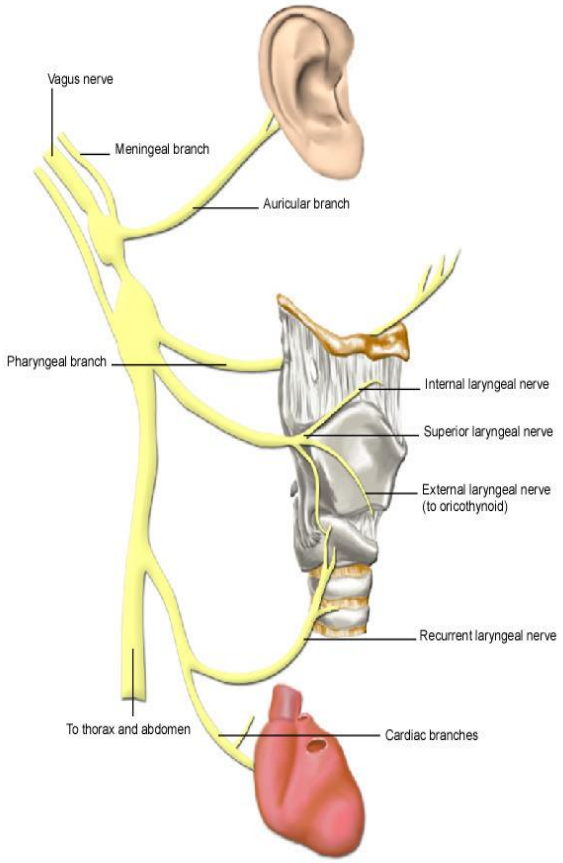

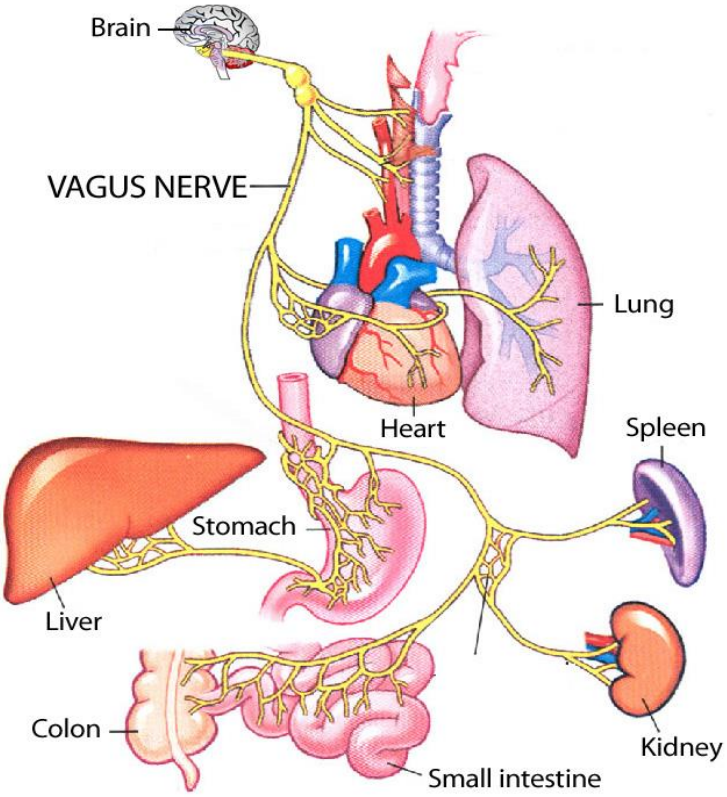

11: CN XI: Accessory Nerves

کومکی هم ورته وایی. کومکی ځکه ورته وایی چی په یواځی شکل سره غاړی ته نه راځی خو د Vagus عصب شاته د کومکی عصب په شکل راځی.

دا یواځینی Cranial nerves دی چی دوه منشاء ګانی لری:

(c) ketabton.com: The Digital Library

- **Spinal root**

دا د Upper 5 cervical segment او Spinal cord څخه منشاء اخلی.

- **Cranial root**

دا د Medulla له برخی څخه منشاء اخلی.

Spinal root چی کله د Spinal cord څخه منشاء واخلی نو د Foramen magnum له لاری Cranial cavity ته داخلیږی، چی کله داخل شو نو هلته د Cranial root سره یوځای یا Join کیږی چی کله یوځای شو نو دی ته Accessory nerves وایی. نو دا عصب بیا د Vagus سره یوځای د Skull څخه د Jugular foramen له لاری خارجیږی او غاړی ته راځی او هملته خاتمه پیدا کوی.

په غاړه کی دا عصب دوه عضلی تعصیبوی:

- **Trapezius muscle**
- **Sternocleidomastoid muscle**

نو دا چی د عضلاتو سره کار لری نو دا عصب بیا د نوعیت له نظره یو Motor عصب دی.

12: CN XII: Hypoglossal Nerves

دا عصب ژبی ته راځی خو د ژبی د لاندی برخی څخه تیریږی، دا عصب د Medulla څخه منشاء اخلی او Motor عصب دی چی د ژبی ټول عضلات تعصیبوی.

د Skull څخه د یو کانال له لاری خارجیږی چی هغی کانال ته Hypoglossal canal وایی.

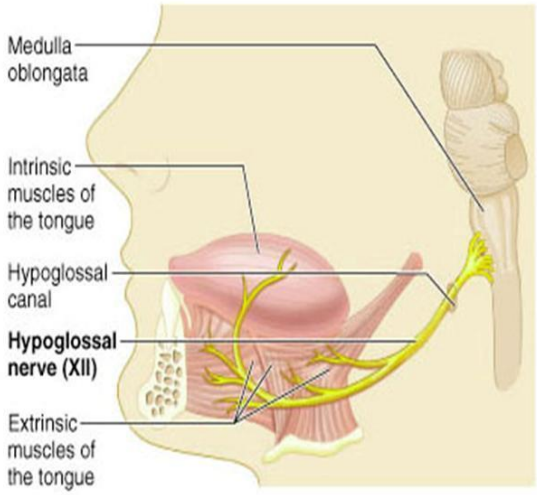

(c) ketabton.com: The Digital Library

Spinal Nerves

هر Spinal nerve د دوو وړو ریښو دیوځای کیدو څخه جوړیږی.

- Dorsal rootlet
- Ventral rootlet

دغه ریښې په Intervertebral foramen کی سره نږدی یوځای کیږی.

Dorsal rootlet په خپل مسیر کی پرسوب لری چی ورته Posterior or dorsal root ganglia ویل کیږی.

Branches of Typical Nerve

Spinal nerve له Spinal cord سره د دوه ریښو (Dorsal or ventral roots) په واسطه وصل شوی دی. Ventral root د Spinal cord د Anterior horn سره خو Dorsal root بیا د Spinal cord د Posterior horn سره وصل دی.

په هره خوا کی Anterior root او Posterior root سره یوځای کیږی او Spinal trunk جوړوی چی هم Motor او Sensory فایبرونه لری، کله چی Spinal trunk د Intervertebral foramen ته ورسیږی په Anterior & Posterior Rami باندی ویشل کیږی.

Dorsal (Post) ramus د Vertebral column ته نږدی عضلات او پوستکی تعصیبوی خو Ventral rami اوږده ده او Upper & lower limb ته رسیږی.

Spinal nerves چی 31 جوړی دی 8 یی د Cervical د ناحیی، 12 یی د Thoracic، 5 یی د Lumber، 6 یی د Sacral ناحیی او یو یی د Coccygeal nerve دی.

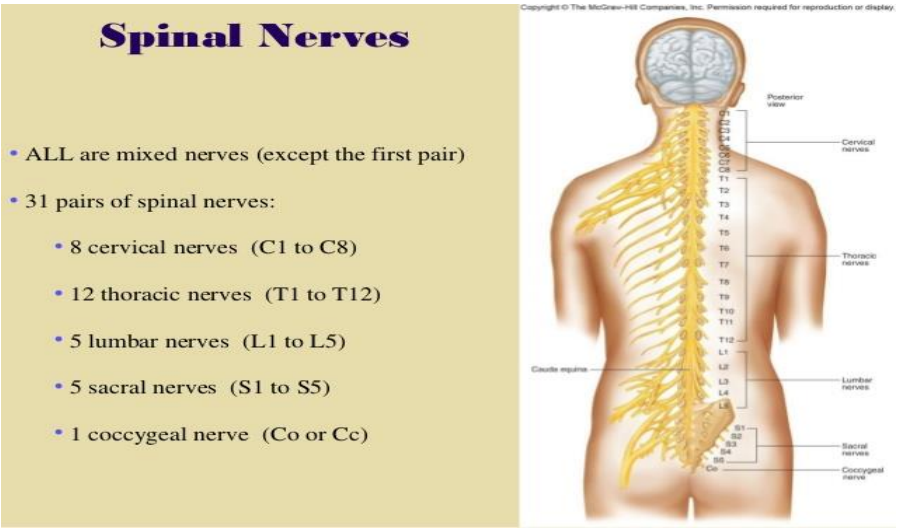

(c) ketabton.com: The Digital Library

Plexus

ډیر Spinal nerve سره یوځای کیږی او دری Plexus جوړوی:

- Cervical Plexus
- Brachial Plexus
- Lumbosacral Plexus

T2 او T11 spinal nerve پوری شعبات د Plexus په جوړیدو کی برخه نه اخلی او د Ribs ترمنځ په سینه کی غځیدلی او شاوخوا عضلاتو او پوستکی ته شعبات ورکوی.

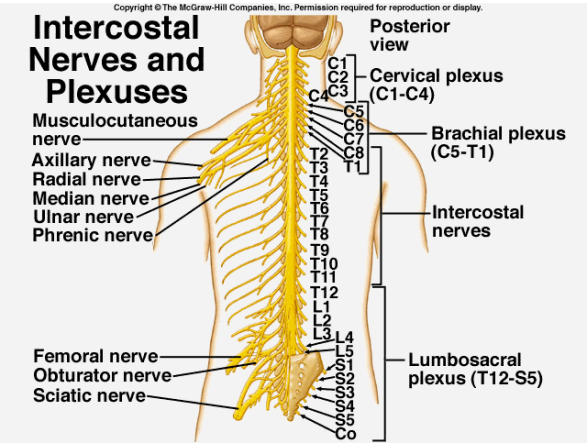

Cervical Plexus

د پورتنیو څلورو Cervical nerve د Ventral rami په واسطه جوړ شوی چی شعبات یی په دوه گروپونو ویشل شوی دی:

- Superficial (Cutaneous) Branches

چی دا په خپل وار سره لاندی شعبات لری:

- Lesser occipital nerve
- Great auricular nerve
- Transvers cutaneous nerve of the neck
- Supra clavicular nerve

- Other Branches

چی دا بیا په دوه ډوله دی:

(c) ketabton.com: The Digital Library

- **Communicating branch**

چی د Vagus، Hypoglossal او Sympathetic nerve سره رابطه لری.

- **Muscular branch**

کوم چی د سر عضلات تعصیبوی.

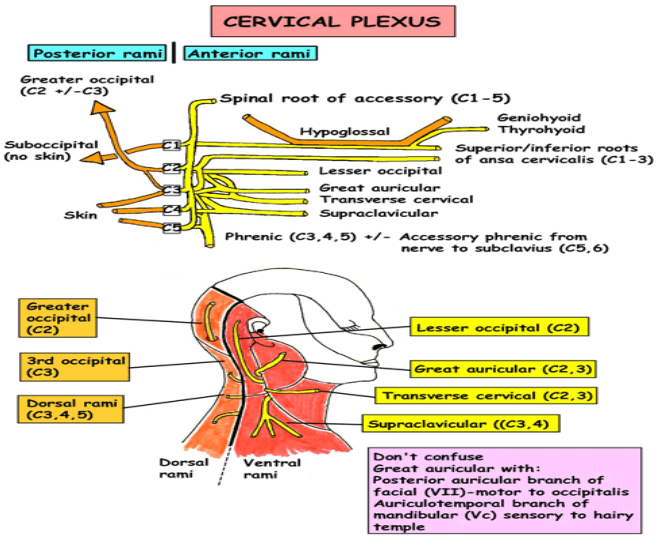

Phrenic nerve

دی ته Nerve diaphragm هم وایی ځکه د حجاب حاجز، Sensation او Movement سره کار لری.

د نوعیت له نظره Mixed عصب دی یعنی هم Motor دی او هم Sensory دی.

د Motor برخه یی د Diaphragm عضلاتو ته راځی.

او Sensory یی Diaphragm ته راځی او ددی په Sensation کی رول لری.

حجاب حاجز دوه مخه لری، پاسنی مخ یی د Pleura په واسطه پوښل شوی لاندینی مخ یی د Peritoneum په واسطه پوښل شوی دی، نو دا عصب Mediastinal pleura او Pericardium تعصیبوی.

دا عصب له C3، C4، او C5 spinal nerve د Ant rami څخه په غاړه کی د تایراید عضروف د Superior border څخه منشاء اخلی.

دا عصب د Diaphragm د Canal opening له لاری گیډی ته داخلیږی کله چی داخل شو نو ځان بیا خپل هدف ته رسوی. ددی عصب د زیات تخریب له کبله Hiccup (اټکی) پیدا کیږی که دغه Hiccup دوامداره شی نو باید د CRF (Chronic renal failure) لپاره وشی خصوصآ دا په زړو اشخاصو کی وی او یا په تداوی کی ورته د Phenergan شربت ورکول کیږی.

(c) ketabton.com: The Digital Library

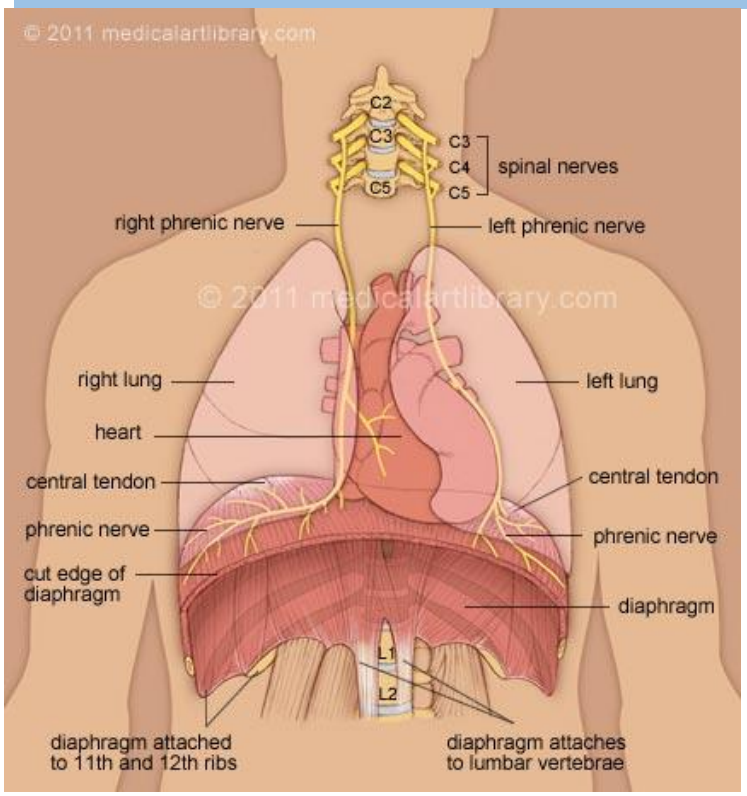

Brachial Plexus

د ټولو څخه غټ Plexus دی یوه برخه یی په Neck کی او بله یی په Axilla کی موقیعت لری، په Upper limb کی چی څومره عضلات وی له دی څخه ورته شعبات ځی. ددی په ترکیب کی C5، C6، C7، C8 او T1 spinal nerve د قدامی Rami برخه اخلی.

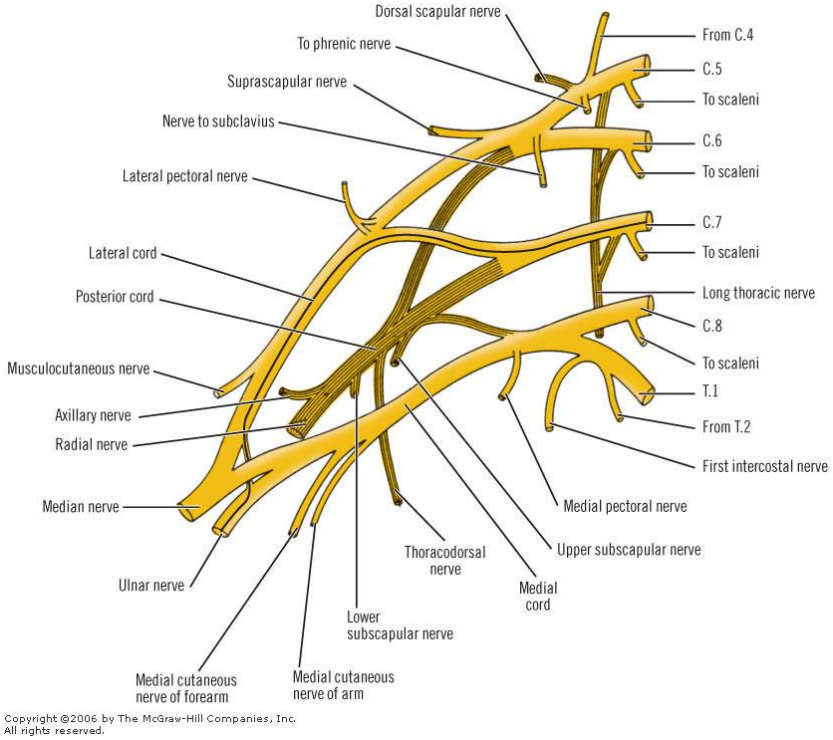

(c) ketabton.com: The Digital Library

د جوړښت له نظره دا Plexus د لاندی برخو څخه جوړ شوی دی:

- Root
- Trunk
- Division
- Cords

Root

پنځه ریښی یا Roots لری:

- C5
- C6
- C7
- C8
- T1

د Root د یوځای کیدو څخه Trunk جوړیږی، که C5 او C6 سره یوځای شی نو Upper trunk جوړوی، C7 ریښه په یواځی ډول سره Middle trunk جوړوی او کله چی C8 او T1 سره یوځای کیږی نو Lower trunk جوړوی.

هر Trunk په دوو برخو ویشل کیږی چی هری برخی ته یی Division ویل کیږی، یوته یی Upper division ویل کیږی او بل ته یی Lower division ویل کیږی.

د upper trunk upper division او middle trunk upper division سره یوځای کیږی او Cords جوړوی چی ورته Lateral cord وایی.

Lower trunk upper division په یواځی ډول سره Medial cord جوړوی.

او Middle trunk lower division, upper trunk lower division او د lower trunk lower division سره یوځای کیږی او Posterior cord جوړوی.

د Division د برخی څخه یی کوم عصب منشاء نه اخلی یا به د Trunk، Root او یا هم د Cords څخه به منشاء اخلی، خو زیاتره یی بیا د Cords څخه منشاء اخلی.

ددی عصب د Root څخه دوه عصب منشاء اخلی:

- Long thoracic nerve
- Dorsal scapular nerve

(c) ketabton.com: The Digital Library

د Trunk له برخی څخه یی د Upper trunk عصب منشاء اخلی چی هغه هم دوه دانی دی:

- Supra scapular nerve
- Nerve to subclavian muscle

د Lateral cord څخه لاندی عصب منشاء اخلی:

- Muscle cutaneous
- Lateral pectoral nerve
- Lateral root of median nerve

د Medial cord څخه لاندی شعبات منشاء اخلی:

- Ulnar nerve
- Medial pectoral nerve
- Medial root of median nerve
- Medial cutaneous nerve of arm
- Medial cutaneous nerve of forearm

د Posterior cord څخه لاندی شعبات منشاء اخلی:

- Upper sub scapular nerve
- Nerve to latissimus dorsi muscle
- Lower sub scapular nerve
- Axillary nerve
- Radial nerve

Musculo cutaneous nerve

دا د Brachial plexus د Lateral cord څخه منشاء اخلی. دا Mixed عصب دی یعنی هم Motor او هم Sensory دی.

Motor برخه یی د Arm قدامی برخی عضلات تعصیبوی او Sensory برخه یی پوستکی تعصیبوی خصوصآ د Forearm د Lateral part پوستکی.

(c) ketabton.com: The Digital Library

Radial nerve

دا هم د Brachial plexus یوه شعبه ده چی د Posterior cord څخه منشاء اخلی یو Mixed عصب دی.

Motor برخه یی د Arm او Forearm د Posterior part عضلات تعصیبوی او Sensory برخه یی د hand پوستکی ته راځی او د لاس د Dorsal برخی 3نیمی وحشی ګوتو پوستکی تعصیبوی.

Ulnar nerve

دا هم د Brachial plexus یوه شعبه ده چی د Medial cord څخه منشاء اخلی، دا هم Mixed عصب دی.

Motor برخه یی د دوه برخو عضلاتو ته راځی:

- د لاس ټول عضلات تعصیبوی په استثنّي د Thenar او لومړی او دوهم Lubrical عضلاتو څخه.
- د Forearm د Anterior برخی دوه عضلاتو نیمه ای انسی قسمت (Median half) ته راځی چی دا دوه عضلات په لاندی ډول دی:

- Flexor carpiulnaris muscle
- Flexor digitorum profundus

Sensory برخه یی د لاس پوستکی ته راځی، د لاس د یو نیم انسی ګوتو په اندازه او د Palmar او Dorsal پوستکی تعصیبوی.

Auxiliary nerve

دا هم د Brachial plexus یوه شعبه ده چی له Posterior cord څخه منشاء اخلی او د Deltoid muscle او د هماغی برخی پوستکی هم تعصیبوی.

Thoracic spinal Nerves

هغه عصب دی چی د سینی له برخی څخه محیط ته ځی دا له T1 څخه تر T12 پوری 12 جوړی لری، لومړنی 11 جوړی یی د Intercostal spinal nerve او دولسمه جوړه یی د Sub costal spinal nerve په نومونو یادیږی.

(c) ketabton.com: The Digital Library

هر Spinal nerve د Ribs یا پښتیو لاندینی Borders څخه تیریږی او په Lower border کی یوه Grove ده چی د Sub costal grove په نوم یادیږی په هغی کی تیریږی د VAN په شکل یعنی Vein, Artery, Nerve د هری پښتی څخه لاندی دا دری شیان تیریږی.

دا یواځینی Spinal nerve دی چی په یواځی ځان سره Plexus جوړوی.

دوهم Classification یی:

- Typical thoracic spinal nerve
- Atypical thoracic spinal nerve

Typical خاص اعصاب دی او یواځی د سینی عضلاتو او پوستکی ته شعبات ورکوی دا دری دانی Typical spinal nerve دی:

- T4
- T5
- T6

Atypical د T1 څخه تر T3 پوری او د T7 څخه تر T12 پوری شعبات ورکوی، T1 او T3 یی د سینی څخه علاوه Upper limb ته شعبات ورکوی او T7 او T12 یی Abdominal part ته شعبات ورکوی.

Lumber Plexus

دا د Abdomen په Posterior wall کی د Psoas major muscle څخه شاته موقیعت لری، د L1 څخه تر L4 spinal nerve د Anterior rami په واسطه جوړیږی.

Borders of Lumber Plexus

نظر دی ته چی د Psoas muscle د کومی برخی څخه وځی:

- Anterior Border

هغه شعبات چی د Psoas د عضلی د قدامی برخی څخه وځی.

- Medial Border

هغه شعبات چی د Psoas عضلی د انسی برخی څخه وځی.

- Lateral Border

هغه شعبات چی د Psoas د عضلی د وحشی Border څخه منشاء اخلی.

(c) ketabton.com: The Digital Library

Anterior Border

ددی څخه یواځی یوه شعبه وځی:

- **Genital Femoral Nerve**

دغه عصب دوه برخی لری:

- **Genital**

کوم چی تناسلی برخو ته راځی، په نارینه وو کی دا د Cremastric عضلی ته راځی او د Testis په پورته کولو کی رول لری، په ښځینه وو کی بیا دا Labia major ته ځی.

- **Femoral**

دا برخه یی د Thigh قدامی پورته برخی ته راځی او د پوستکی تعصیبوی.

Cremastric Reflex

که د نارینه وو د ورون (Thigh) پورتنی برخه د یوه تیره څیز په واسطه Scratch شی نو Testis پورته کیږی ځکه دلته یو عصب راغلی دی نو دی ته Cremastric reflex وایی.

Medial Border

له دی څخه دوه عصبه وځی:

- **Obturator Nerve**

دی ته ځکه دا نوم ورکړل شو چی دا Pelvic ته راځی او هلته د Obturator foramen له لاری خارجیږی او Thigh ته راځی او د Thigh په Medial برخه کی Skin او عضلات تعصیبوی.

- **Lumbo sacral Trunk**

دا د L4 او L5 spinal nerve د Anterior rami مجموعی ته وایی، دی ته ځکه دا نوم ورکړل شوی چی هم د Lumber له ناحیی څخه وځی او Sacral ځکه ورته وایی چی د Sacral plexus په جوړیدو کی برخه اخلی او Trunk د دوو ریښو څخه منځ ته راځی.

(c) ketabton.com: The Digital Library

Lateral Border

لاندی شعبات تری راوځی:

- Iliohypogastric nerve
- Ilioinguinal nerve
- Lateral Cutaneous nerve of thigh
- Femoral nerve

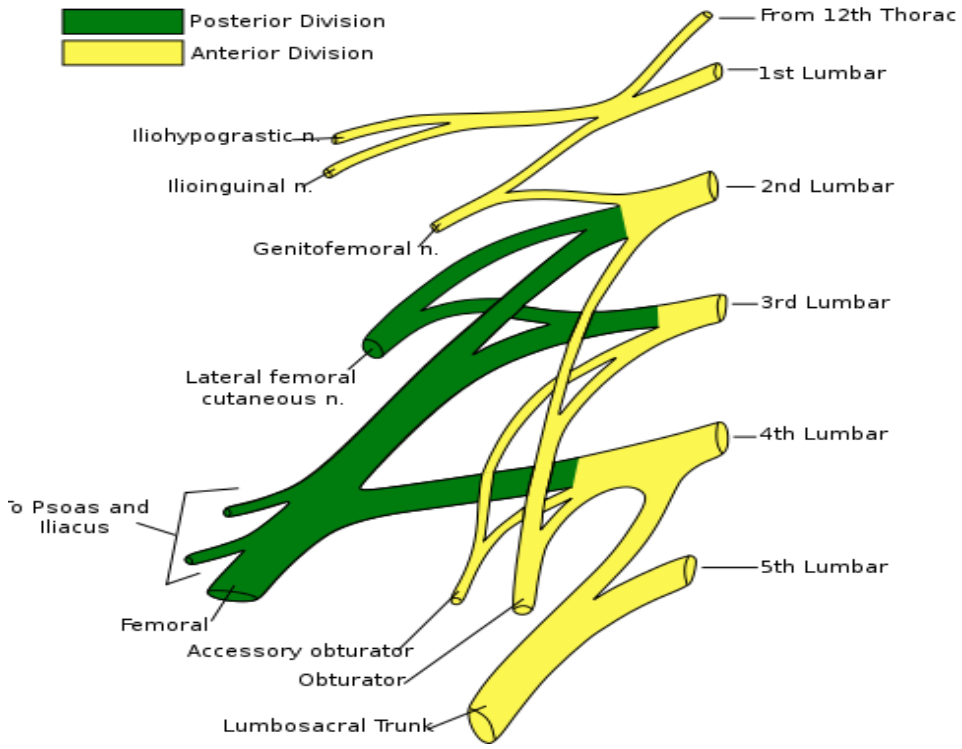

Sacral Plexus

دا Plexus په Pelvic کی جوړیږی(په حوصله کی د یو پوښ یا Fascia څخه لاندی جوړیږی)

دا د L4، L5، S1، S2، S3 او Portion of S4 Spinal nerve د Anterior rami برخی په واسطه جوړیږی.

L4 او L5 ته Lumbosacral trunk هم وایی.

(c) ketabton.com: The Digital Library

Branches

- Sciatic nerve

دی ته رګ نثاء هم وایی دا ورته ځکه وایی چی ددی امراض نسبت سرو ته په ښځو کی زیات وی د Lower limb اکثره عضلات او پوستکی ددی په واسطه تعصیبیږی. دا په ټول بدن کی تر ټولو اوږود ترین او هم ضخیم ترین عصب دی، Pelvic څخه شروع کیږی او تر Foot یا پښی پوری رسیږی.

Pathway of Sciatic nerve

دا عصب د Pelvic څخه شروع کیږی او د Pelvic څخه د Greater sciatic foramen له لاری خارجیږی او Gluteal muscle ته راځی، او د Inferolateral برخی څخه تیریږی او د Thigh شاتنی برخی ته راځی. دا عصب د Gluteal د برخی Suprolateral څخه نه تیریږی

ځکه د ستنی لپاره هغه مناسب ځای دی. دا عصب تر Popliteal fossa کوم چی د Knee joint شاته موقیعت لری هغی پوری راځی او په دوه برخو ویشل کیږی:

- Tibial nerve
- Common Peroneal nerve (Fibular nerve)

Tibial Nerve

دا د Sciatic nerve څخه د Popliteal fossa په علوی برخه کی منشاء اخلی او دا په Leg کی د Tibial هډوکی په امتداد ښکته د Ankle joint پوری راځی.

کله چی Ankle joint ته ورسیږی نو په دوه شعبو باندی ویشل کیږی:

- Medial planter nerve
- Lateral planter nerve

Common peroneal (Fibular) Nerve

دا په Leg کی د Fibula هډوکی تر Neck پوری راځی او هلته په دوه برخو ویشل کیږی:

- Superficial peroneal nerve
- Deep peroneal nerve

دا دواړه د Foot یا پښی Dorsal برخی ته راځی او هلته ټول عضلات او پوستکی تعصیبوی.

(c) ketabton.com: The Digital Library

Coccygeal Plexus

په بدن کی ترټولو کوچنی ترین Plexus دی.

د S4، S5 او د Coccygeal nerve په واسطه د Coccyx هډوکی د پاسه په حوصله کی جوړیږی او له دی څخه یوه شعبه منشاء اخلی چی هغی ته Anococcygeal nerve وایی یعنی دا د Anus شاوخوا ته راځی.

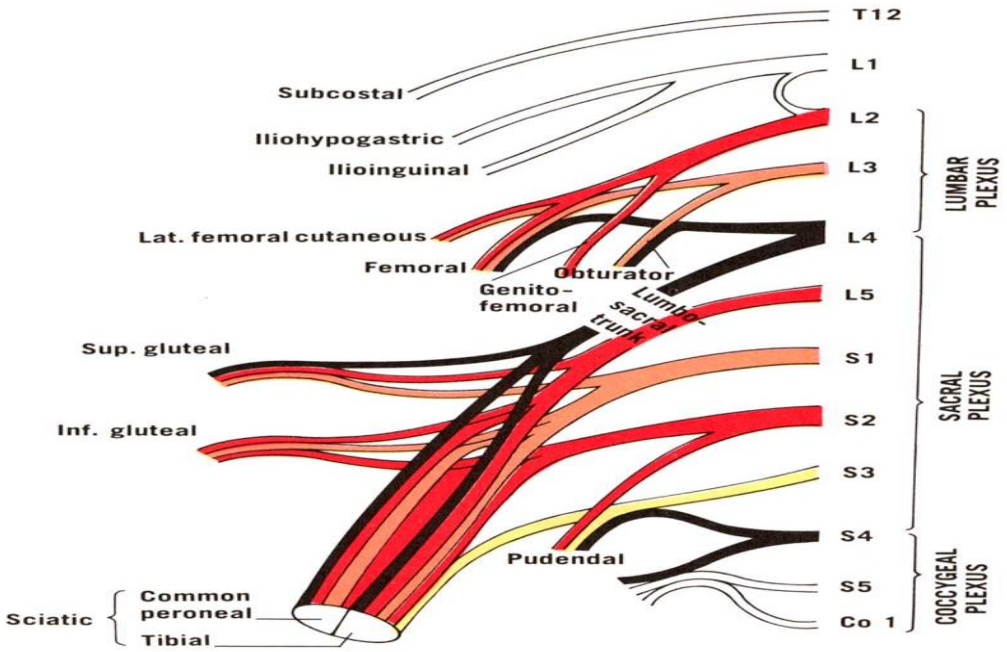

ANS (Autonomic Nervous System)

دا هم د محیطی عصبی سیستم پوری مربوط دی یعنی له مرکز څخه محیط ته ځی، دا دوه برخی لری:

- Sympathetic
- Para Sympathetic

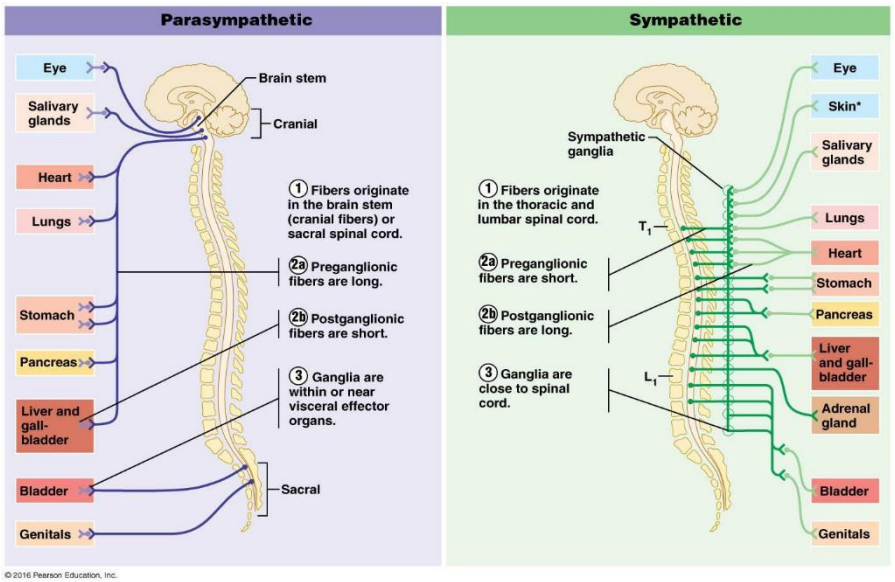

(c) ketabton.com: The Digital Library

دوی د بدن غیری ارادی غړو ته ځی، دوی هر غړی ته یوځای ځی او د یوبل ضد کار ترسره کوی په استثنّی د لاړو غداواتو چی په هغی باندی یوشان تاثیر لری یعنی که زیات شی نو تنبه کوونکی تاثیر لری.

سمپاتیک له دوو ځایونو څخه خارجیږی:

- Thoracic lumber

پاراسمپاتیک هم له دوه ځایونو څخه خارجیږی:

- Cranium sacrum

Sympathetic Nervous system

Sympathetic ganglia یا ورته Para vertebral ganglia هم وایی دا هغه Ganglia ګانی دی چی د Spinal cord سره موازی سیر لری.

Preganglionic fiber د Ganglia څخه مخکی دی او د Spinal cord څخه وروسته واقع دی کله چی دا سمپاتیک فایبرونه راوځی نو ددی Ganglia سره یوځای کیږی چی همدی ته Preganglionic fiber ویل کیږی کله چی له دی سره یوځای شی نو له دی څخه بل Fiber وځی او هغه راځی د اعضاوو سره یوځای کیږی چی هغی ته Post ganglionic fiber ویل کیږی، Preganglionic fiber لنډ فایبرونه (Short fiber) دی او Postganglionic اوږده (Long fibers) دی.

د Preganglionic fiber د نهایت څخه Acetylcholine افرازیږی او د Post ganglionic fiber څخه بیا Epinephrine او Norepinephrine افرازیږی.

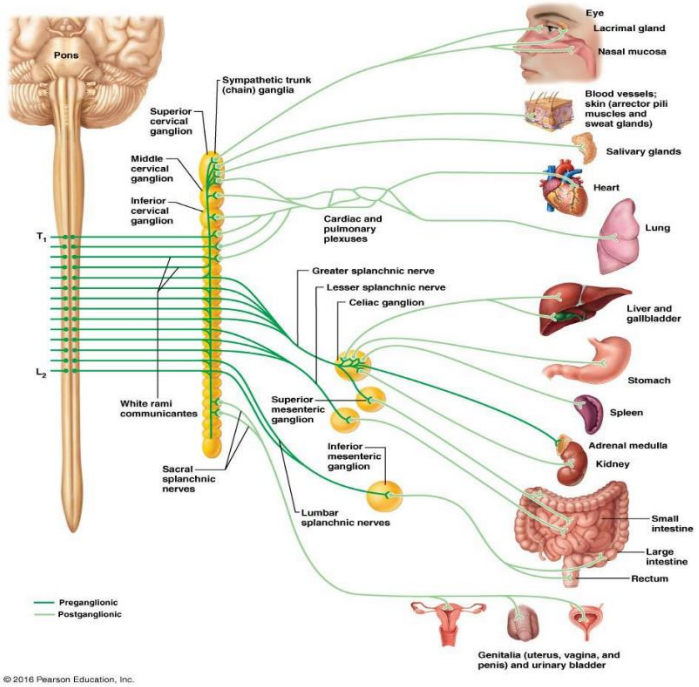

(c) ketabton.com: The Digital Library

Para Sympathetic fiber

پاراسمپاتیک چی کومه عضوه تعصیبوی دغه Para sympathetic fiber هغی ته نږدی موقیعت لری.

لکه: پاراسمپاتیک چی زړه تعصیبوی نو هملته یی Ganglia هم وځی او Preganglionic fiber ganglia ورته وایی.

ددی postganglionic fiber لنډ یا Short او Preganglionic fiber یی Long دی.

دا دواړه فایبرونه یعنی د Preganglionic fiber او Post ganglionic fiber څخه Acetylcholine افرازیږی.

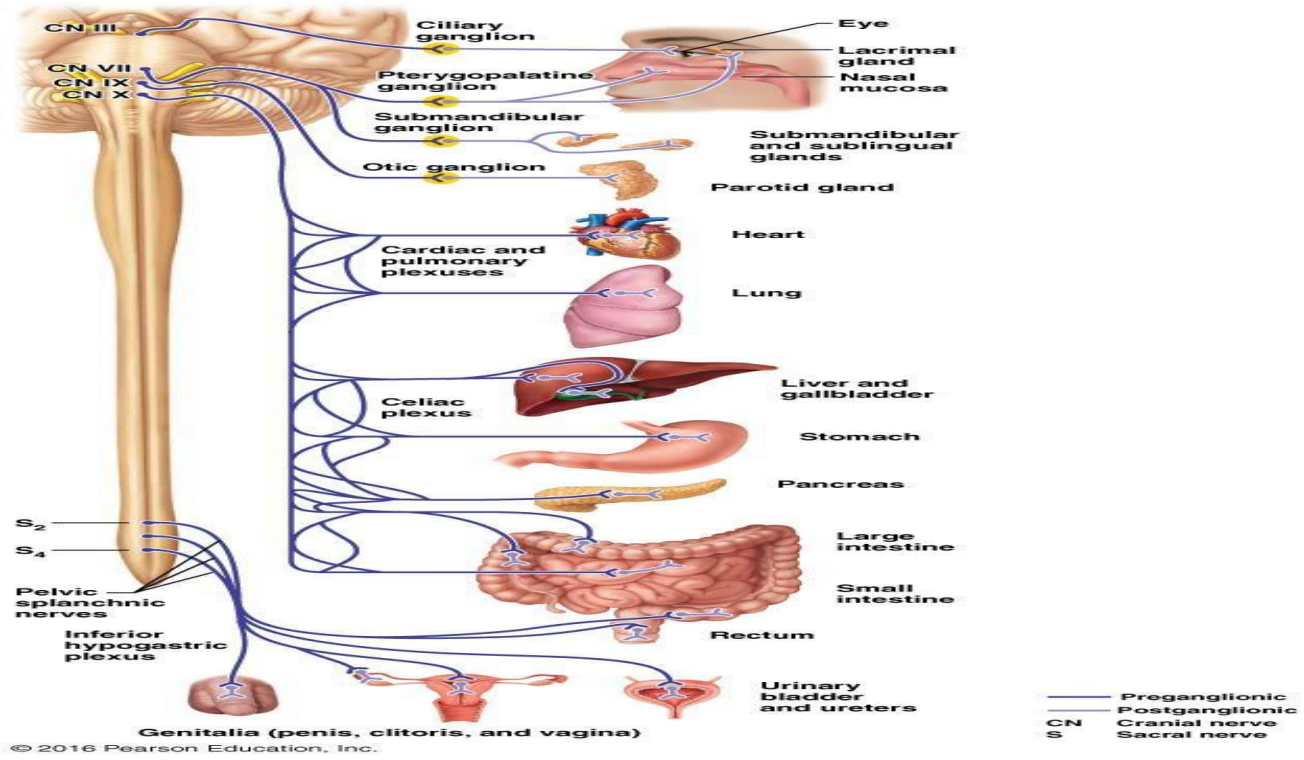

(c) ketabton.com: The Digital Library

15th chapter

Anatomy of the Eye

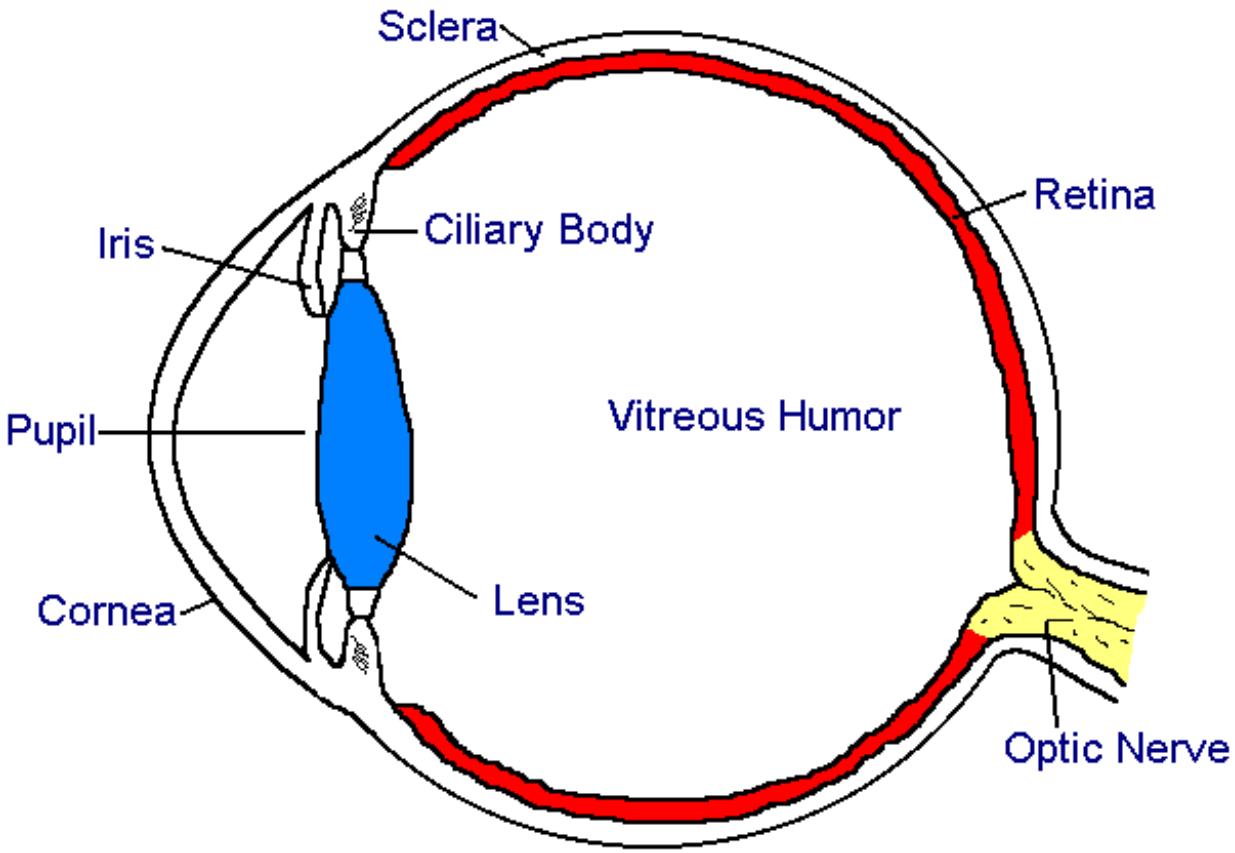

Mr.18
Kefayatullah.naibamani
K K

(c) ketabton.com: The Digital Library

Eye

سترګه

Location: Orbital cavity

د اناټومی له نظره سترګه لاندی طبقی لری:

- Outer layer (Fibrous layer)
- Vascular layer (Middle layer)
- Inner layer (Nervous layer)

Outer layer or Fibrous layer

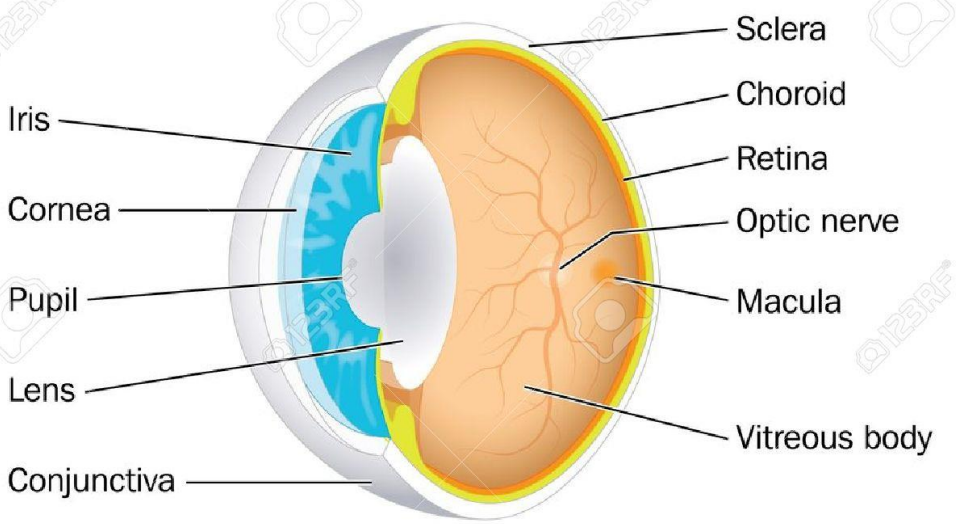

په دی طبقه کی دوه برخی شاملی دی:

- Sclera

د سترګی 5/6 خلفی برخه جوړوی کوم چی له Dense fibrous tissue څخه جوړه شوی ده، دنده یی د سترګی شکل ثابت ساتل دی، سپین رنګ لری.

د Skleros څخه اخستل شوی چی د Hard په معنا سره ده.

- Cornea

دا د سترګی 1/6 قدامی برخه جوړوی د Iris څخه د Anterior chamber په واسطه جلا کیږی.

(c) ketabton.com: The Digital Library

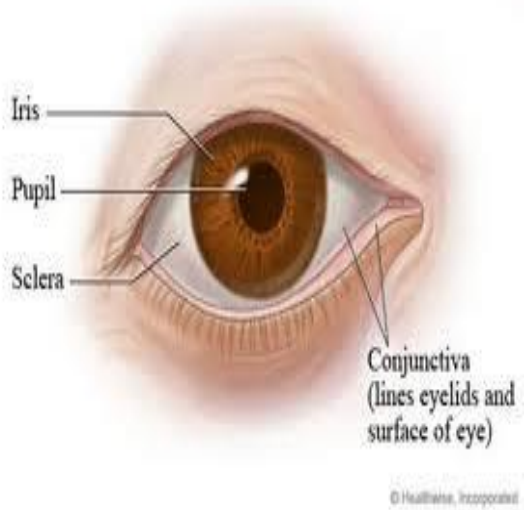

Structure of Cornea

د جوړښت له نظره Cornea د لاندی طبقو څخه جوړه ده:

- Corneal Epithelium
  - Non keratinized stratified squamous epithelium
- Bowman's Membrane
- Substantia Propria
- Descemet Membrane
- Simple Squamous Mesothelium

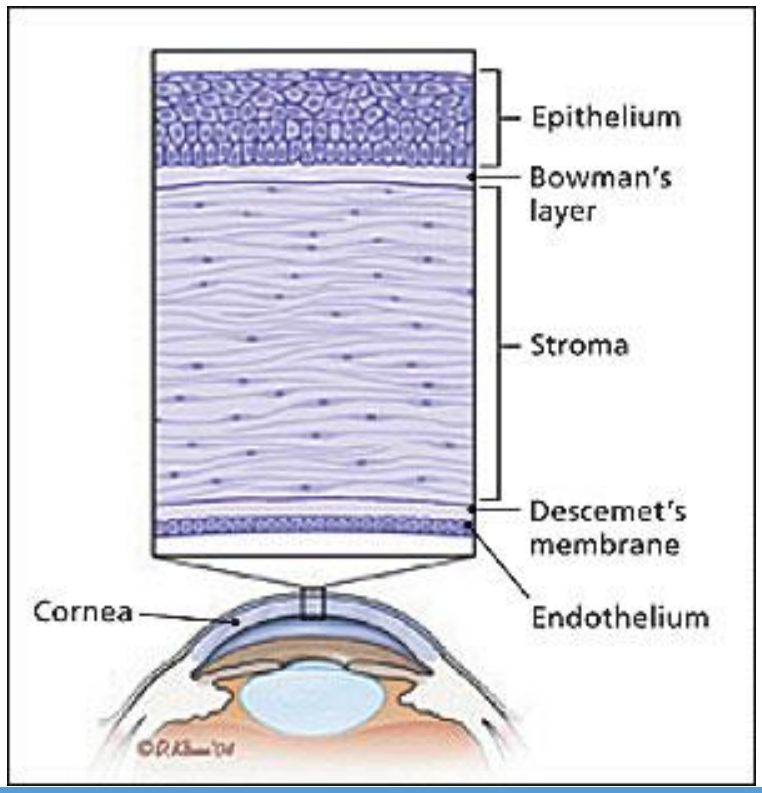

(c) ketabton.com: The Digital Library

Middle layer or Vascular layer

دا له دری برخو څخه جوړه ده:

- Choroid
- Ciliary body
- Iris

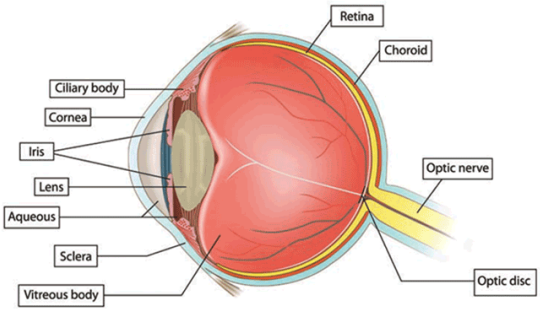

Choroid

دا یوه نازکه رنګینه طبقه ده چی د Sclera خلفی قسمت له Retina څخه جدا کوی، بیرونی سطحه د Sclera څخه د Supra choroidal lamina په واسطه جلا کیږی.

Choroid د ساختمان له نظره د لاندی صفحو څخه متشکل دی:

- Outer vascular lamina

کومه چی د شریانونو او وریدونو څخه جوړه ده.

- Middle or choriocapillary lamina

کومه چی د Capillaries څخه جوړه ده او د Diffusion په عملیه کی د Retina د Cons او Rods حجرات تغذیه کوی.

- Inner or basal lamina

نازکه او شفافه صفحه ده چی د Retina په بیرونی رنګینه صفحی پوری نښتی ده.

Ciliary body

دا یوه ضخیمه برخه ده چی په شاتنی برخه کی له Choroid او مخکینی برخه کی له Iris سره وصل شوی ده. دا دوه برخی لری:

- Anterior Part

دا غاښ مانند ساختمانونه لری چی Ora serrata ورته وایی.

(c) ketabton.com: The Digital Library

Posterior Part

د هستولوژی له نظره لاندی برخی لری:

- Ciliary Muscle
- Ciliary Process
- Vessels
- Epithelium two layers:
  Outer is Pigmented cuboidal epithelium
  Inner is non pigmented columnar epithelium

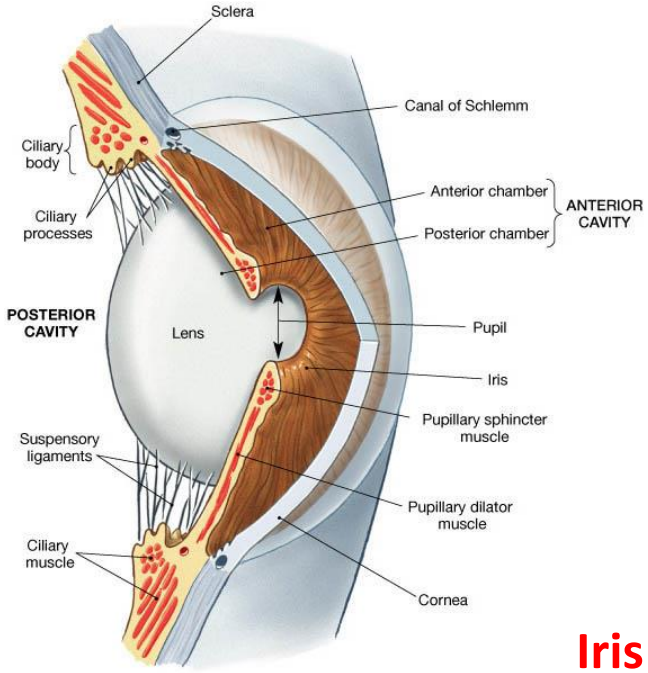

Iris

د منځنی طبقی تر ټولو قدامی برخه ده، په منځنی برخه کی یو سوری لری چی د Pupil په نوم یادیږی.

Structure of Iris

د Iris قدامی Structure د یو طبقه یی Mesothelium په واسطه پوښل شوی او خلفی یی د دوه طبقه یی Pigmented cells په واسطه پوښل شوی دی، د Stroma برخه یی د Vessels، Loss connective tissue او Pigment cells څخه جوړه ده.

په Iris کی دوه نوعه عضلات لیدل کیږی:

- **Circular muscle**

یا حلقوی عضلات چی د پاراسمپاتیک اعصابو په واسطه تعصیب شوی وی.

(c) ketabton.com: The Digital Library

- Radial muscle

دا د سمپاتیک اعصابو په واسطه تعصیب شوی دی.

د Pupil قطر 2-4mm پوری دی، په کمه رڼا کی یی قطر زیاتیږی او په زیاته رڼا کی یی قطر کمیږی.

Retina or Inner coat

د سترګی په 2/3 خلفی برخه کی موقیعت لری، په دی کی اعصاب زیات دی نو د Neural layer په نوم هم یادیږی، خارجی سطحه یی د Choroid سره نښتی ده او داخلی سطحه یی د Hyaloid membrane سره په تماس کی ده.

د خلف څخه قدام ته دری برخی لری:

- Optic
- Ciliary
- Iridial

Optic برخه یی د Nervous tissue لرونکی ده چی د رڼا په مقابل کی حساس دی، د Retina دا برخه له Optic disk څخه د Ciliary body تر خلفی نهایت پوری امتداد لری ددی برخی قدامی کنار موج مانند خط چی د Ora serrata نومیږی جوړوی، په Optic disk کی یوه فرورفتګی وجود لری چی د Physiological cup په نوم یادیږی دا برخه یعنی دغه فرورفتګی Rods او Cons نه لری له دی کبله د رڼا په مقابل کی غیری حساسه ده.

د سترګی ګاټی په خلفی نهایت کی د Optic disk څخه 3mm وحشی لوری ته یوه بله فرورفتګی قرار لری چی Macula lutea نومیږی دغه فرورفتګی ژیړ رنګ لری د دغه فرورفتګی مرکزی قسمت کی لږ څه ژوروالی شته چی Fovea centralis جوړوی او دا د Retina نازکترینه برخه ده دا برخه یواځی Cones لری.

په Retina کی Receptors لیدل کیږی چی دا اصلاً Photoreceptors دی او په دوه ډوله دی:

- Rods

په Dim light یعنی د شپی په لیدلو کی مرسته کوی.

- Cones

په زیاته رڼا Bright light یعنی د ورځ په لیدلو کی مرسته کوی.

(c) ketabton.com: The Digital Library

Layers of Retina

د هستولوژی له نظره لاندی 10 طبقی لری:

- The Pigmented layer
- Layer of Rods and Cons
- External limiting membrane
- Outer nuclear layer
- Outer plexiform layer
- Inner nuclear layer
- Inner plexiform layer
- Ganglion cell layer
- Nerve fiber layer
- Internal limiting membrane

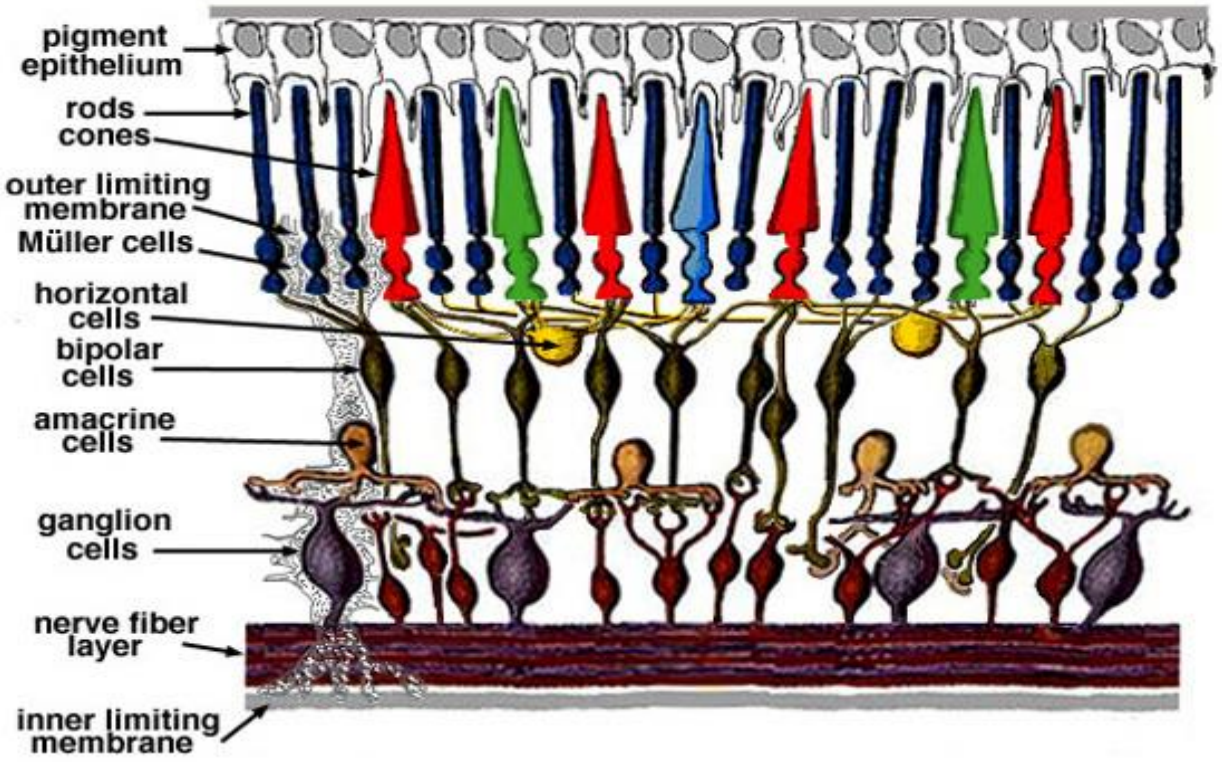

Fig. 2. Simple diagram of the organization of the retina.

(c) ketabton.com: The Digital Library

Aqueous Humor

یوه شفافه مایع ده چی د سترګی په Anterior segment کی قرار لری. دغه Segment د Iris په واسطه په Anterior او Posterior chamber ویشل شوی دی، Aqueous humor په Posterior chamber کی د Ciliary process د شعریه عروقو په واسطه افرازیږی.

Lens

د سترګی عدسیه یوه محدب الطرفین شفافه، غیری وعایی ساختمان دی چی د سترګی د ګاټی د Anterior او Posterior segment ترمنځ قرار لری. د جوړښت له نظره دری برخی لری:

- Capsule
- Cortex
- Nucleus

Lens د Suspensory ligament په واسطه په ځوړند شکل ساتل کیږی.

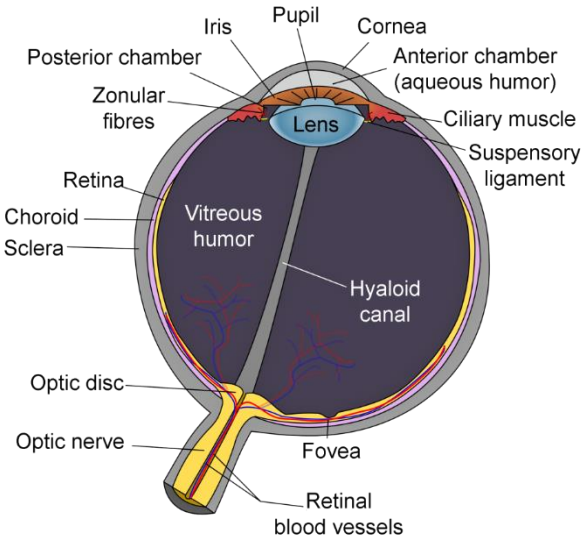

Vitreous Body

دا یوه جیلی مانند بی رنګه شفافه کتله ده چی د سترګی په Posterior segment کی قرار لری.

Clinical anatomy

- Eye is very sensitive organ.

(c) ketabton.com: The Digital Library

- Cornea can be grafted from one person to another hence it is a vascular.
- Injury to cornea may cause opacities and inferior with opision.
- Over production of aqueous humor or lacks of it drainage or combination of both condition raise intraocular pressure the condition is called glaucoma.

Muscle of Eye

- Intrinsic muscle
- Extrinsic muscle

Extrinsic عضلات په دوه ډوله دی:

- Involuntary muscle

دا دوه دانی دی:

- Superior tarsal muscle

پورتنی ځیرمو (Eyelid) د Elevation سبب ګرځی.

- Inferior tarsal muscle

د ښکتنی ځیرمو (Eyelid) یا سترغلی د Depression یا ښکته کیدو سبب کیږی.

- Voluntary muscle
  - Rectus muscle:
    Superior rectus muscle
    Inferior rectus muscle
    Medial rectus muscle
    Lateral rectus muscle
  - Oblique muscle:
    Superior oblique muscle
    Inferior oblique muscle
  - Levator palpebral superior muscle

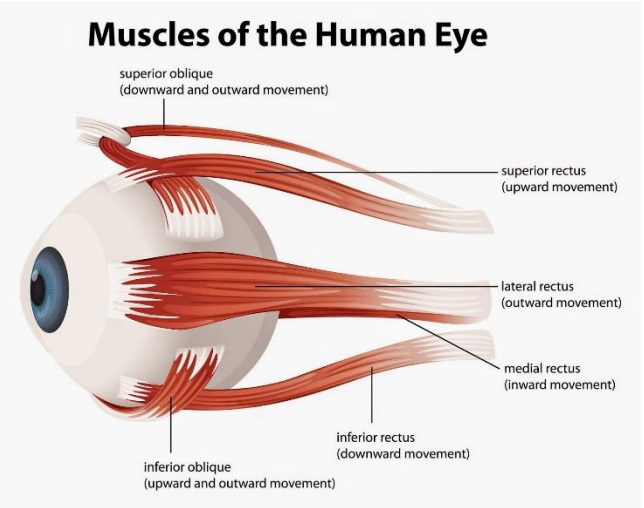

Lacrimal Apparatus

ټول هغه جوړښتونه چی د اوښکو په اطراح او تولید کی رول لری، لاندی برخی لری:

(c) ketabton.com: The Digital Library

- Lacrimal glands
- Lacrimal canaliculi
- Lacrimal sac
- Nasolacrimal duct

Lacrimal gland

دا یوه Serous gland ده او په Lacrimal fossa کی موقعیت لری.

دا د J شکل لری او دوه برخی لری:

- Orbital part

دا یوه غټه او Deeper برخه ده.

- Palpebral part

کومه چی کوچنی او Superficial برخه ده.

Conjunctival sac

دا اصلاً یو Mucus membrane دی.

The conjunctiva lining deeper surface of eyelid is called palpebral conjunctiva and that lining in front of eye ball is caller bulbar conjunctiva.

The potential space between the palpebral and bulbar conjunctiva is called conjunctival sac.

Lacrimal Canaliculi

دا دوه برخی لری:

- Vertical part: about 2mm
- Horizontal part: about 8mm

Lacrimal sac

It is the upper dilated part of nasolacrimal duct. It connect lacrimal canaliculi and nasolacrimal duct, 12mm long and 5mm wide.

(c) ketabton.com: The Digital Library

Nasolacrimal duct

It is a membranous passage 18 mm long begins at the lower end of lacrimal sac and opens into inferior meatus.

At the lower end of nasolacrimal duct there is a fold of mucus membrane forming an imperfect valve called hasner valve.

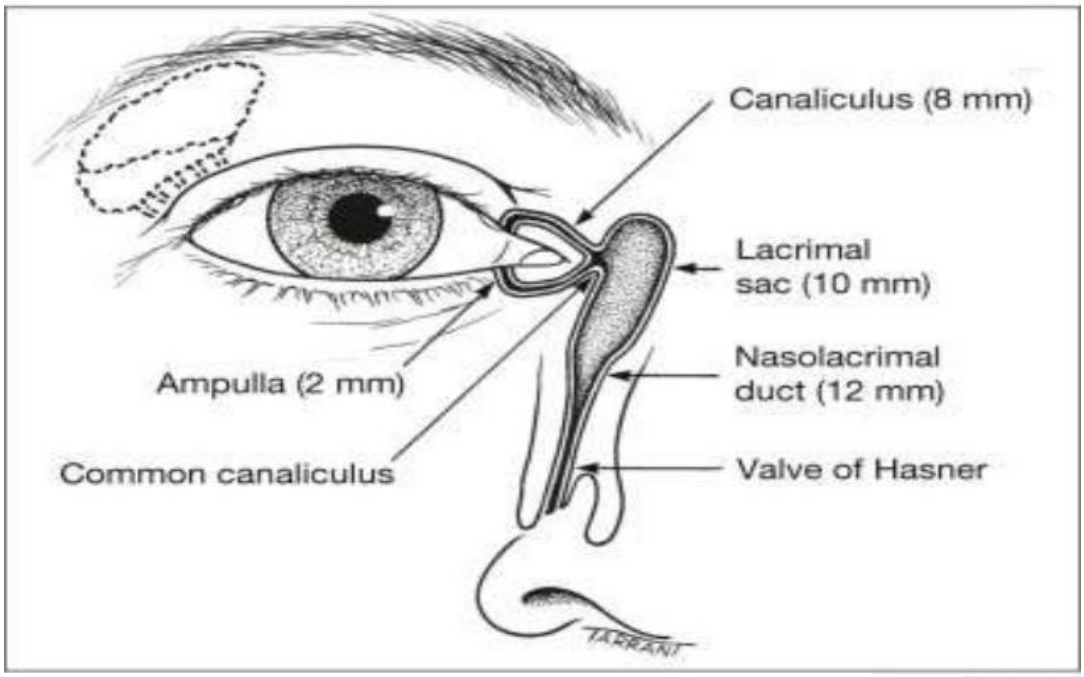

LACRIMAL APPARATUS

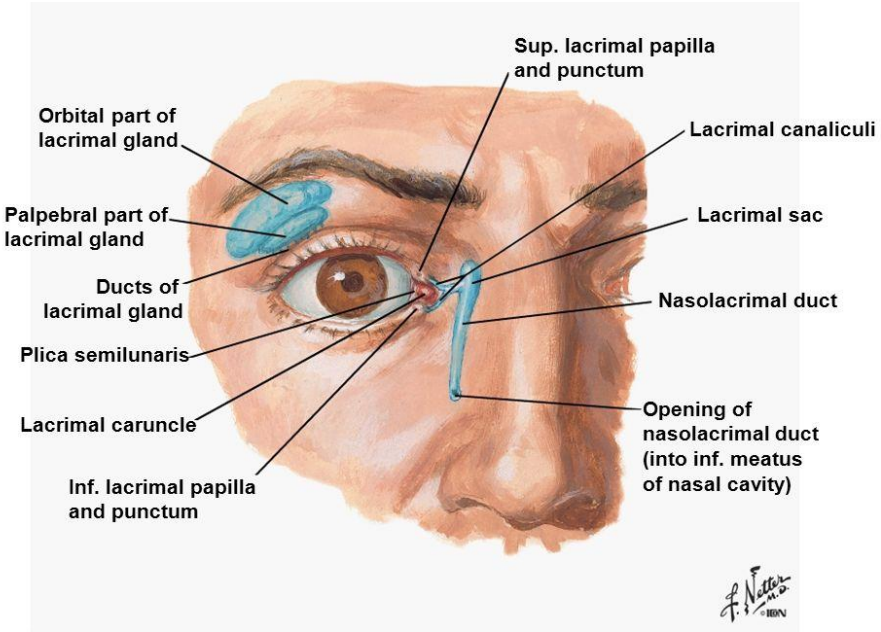

(c) ketabton.com: The Digital Library

16th chapter

Integumentary system

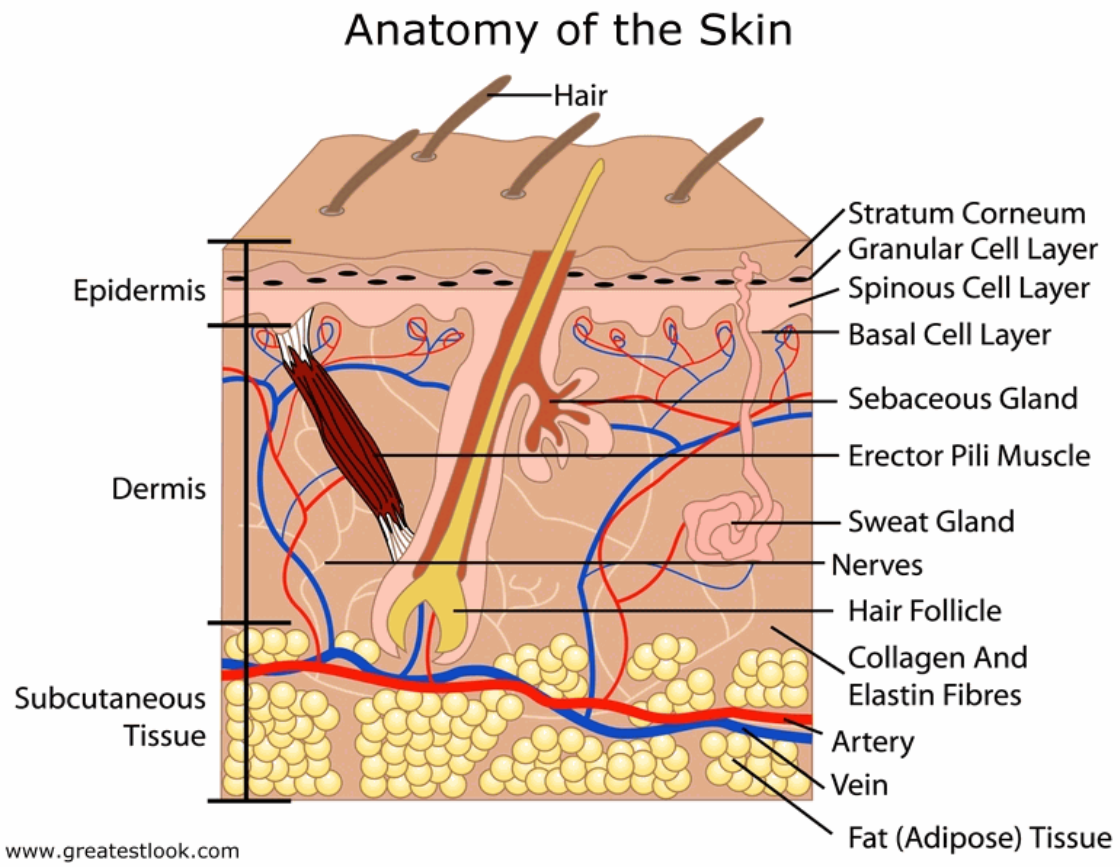

Mr.18
Kefayatullah.naibamani

(c) ketabton.com: The Digital Library

Integumentary system

پوښوونکی سیستم

Consist of the skin and accessory structure such as Hairs, Nails and Glands.

Integumentary= Cover

Skin

پوستکي

پوستکی د تماس یوه عضوه ده او په دوه برخو باندی ویشل شوی ده:

- **Glabrous skin**

چی د لاس په ورغوي او د پښی په تلي کی موجود وی ډیر ضخیم وی، ویښتان نه لری(Hair less) وی او Sebaceous gland هم نلری.

- **Hairy skin**

هغه پوستکی دی چی هم ویښتان او هم Sebaceous gland ولری.

Layers of the skin

پوستکی دوه طبقات لری:

- **Dermis**
  - **Connective tissue layer**
- **Epidermis**
  - **Epithelial tissue layer**

په ځینو کتابونو کی یی Sub cutaneous دریمه طبقه شمیرل کیږی.

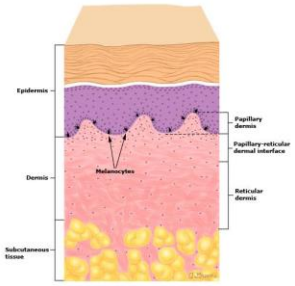

(c) ketabton.com: The Digital Library

Epidermis

د پوستکی سطحی طبقه ده چی د سترګو په واسطه یی ګورو او د Dermis لپاسه واقع ده، د لاندی څخه پورته خواته پنځه طبقی لری:

- Stratum Germinatum
- Stratum Malpigi
- Stratum Granulosm
- Stratum Lucidum
- Stratum Corneum

Cells of Epidermis

- Melanocyte: Producing melanin
- Keratinocyte: Producing keratin
- Langerhans cell: antigen presenting cells
- Merkle cell:

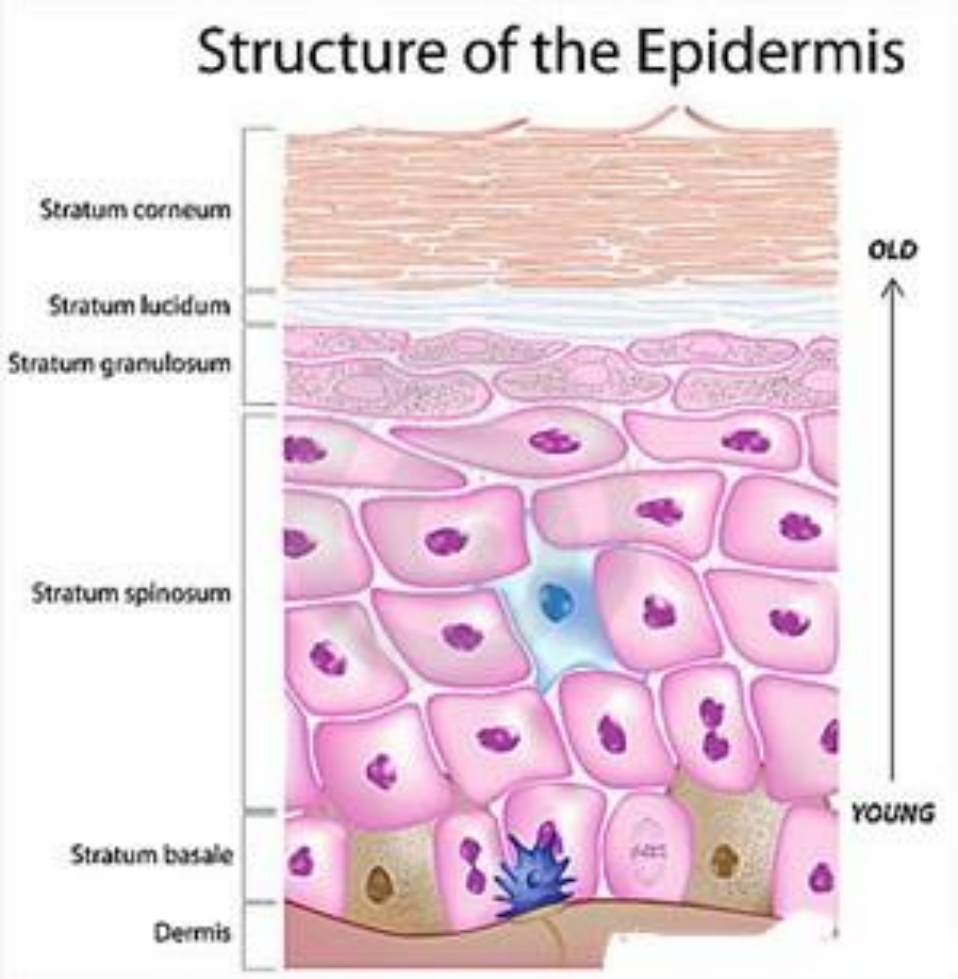

(c) ketabton.com: The Digital Library

Dermis

د پوستکی دا برخه له دوو طبقو څخه جوړه ده:

- Upper layer or Papillary layer
- Lower layer or Reticular layer

Structure of Dermis

په دی طبقه کی Connective tissue زیات لیدل کیږی او همدارنگه لاندی حجرات هم پکی لیدل کیږی:

- Mast cell
- Histocyte
- Fibroblast

همدرانگه د وینی رگونه هم په دی طبقه کی وجود لری او د Arrector pillic muscle لرونکی هم دی.

Accessory Skin Structure

- Hairs
- Nails
- Glands:
  - Sweat glands
  - Sebaceous glands

Hairs

Hair are present on the skin covering almost the whole body. The sides where they are not present include the palms, the soles, the ventricle surface and sides of the digits and some parts of the male and female external genitalia.

ویښتان دوه برخی لری:

- Root
- Shaft

(c) ketabton.com: The Digital Library

ویښتان دری ډولونه لری:

- **Lanugo hair**

نرم او سپین ویښتان دی چی په مخ کی پیدا کیږی بغیر د ږیری، بریتو،وریځو او باڼو څخه ټول ویښتان پکی شامل دی.

- **Terminal hair**

د Lanugo hair او Stiff hair څخه بغیر ټول ویښتان پکی شامل دی لکه: د ږیری (Beard)، بریتو (Mustache)، د سر ویښتان او نور دی.

- **Stiff hair**

د وریځو (Eyebrow)، باڼه (Eyelash)، د غوږ ویښتان او د پوزی په داخل کی ټول ویښتان پکی دی گروپ کی راځی.

ویښتان د تکثر له مخی دوه مرحلی لری:

- **Anagen phase**

د لویدلو مرحلی ته وایی.

- **Telagen phase**

دا ویښتان د استراحت په حالت کی وی یعنی نه لویږی او 6months څخه تر 6yers پوری عمر لری.

که د سر ویښتان د ورځی 100 دانی ولویږی نو دا یو نارمل حالت دی.

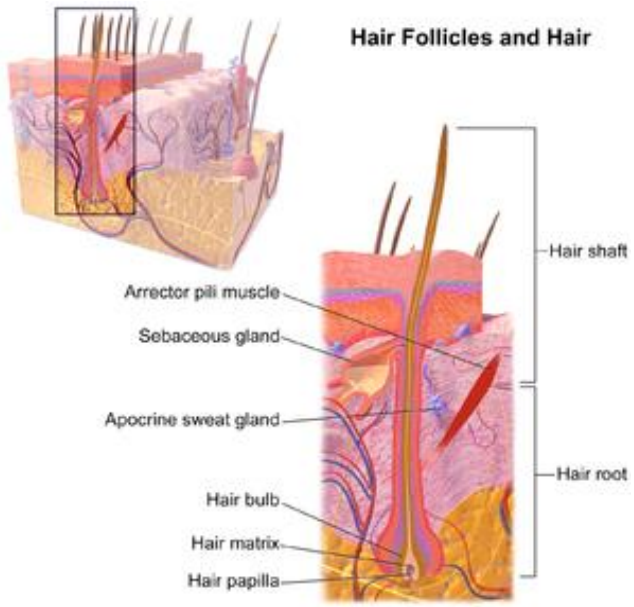

(c) ketabton.com: The Digital Library

Sebaceous gland

په ټول بدن کی شته خو د لاس په ورغوی او د پښی په تلی کی نشته.

دا غداوات د Sebum په نوم ماده جوړوی کومه چی له کلسترول او Fatty acids څخه جوړه شوی ده. همدارنګه ددی مادی دنده داده چی ویښتان غوړ ساتی یعنی ویښتانو ته نرموالی یا Flexibility ورکوی او هم Anti fungeal تاثیر لری.

Sweat gland

دغه غداوات د بدن په ټولو برخو کی شته خو په لاندی ځایونو کی نشته:

- Glans penis
- Clitoris
- Nail bed
- Lips

ددی غداواتو فعالیت د فشار(Stress)، د جنسی فعالیت (Sexual activity)، فزیکی فعالیت او ډار (Fright) په وخت کی زیاتیږی.

دغه غداوات د هستولوژی له نظره دوه برخی لری:

- Eccrine

دا د بدن د پوستکی په زیاتره برخو کی شته خو په Glans penis، Clitoris او Nail bed کی نشته.

- Apocrine

دا یواځی په Nipple، Areola او Axilla and genital areas کی موجود وی.

Nail

د ګوتو په Distal phalanx کی په Dorsal surface کی موقیعت لری.

دوه Borders لری:

- Fixed edge
- Free edge

هغه پوستکی چی نوک یی احاطه کړی دی د Nail fold په نوم یادیږی.

(c) ketabton.com: The Digital Library

هغه پوستکی چی د نوک لاندی موقیعت لری د Nail bed په نوم یادیږی.

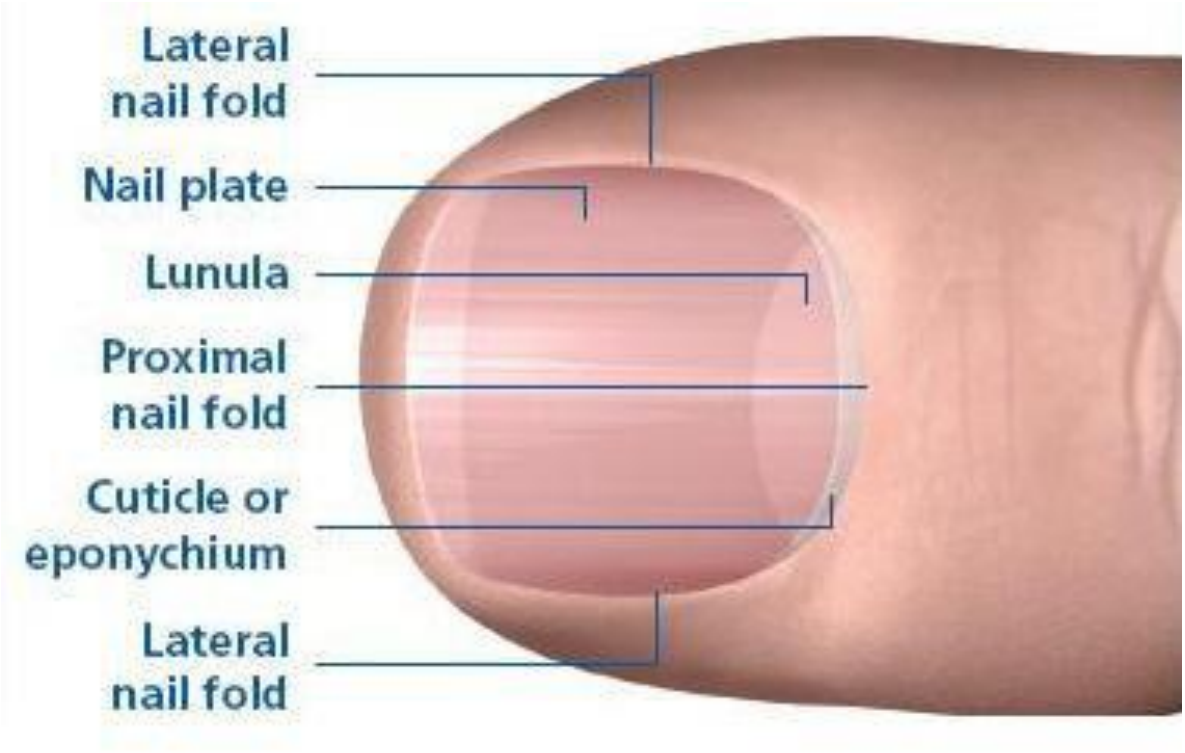

Physiology of Integumentary system

- Protection
- Sensation
- Vitamin D production
- Temperature regulation
- Excretion

(c) ketabton.com: The Digital Library

17th chapter

Endocrine system

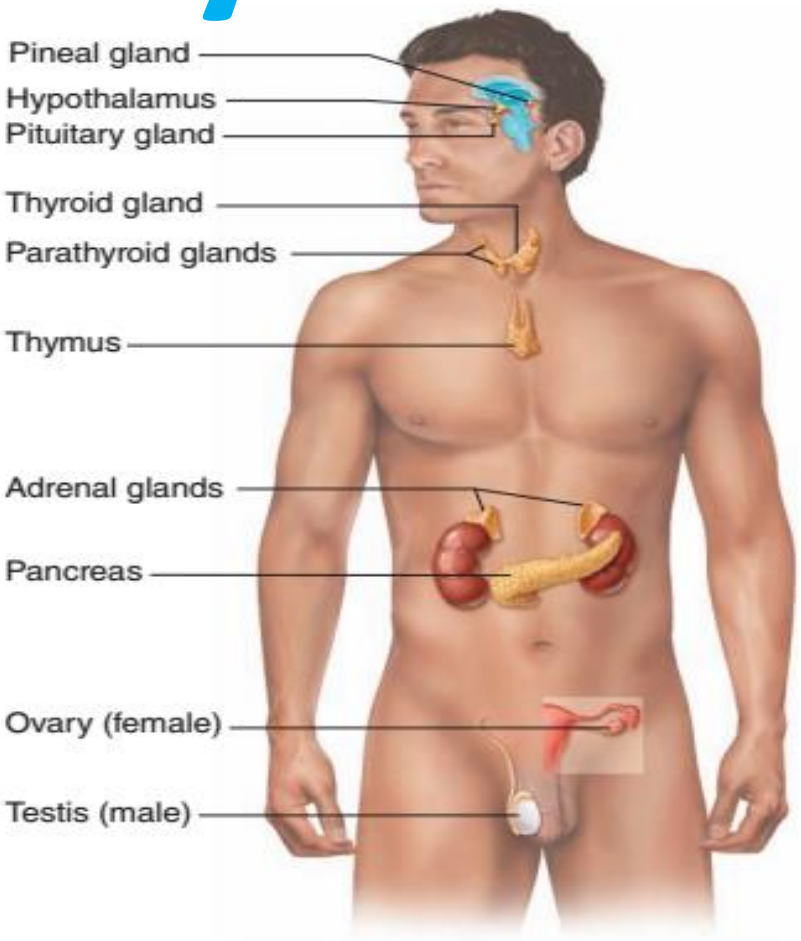

Mr.18
Kefayatullah.naibamani

(c) ketabton.com: The Digital Library

Endocrine system

ددی سیستم غړی د اندوکراین غداوات دی، دا هغه غداوات دی چی هورمونونه جوړوی او قنات نه لری او خپل افرازات د وینی دوران ته اچوی.

Glands

Secretory epithelium is called glands.

غداوات په دوه ډوله دی:

- **Exocrine**

هغه غداوات دی چی خپل افرازات د اپتیلیم سطحی ته اچوی.

- **Endocrine**

هغه غداواتو ته ویل کیږی چی خپل افرازات مستقیماً دوران ته اچوی.

د اندوکراین غداواتو افرازاتو ته هورمون وایی، هورمون د Hormose له کلیمی څخه اخستل شوی چی د Stimuli معنا ورکوی.

Pineal gland

Location: Bellow splenium of corpus callosum.

Macroscopic structure

دغه غداوات د Body او Stalk یا ساقی درلودونکی دی چی Body یی Conical یا مخروطی شکل لری او د 5 څخه تر 8 ملی متره اوږودوالی لری.

Stalk قداماً یا Anteriorly په دوه صفحو ویشل شوی دی:

- **Anterior commissure**
- **Posterior commissure**

Microscopic structure

دا غده د لاندی شیانو څخه جوړه ده:

- **Pinealocytes**
- **Neuroglial cells**

(c) ketabton.com: The Digital Library

- Vessels
- Sympathetic fibers

Pituitary gland

نخامیه غده

Master gland هم ورته وایی ځکه د بدن اکثره غداوات ددی د کنټرول لاندی دی، همدرانګه Hypophyseal gland هم ورته وایی ځکه چی په Hypophyseal fossa کی موقیعت لری.

Location: Hypophyseal fossa

دغه Fossa د Sphenoid هډوکی په Body کی واقع شوی ده.

Shape: Oval

Size: About pea د ناک په شان

Parts of Master gland

- **Anterior lobe**

یا Adenohypophysis هم ورته وایی او د Epithelial cells څخه جوړ شوی دی.

- **Posterior lobe**

یا Neurohypophysis هم ورته وایی او د Nerves cells څخه جوړ شوی دی.

- **Intermediate**

ځینی کتابونه وایی چی دا برخه یی په انسانانو کی نه وی.

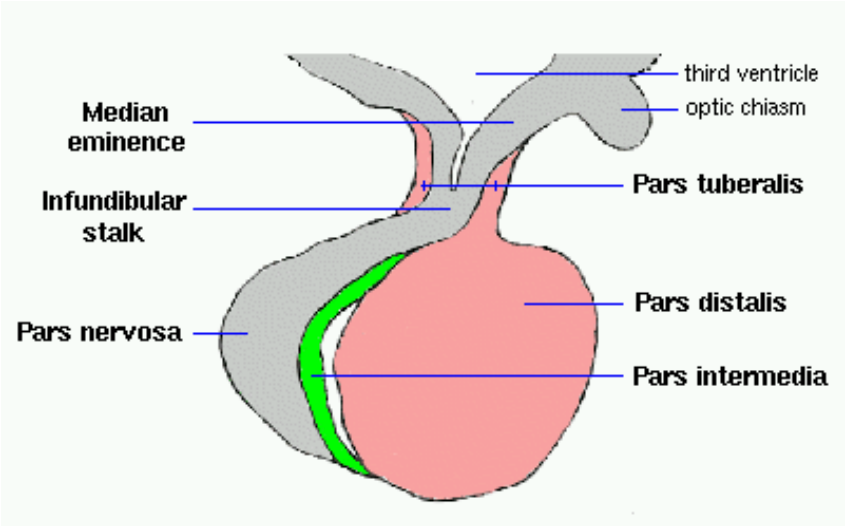

(c) ketabton.com: The Digital Library

Copyright © The McGraw-Hill Companies, Inc. Permission required for reproduction or display.

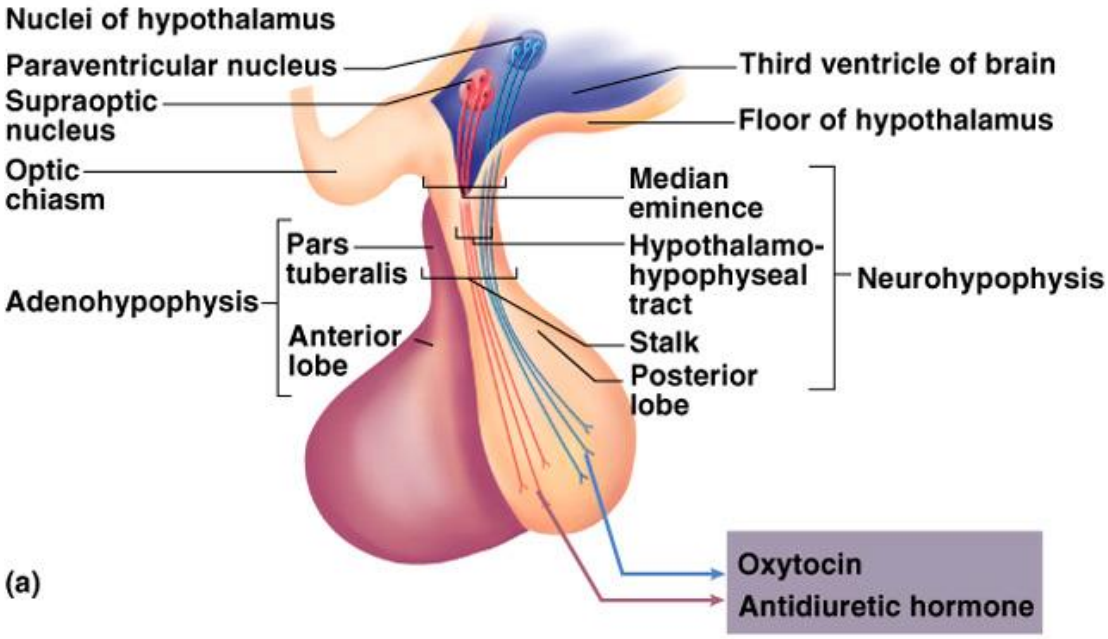

Infundibulum

The pituitary stalk also known as the infundibular stalk or fender son funnel or simply the infundibulum.

It is the connection between the hypothalamus and the posterior pituitary.

Pituitary dwarfism

A young person with deficiency of GH remain small.

Gigantism

Excess GH before closing of growth palate result in gigantism.

The person abnormally tall.

Acromegaly

Excess of GH after closing of growth palate result in acromegaly.

Facial feature and hands become abnormally large.

(c) ketabton.com: The Digital Library

Thyroid Gland

Location: Start from C5 to T1 vertebrae.

Shape: Shield like.

د غاړی په قدام او Lateral برخو کی موقیعت لری او د دوو لوبونو څخه جوړه شوی چی یو یی ښی لوب او بل یی چپ لوب دی، دا دواړه لوبونه د Isthmus په واسطه سره وصل دی.

کله کله دریم Lobe هم موجود وی چی کیدای شی هغه له Right یا Left لوب څخه منشاء واخلی، خو اساساً دغه لوبونه د Isthmus څخه منشاء اخلی.

دریم لوب یی د Pyramidal lobe په نوم یادیږی.

د جوړښت له نظره دوه ډوله حجرات لری:

- **Follicular cells**
- **Para follicular cells**

څرنګه چی لوبونه یی Pyramidal شکل لری نو د لاندی برخو درلودونکی دی:

- **Apex**
- **Base**

Surfaces:

- **Lateral**
- **Medial**
- **Posterolateral**

Two borders:

- **Anterior**
- **Posterior**

Enlargement of thyroid gland is known as Goiter.

Decrease in function of thyroid glands is called hypothyroidism.

Increase in function of thyroid glands is called hyperthyroidism.

(c) ketabton.com: The Digital Library

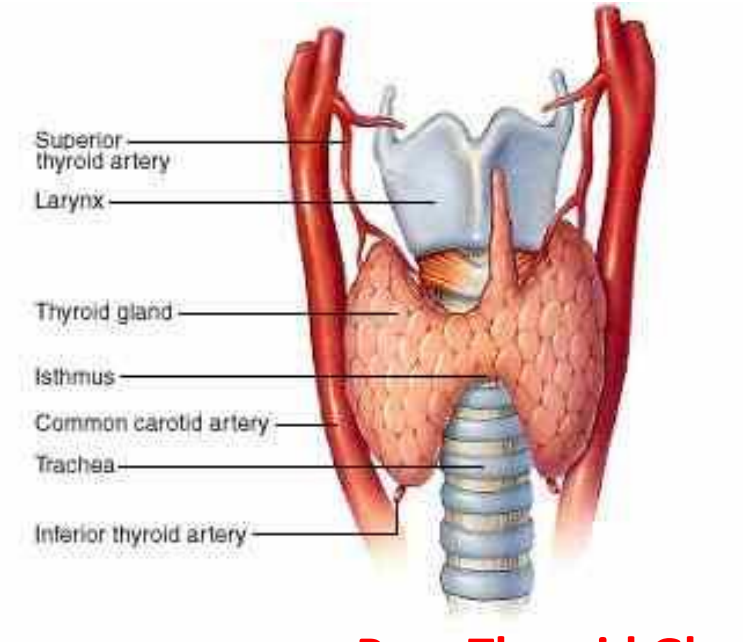

Para Thyroid Gland

دا دوه جوړی کوچنی غدی دی چی د تایراید د غدی په Posterior border کی موقیعت لری.

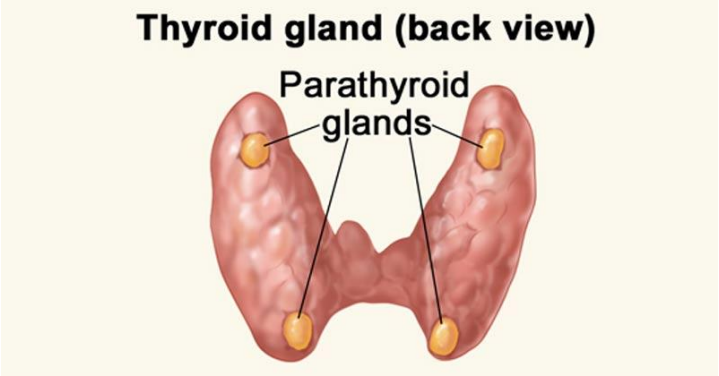

Endocrine part of Pancreas

دغه برخه له Microscopic عناصرو څخه چی ورته Pancreatic islets وایی جوړه شوی ده په دی کی مختلف حجرات موجود دی خو مهم یی په لاندی ډول دی:

- Beta cells
- Langerhans cells
- Alpha cells

(c) ketabton.com: The Digital Library

Supra Renal Gland

دی ته Adrenal gland هم ویل کیږی دا د پریتوان شاته د بطن په Posterior جدار کی او د پښتورګو د پاسه موقیعت لری، دوه جوړه یی غداوات دی چی هره غده یی له دوه عمده برخو څخه جوړه ده:

- Medulla
- Cortex

هره غده تقریباً پنځه ګرامه وزن لری چی ددی وزن له جملی څخه 1/9 برخه یی د غدی Medulla او باقی 8/9 برخه یی د غدی Cortex جوړوی.

Right supra renal غده مثلثی شکل لری چی د Apex او Base درلودونکی دی، همدارنګه دوه Surfaces لری چی د Anterior او Posteriorڅخه عبارت دی.

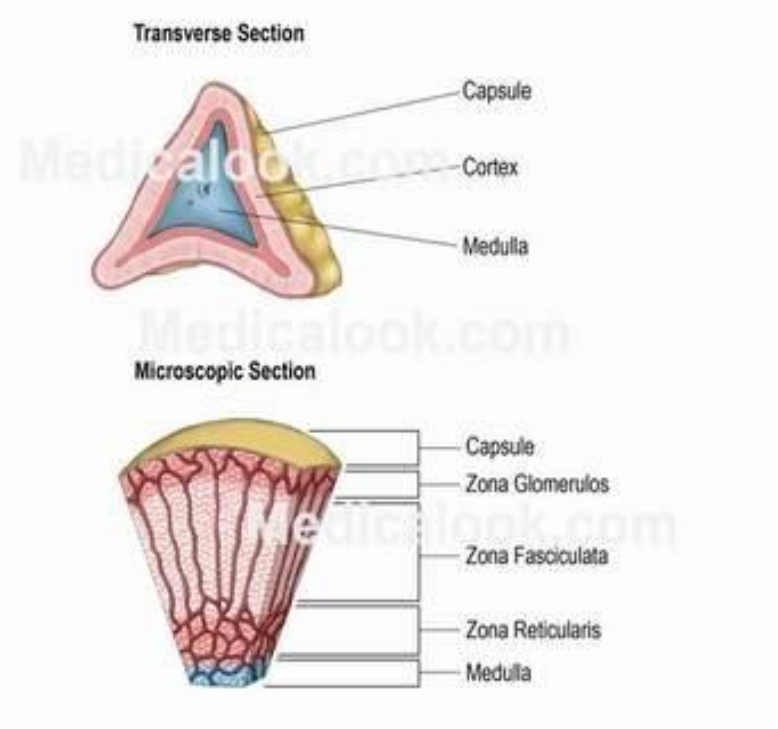

Thymus Gland

دغه غده د Manubrium sterni شاته او په Anterior mediastinum کی موقیعت لری.

Thymus is Primary or central lymphoid organ located in mediastinum.

Size:

- In Birth= 10-15gram
- In Puberty= 30-40gram

(c) ketabton.com: The Digital Library

د بلوغت څخه وروسته د Thymus په Size او وزن کی تغیر راځی.

Thymus دوه برخی لری:

- Supporting part: (Connective tissue)
- Parenchyma: (Stroma)

Supporting

په دی کی دری ساختمانونه شامل دی:

- Capsule

دغه غده د یونری Vascularize پوښ په واسطه پوښل شوی چی Capsule ورته وایی.

- Septa

د Capsule څخه داخل ته غده په Lobule ویشل کیږی چی ورته Septa وایی.

- Proper connective tissue

په دی کی Fibroblast، Collagen او نور شیان شامل دی.

Parenchyma

یا Functional part هم ورته وایی.

دا د دوه ډوله حجراتو څخه جوړه ده:

- Epitehloreticular cell
- T- lymphocyte

د همدی Lymphocyte له کبله د Thymus هر Lobule په دوه برخو ویشل کیږی:

- The outer part (Cortex)
- The inner part (Medulla)

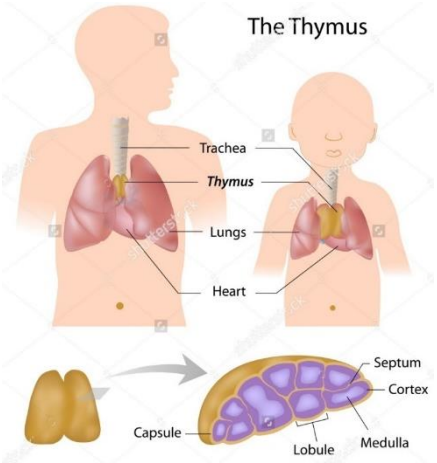

(c) ketabton.com: The Digital Library

18th chapter

Anatomy of the Ear

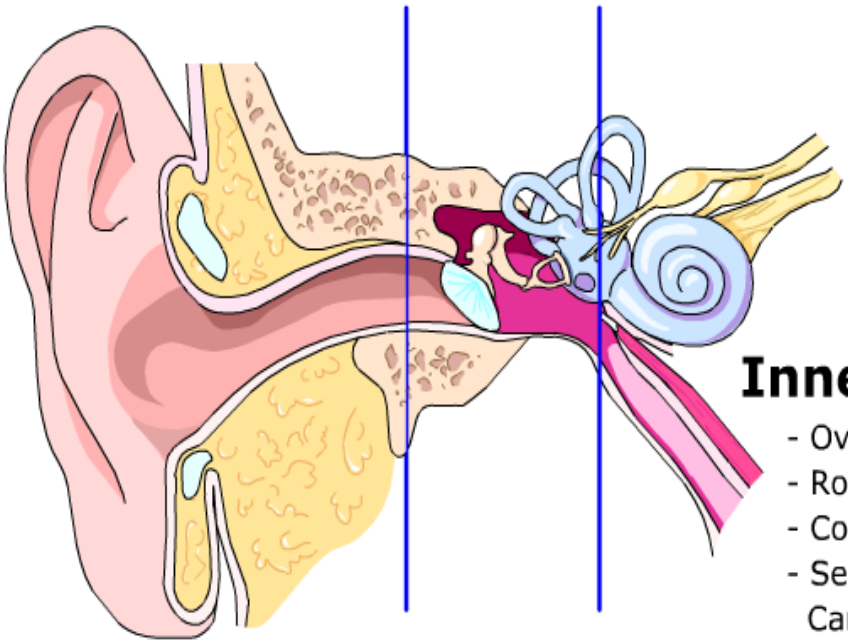

Inner Ear
- Oval Window
- Round Window
- Cochlea
- Semicircular Canals

Middle Ear
- Tympanic Membrane (Ear Drum)
- Auditory Ossicles (malleus, incus, stapes)
- Middle Ear Cavity
- Eustachian Tube

Outer Ear
- Pinna
- External Auditory Canal

Mr.18
Kefayatullah.naibamani

(c) ketabton.com: The Digital Library

Ear

غوږ

غوږ د اناټومی له نظره له دری برخو څخه جوړ شوی دی:

- External ear
- Middle ear
- Internal ear (Inner ear)

External ear

په دی کی دوه برخی شامل دی:

- Auricle (Pinna)
- External auditory meatus

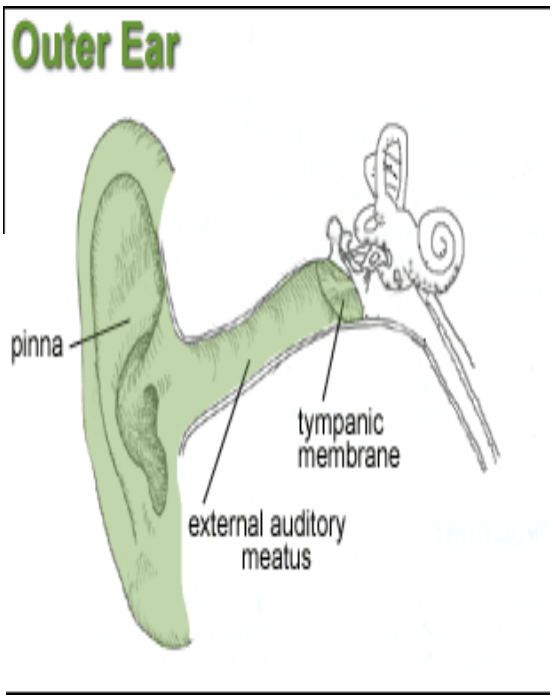

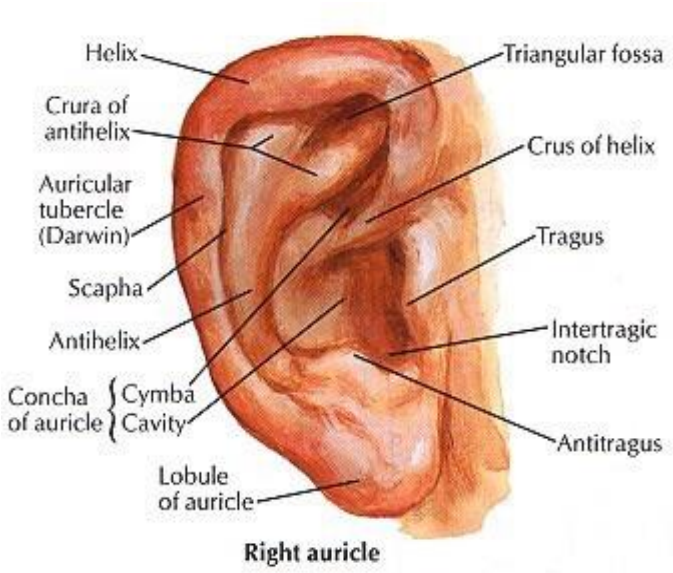

Auricle

دا برخه د Cartilage په واسطه جوړه او د Skin په واسطه پوښل شوی ده او د لاندی برخو درلودونکی دی:

(c) ketabton.com: The Digital Library

- Lower part (Helix)

دغه برخه چی د Connective tissue څخه جوړه شوی او Lobule ورته وایی.

- Under helix (Anti helix)
- Anti-tragus
- Fossa (Concha)

External Auditory meatus (Canal)

هغه قنات دی چی له Concha څخه شروع او تر Tympanic membrane پوری رسیږی.

تقریباً د 24mm پوری اوږودوالی لری او د غوږ د انتقال وظیفه په غاړه لری.

ددی 2/3 نږدی یا Proximal part چی 16mm کیږی Bony part دی یعنی له هډوکی څخه جوړ شوی دی او 1/3 برخه یا Distal part یی عضروفی یا Cartilaginous دی چی 8mm کیږی.

دغه دواړه برخی د Skin په واسطه پوښل شوی دی، ددی قنات په عضروفی برخه کی Glands لیدل کیږی چی Ceremonial's gland ورته وایی او Wax یا ژیړ رنګه ماده تولیدوی.

دغه Wax غوږ ته د اجنبی موادو لکه ګرد او غبار د ننوتلو څخه مخنیوی کوی.

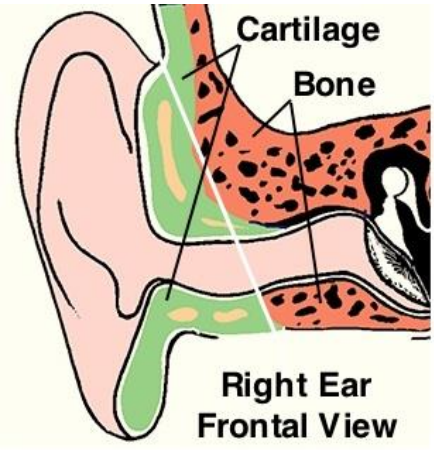

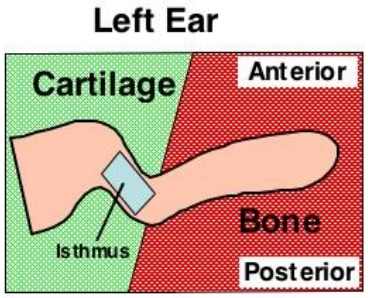

Transverse View
(Top looking down)

Tympanic membrane

یوه شفافه او نازکه پرده ده چی د منځنی او خارجی غوږ ترمنځ واقع شوی ده.

Oblique یا Oval شکل لری.

(c) ketabton.com: The Digital Library

دغه Membrane دوه سطحی لری:

- External (Outer) surface: Concave
- Internal (Inner) surface: Convex

دغه پرده له دری طبقاتو څخه ترکیب شوی ده:

- Cuticular layer
- Fibrous layer
- Mucus layer

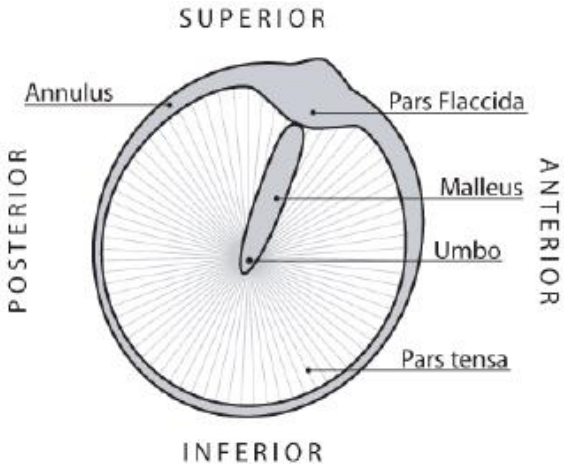

Middle Ear

دا د Tympanic cavity یا Tympanum په نوم سره هم یادیږی، په دوه برخو ویشل شوی ده:

- Proper tympanic cavity

چی د Tympanic membrane په مقابل کی قرار لری.

- Epi tympanic cavity

چی د Tympanic membrane څخه پورته واقع ده.

موقیعت یی:

د Temporal هډوکی په Posterior part کی موقیعت لری او شپږ دیوالونه لری:

- Superior wall (Tegmen tempani)
- Inferior wall (Jugular wall)
- Anterior wall (Carotid wall)
- Posterior wall
- Lateral wall (Membranous wall)
- Medial wall (Labyrinth wall)

(c) ketabton.com: The Digital Library

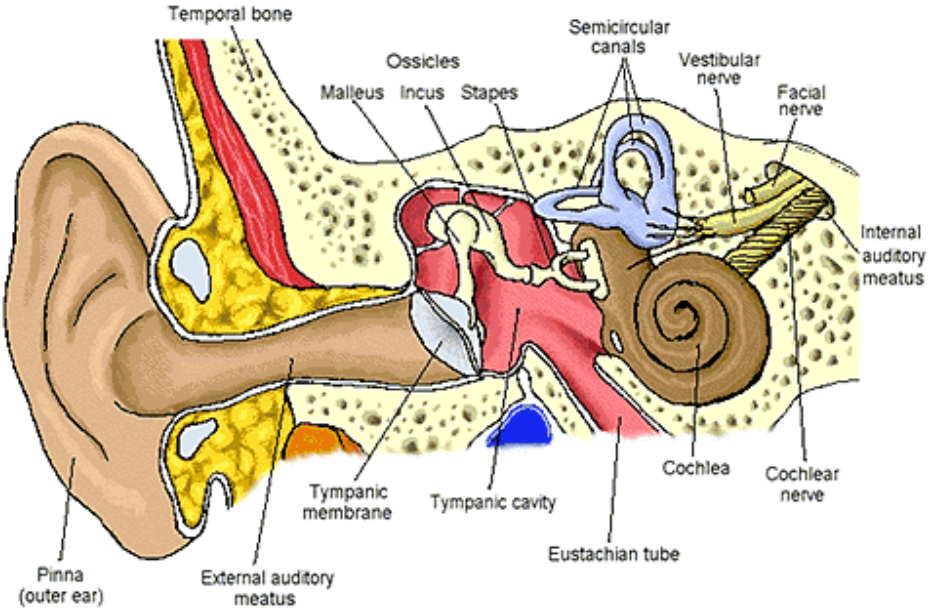

منځنی غوږ په عمده ډول د لاندی دریو هډوکو څخه جوړ دی:

- Malleus څټک
- Incus سندان
- Stapes رکاب

Malleus

دا څټک ته ورته شکل لری نو ځکه ورته Hammer هم وایی، تر ټولو غټ او وحشی واقع هډوکی په منځنی غوږ کی دی او لاندی برخی لری:

- Head
- Neck
- Handle
- Process:
- Anterior
- Lateral

Incus

دا سندان ته ورته شکل لری نو ځکه ورته Black smiths ویل کیږی دا د Molar غاښ په شان دی او لاندی برخی لری:

- Body

(c) ketabton.com: The Digital Library

- Long Process
- Short Process

Stapes

دا رکاب ته ورته دی نو ځکه ورته Stirrup هم وایی، دا تر ټولو کوچنی او انسی واقع هډوکی د منځنی غوږ دی چی لاندی برخی لری:

- Head
- Neck
- Foot plate
- Limbs:
- Anterior
- Posterior

Joints of Middle Ear

- **Incudomalleolar joint**
  Between incus or malleus bones.
- **Incudostepidial joint**
  Between incus or stapes bones.

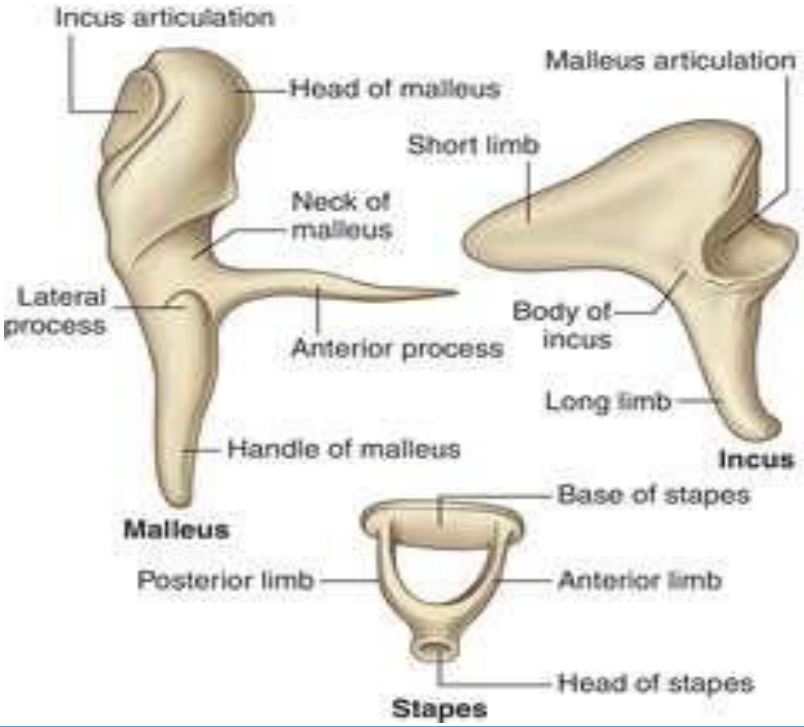

(c) ketabton.com: The Digital Library

Inner Ear

دا د Labyrinth په نوم هم یادیږی، چی دوه برخی لری:

- Bony labyrinth
- Membranous labyrinth

Parts of Bony labyrinth

- Cochlea
- Vestibule
- Semicircular canals

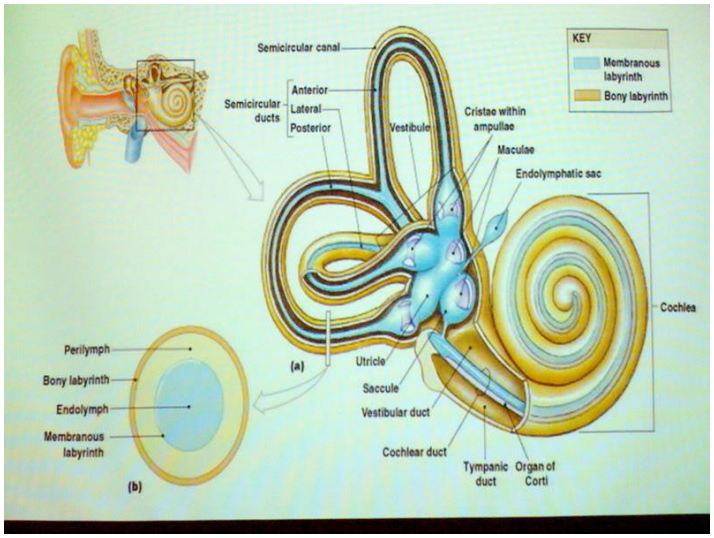

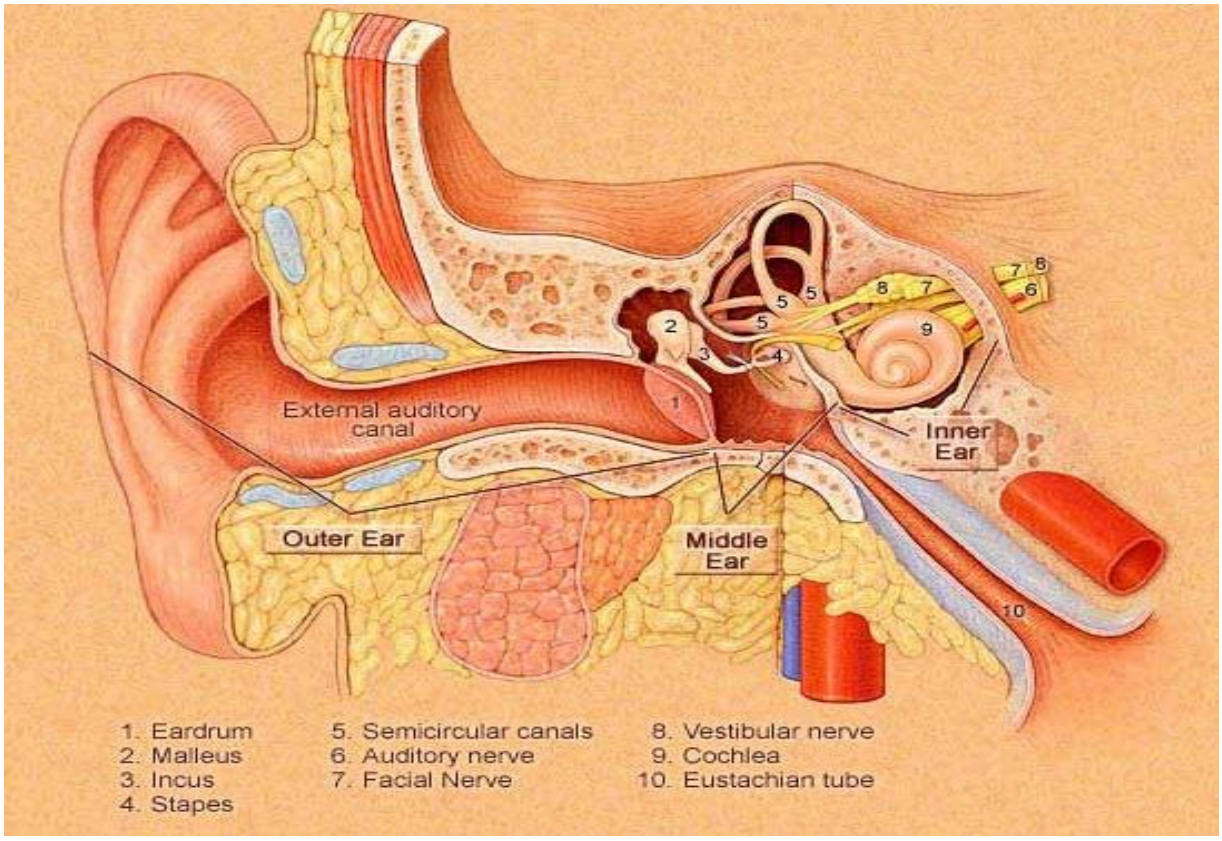

(c) ketabton.com: The Digital Library

- The membranous labyrinth is filled with a clear fluid called endolymph and the space between bony and membranous labyrinth with a fluid called perilymph.

The bony labyrinth

Can be divided into three regions respectively known as cochlea involved in hearing, vestibule and semicircular canals involved in balance.

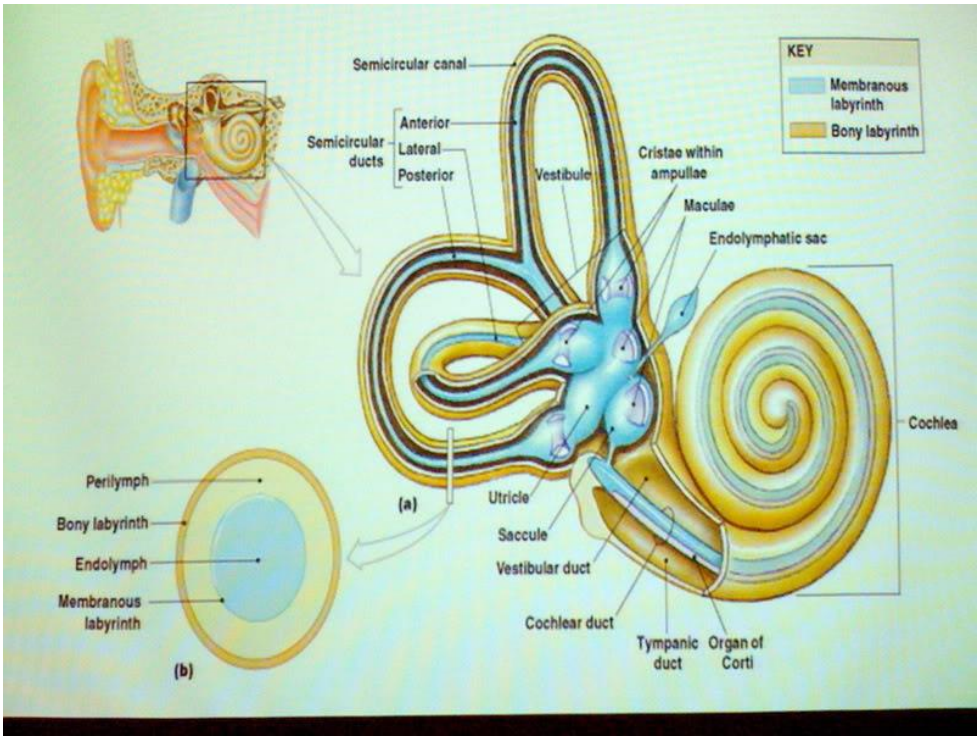

The cochlea

Is shaped like a snail shape.

And can bed divided into three portion by a y shape complex membrane.

The base of the y is spiral lamina one branch is the vestibular membrane the other branch is basilar membrane.

The space between vestibular and basilar membranes is called the cochlear duct.

The complex membrane labyrinth and filled with endolymph.

(c) ketabton.com: The Digital Library

If the y is lying on one side.

The space above y is scala vestibule and the space bellow the scala tympany.

Inside the cochlear duct is specialized structure called spiral organ or organ of corti containing specialized sensory cells called hair cells.

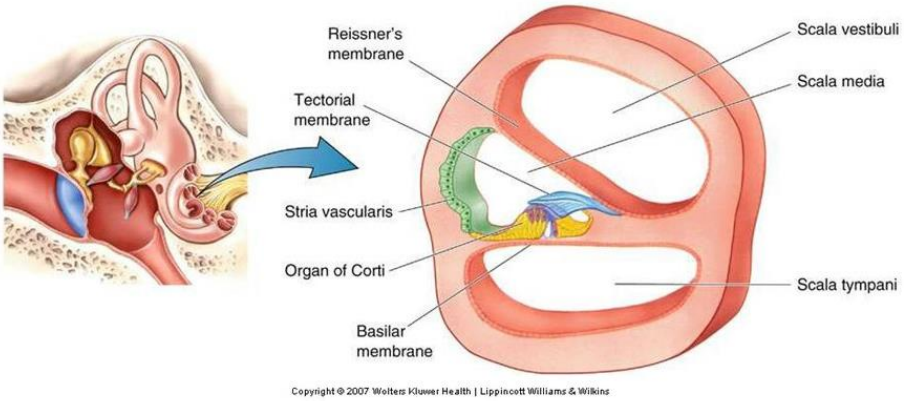

The vestibule

The vestibule is divided into two chambers: utricle and sacculae which are surrounded by end lymph each chamber contain epithelial cells called maculae containing hair cells the tips of microvilli of these cells are embedded in a gelatinous mass weighted by otoliths:particles composed of protein and calcium carbonate called otoliths.

(c) ketabton.com: The Digital Library

(References)

ماخذونه

- Anatomy first volume (Bones, Joints and Muscles) 2013 by Dr Mohammad Nasir Nasraty.
- Anatomy second volume (Systemic anatomy. Digestive, Respiratory, Cardiovascular, urinary, Male and Female reproductive systmes) 2013 by Dr Mohammad Nasir Nasraty.
- Anatomy third volume (Nerous system, Sens organs and Endocrine glands) 2014 by Dr Mohammad Nasir Nasraty.
- Anatomy of the Nerovus system by Dr Yama Sediqi 2017.
- Chaursia BD Human Anatomy Regional and Applied Dissection and Clinical CBS PUBLISHERS AND DISTRABUTERS 4819/XI,Parahlad Street,24 Ansari Road -Daryagani,new dehli-110002(India) Sixth Edition 2014.
- Snil. S.Rechard Clinical Anatomy for Medical Students Ninth Editon 2012.
- Netter –Frank H. Atlas of Human Anatomy Icon Learning Systems-Teterboro, New jersey Sixth Edition 2014.
- Henry-GRAY'S Anatomy Charchill livingstone EDINBURGH, LONDON, MELBOURNE and NEW YORK. Thirty Seventh Edition 1989.

Mr.18
Kefayatullah.naibamani
K K

(c) ketabton.com: The Digital Library

Notes:

(c) ketabton.com: The Digital Library

Get more e-books from www.ketabton.com
Ketabton.com: The Digital Library