د زړه اسانه بریښنایي ګراف

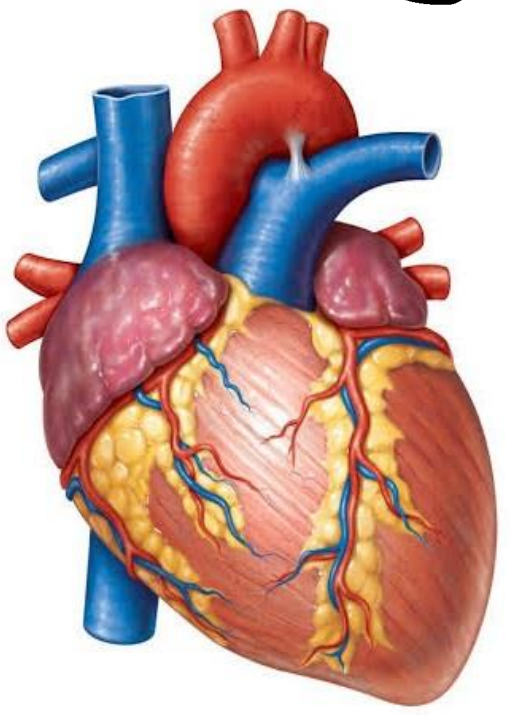

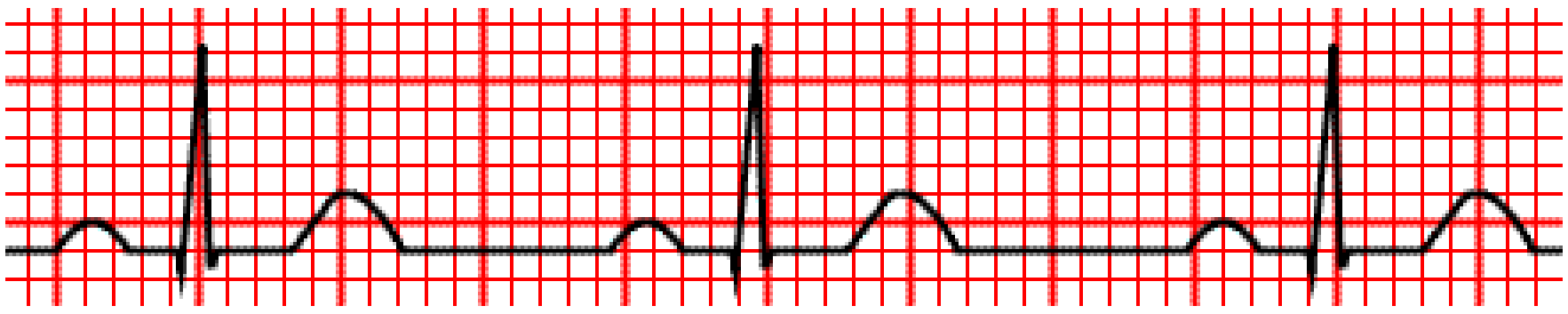

لکچر نوټ

Easy ECG Lecture Note

استاد: دوکتور معراج محمد خالد

ترتیب کوونکي: کفایت الله اماني

همکار: نعمت الله افضلزاده

Ketabton.com

1399/2021

0784 59 75 49

DR. NIAMAT ULLAH

DR. AMANI

(c) ketabton.com: The Digital Library

فهرست:

1. د زړه لنډه اناټومو فزیولوژي. ١
2. د زړه نارمل بریښنايي ګراف. ٨
3. د زړه اسکیمیک ناروغی. ٣٣
4. د زړه بي نظمي ګاني. ۴۴
5. د زړه د جوفونو لویوالي او غټوالي. ٧١
6. د الکترولایټونو تشوشات. ٧۶
7. د درملو تاثیرات په ECG کي. ٨٠
8. په یوشمیر سیستمیکو ناروغیو کي د ECG تغیرات. ٨۴
9. مخففات. ٩٣
10. INDEX. ٩٧

د زړه بریښنايي ګراف (٢٢) پښتو ویډیوي لکچرونه په لاندي یوټیوب چینل کي موندلي شئ:

www.Youtube.com/MedicalInPashto

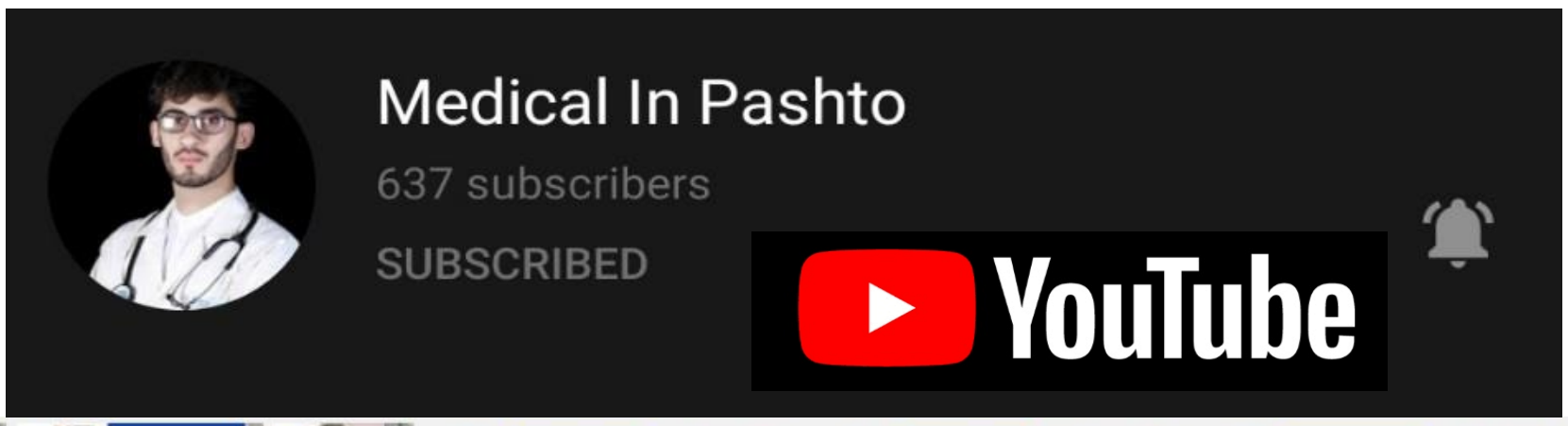

(c) ketabton.com: The Digital Library

د زړه بریښنايي ګراف

Electrocardiography

د زړه لنډه اناټوموفزیولوژي:

زړه مخروط ته ورته یوه مجوفه عضلي عضوه ده، چي بدن ته د ویني د پمپ کولو وظیفه په غاړه لري. زړه په سینه کي د Sternum هډوکي شاته د Vertebral column مخي ته د دواړو سږو ترمنځ موقعیت لري. د زړه جسامت په مختلفو خلکو کي فرق کوي خو اټکلآ د هر انسان زړه د هغي د خپل موټي په اندازه وي او اوسط وزن یي 275-340gr پوري دي.

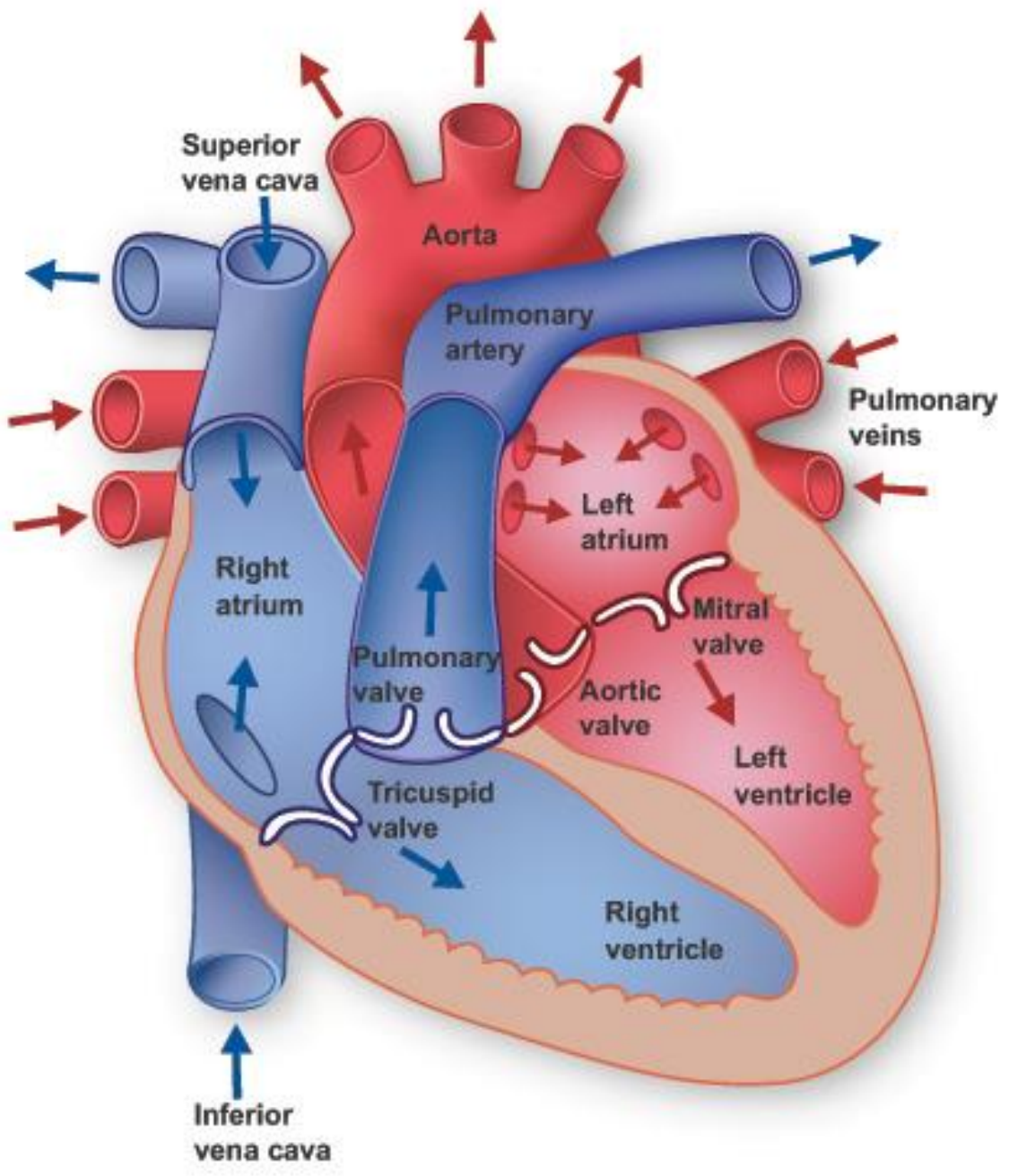

زړه څلور جوفونه لري، چي دوه یي اذینات یا Atria (ښي او چپ) او دوه یي بطینات یا Ventricles (ښي او چپ) دي. وینه د S.V.C (superior vena cava) او I.V.C (inferior vena cava) په واسطه د زړه ښي اذین ته او له دې ځایه د Tricuspid valve په واسطه ښي بطین ته ځي، له ښي بطین څخه دغه Deoxygenated (ناپاکه) وینه د Pulmonary valve په واسطه Pulmonary trunk ته، بیا Pulmonary arteries ته او بلاخره په سږو کي د Alveoli ګردچاپیره Capillary ته ځي چي هلته د Alveolo Capillary membrane له لاري د اکسیجن او کاربن ډای اکساید تبادله صورت نیسي او وینه سور رنګ

(c) ketabton.com: The Digital Library

اخلي يعني Oxygenated کيږي. هر Hb ماليکول د ځانه سره څلور ماليکوله O_2 انتقالوي، دغه وينه بيا د څلورو Pulmonary veins په واسطه د زړه چپ اذين ته ځي او له دي ځايه بيا د Mitral valve په واسطه چپ بطين ته ځي او لدي ځايه څخه د Aortic valve په واسطه Aorta ته ځي، چي Aorta دري برخي لري:

1. Ascending aorta
2. Aortic arch:
   1) Barchio cephalic artery
   2) Left common carotid artery
   3) Left sub clavian artery
3. Descending aorta

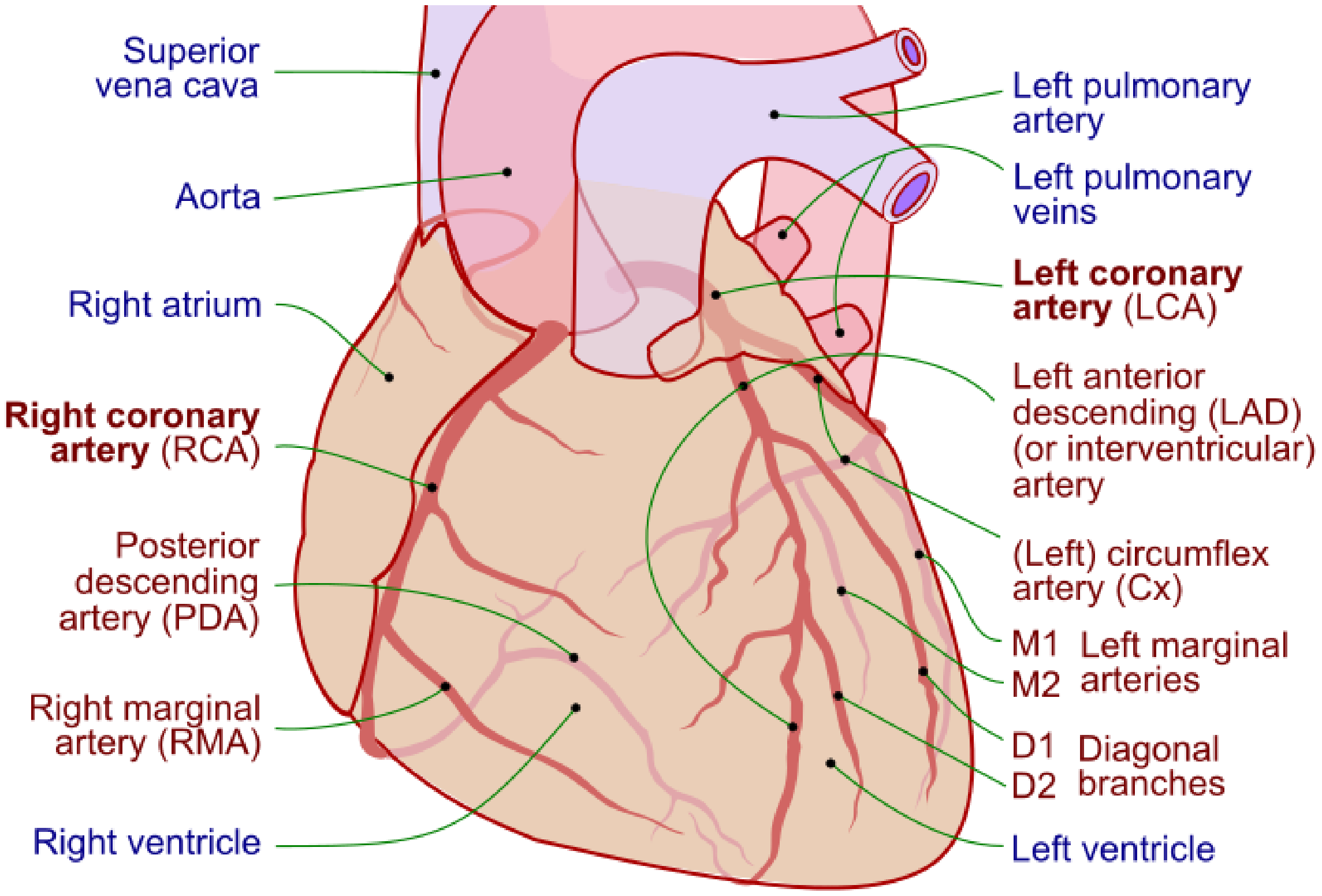

(c) ketabton.com: The Digital Library

زړه د خارج څخه داخل طرف ته دريو طبقو څخه جوړ شوي دي:

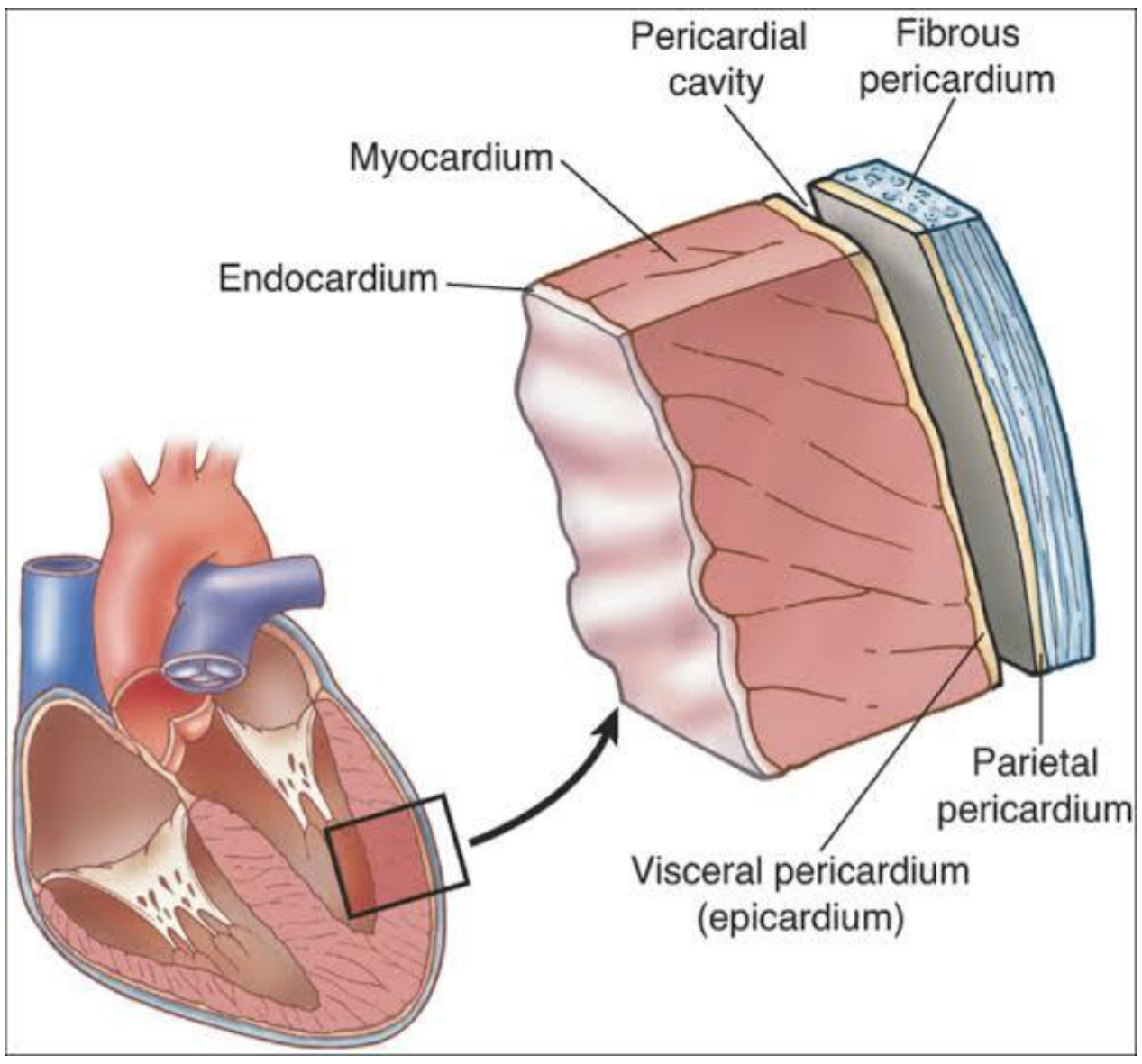

1. Epicardium
2. Myocardium
3. Endocardium

:Pericardium

دا دوه طبقې لري:

1. Visceral layer
2. Parietal layer

د پورته دواړو طبقو ترمنځ Pericardial مايع وجود لري.

د زړه والونه:

1. :Atrioventricular valves

1) Tricuspid valve: دا وال د ښي اذين او ښي بطين ترمنځ موقيعت لري.

2) Mitral valve: دا وال د چپ اذين او چپ بطين ترمنځ قرار لري.

2. :Semilunar valve

1) Aortic valve: دا وال د چپ بطين او د ابهر شريان ترمنځ قرار لري.

2) Pulmonary valve: دا د ښي بطين او د Pulmonary trunk ترمنځ قرار لري.

(c) ketabton.com: The Digital Library

په زړه کې درې ډوله حجرات شتون لري:

1. Pacemaker cells: چي دا د زړه د برقي منبع حجرات دي.
2. Electrical Conducting cells: دا د زړه Hard wiring جوړوي.
3. Myocardial cells: دا د زړه تقلصي حجرات دي.

زړه ته د ويني دوران (Coronary circulation):

Coronary artery د Ascending aorta د خلفي قسمت څخه د فوهي په شکل چي Coronary ostium نوميږي منشاء اخلي او په دوه برخو ويشل کيږی:

A. Right coronary artery يا ښي اکليلي شريان:

ښي اکليلي شريان لاندي برخو ته Blood supply ورکوي:

I. Right atrium يا ښي اذين ته
II. Right ventricle يا ښي بطين ته
III. Post and Inf Surface of the LV يا د چپ بطين ښکتني او شاتني مخونو ته
IV. په 60% خلکو کي SA node ته
V. په 90% کي His bundle او AV node ته
VI. 1/3 خلفي برخه د Interventricular septum اروا کوي

B. Left coronary artery يا چپ اکليلي شريان:

چپ اکليلي شريان په دوه برخو ويشل شوي دي:

1) Left anterior descending artery: دا لاندي برخو ته Blood supply ورکوي:

(c) ketabton.com: The Digital Library

I. Anterior wall of the LV يا د چپ بطين قدامي جدار ته
II. Interventricular septum 2/3 يا د دواړو بطيناتو ترمنځ پردي 2/3 برخي ته
III. Right bundle branch يا د ښي بنډل څانګي ته
IV. Left ant Facicle of the LBB

2) Left circumflex artery: دا لاندي برخو ته Blood supply ورکوي:

I. Lateral wall of the LV يا د چپ بطين وحشي جدار ته
II. Left Atrium يا چپ اذين ته
III. په 40% خلکو کي SA node ته
IV. Left Post Fascicle of the LBB
V. او په 10% خلکو کي AV node ته

د زړه وريدونه (Veins of the Heart):

د زړه وريدي وينه د زړه د وريدونو په واسطه (لکه د بدن د نورو برخو په شان) له شعريه عروقو څخه راټوليږي، دغه وريدونه يو غټ رګ جوړوي چي د Coronary sinus په نوم يادېږي او ښي اذين ته تخليه کيږي.

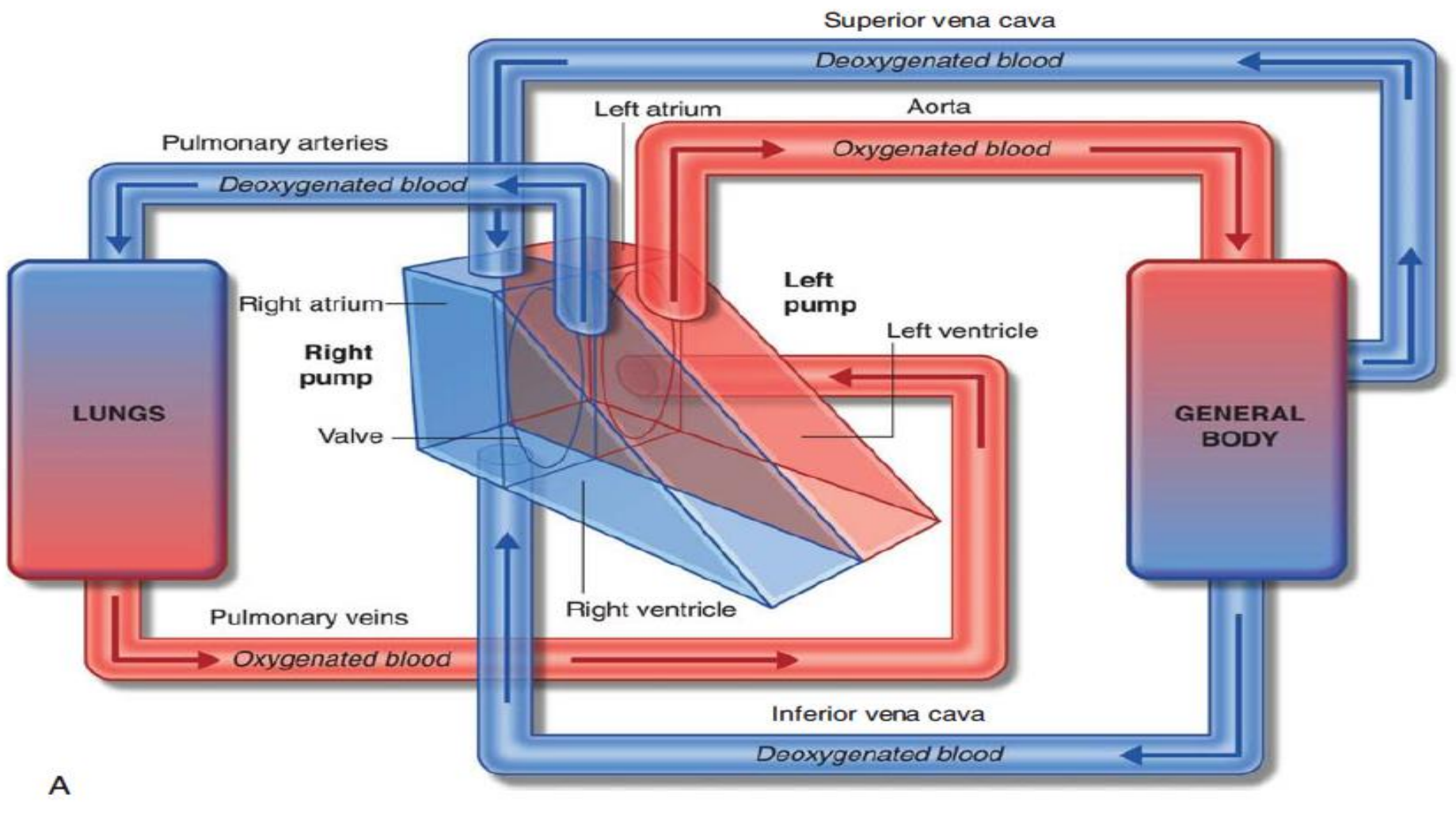

(c) ketabton.com: The Digital Library

نوټ:

هغه رګونه چي زړه ته وینه راوړي هغي ته وریدونه وايي او هغه رګونه چي د زړه څخه وینه وړي هغي ته شریانونه وايي.

د زړه تعصیب (Innervations of the Heart):

زړه د Autonomic یا خودکاره عصبي سیستم په واسطه تعصیب شوي دي، چي سمپاتیک او پاراسمپاتیک برخي لري. سمپاتیک الیاف يي د زړه ټولي برخي تعصیبوي خو پارا سمپاتیک يي یواځي SA node او AV node تعصیبوي. که سمپاتیک اعصاب تنبه شي نو Nor Adrenaline افرازیږي او دا د SA node څخه د Impulse Discharge یا د سیالو خارجیدل زیاتوي، چي په نتیجه کي HR یا د زړه ضربان زیاتیږي Tachycardia پیدا کیږي. خو که چیري پاراسمپاتیک اعصاب تنبه شي نو Acetyl choline افرازیږي او دا د SA node څخه د سیالو خارجیدل کموي او په نتیجه کي د زړه ضربان کمیږي Bradycardia منځته راځي.

د زړه انتقالي سیستم (Conducting system of the Heart):

په دې سیستم کي پنځه ډوله انساج موجود دي:

1. SA node
2. AV node
3. Bundle of His
4. Right Bundle Branch and Left Bundle Branch
5. Purkinje fibers

(c) ketabton.com: The Digital Library

سياله په خپل سر په SA node کي توليديږي او لومړي Right atrium او بيا Left atrium ډيپولارايز (Depolarize) کوي، له دې وروسته د Inter nodal pathway له لارې AV node ته ځي، چې دلته سياله د 0,1 sec لپاره ايساريږي (Slow کيږي) او له دې وروسته د bundle of His په واسطه RBB او LBB او بلاخره Purkinje fiber ته انتقاليږي او د بطيناتو د Depolarization سبب کيږي. د زړه هره برخه کولاي شي چې سياله توليد کړي خو SA node له نورو برخو قوي ده.

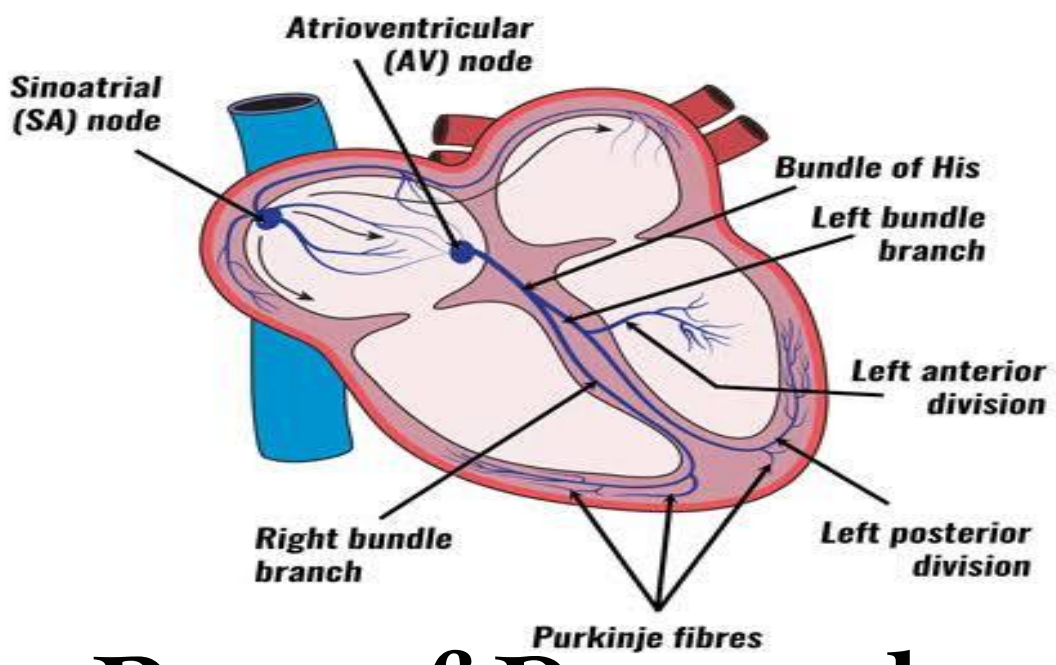

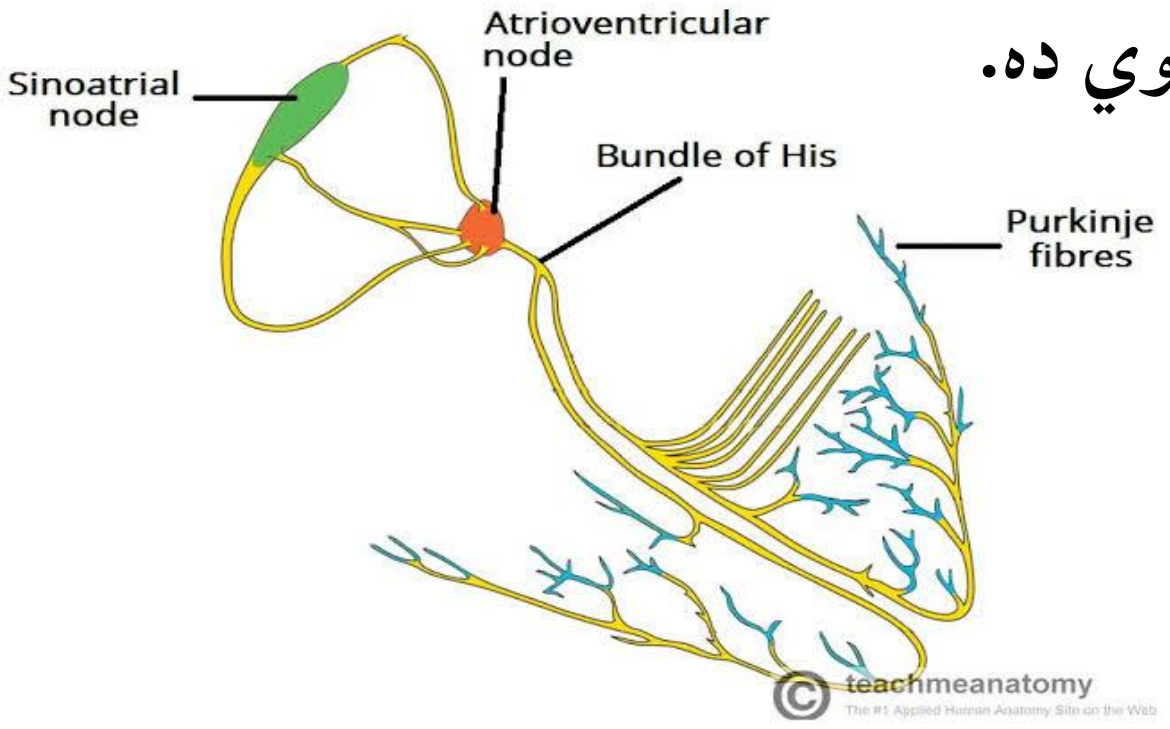

Rate of Pacemakers:

1	SA Node	60-100 bpm
2	Atrial cells	55-60 bpm
3	AV Node	55-60 bpm
4	Bundle of His	45-50 bpm
5	Bundle Branch	40-45 bpm
6	Purkinje fibers	35-40 bpm
7	Myocardial cells	30-35 bpm

(c) ketabton.com: The Digital Library

د زړه نارمل بريښنايي ګراف

Normal Electrocardiography

Electrocardiography هغه عمليه ده چي د زړه برقي جريانونه ثبتوي، هغه ګراف چي لاس ته راځي د Electrocardiograph په نوم ياديږي او هغه کاغذ چي د هغي پرمخ ګراف رسميږي د Electrocardiogram په نوم ياديږي.

Electrode: يوه حس کوونکي اله ده چي هغه برقي فعاليت راخلي کوم چي ورلاندي سرته رسيږي.

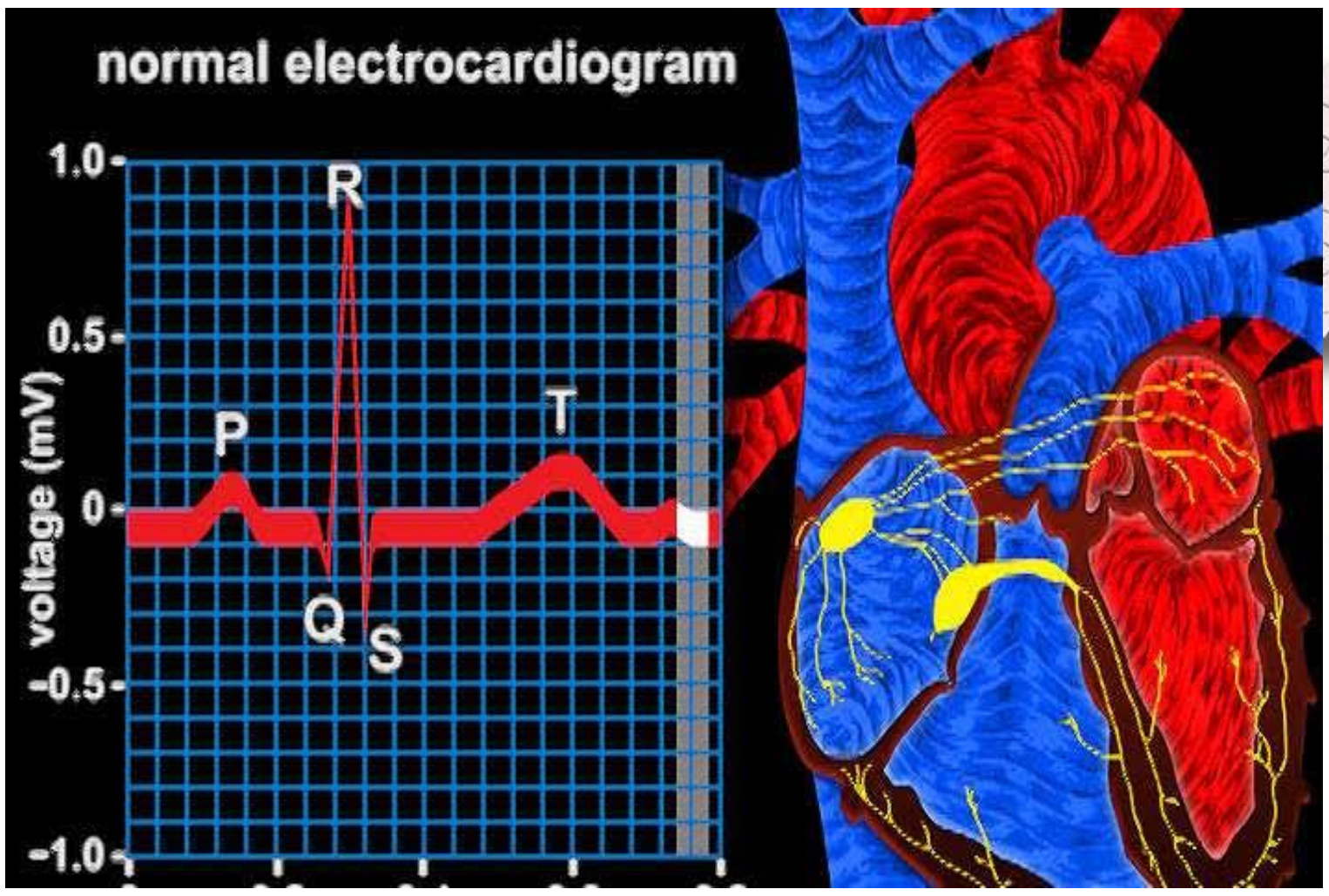

د ECG استطبابات:

1. اذيني او بطيني غټيدنه (Atrial & Ventricular Hypertrophy)
2. د زړه احتشاء (Myocardial Infarction)
3. د زړه بي نظمي ګاني (Arrhythmias)
4. Conduction disturbances
5. Pericarditis

(c) ketabton.com: The Digital Library

6. هغه سیستمیکي ناروغي کومې چي په زړه باندي تاثیر لري.
7. Drugs effects on the heart په زړه د دواګانو تاثیرات لکه Digoxin او Quinidine.
8. د الکترولایتونو ګډوډیو معلومول.
9. Detection of Various cardiac procedure like (Angiography, CABG)
10. Hospital Admission
11. Pre-Operative care

د ECG لوستل:

لاندي شیان باید په نظر کي ونیسو:

1. د ECG په لوستنه کي ترټولو لومړي باید د AVR لیډ وګورو چي همیشه منفي وي. که چیري دغه AVR لیډ مثبت وي نو د ECG په اخیستلو کي به غلطي شوي وي او یا به Dexctrocardia موجوده وي ځکه دغه لیډ په Dextrocardia کي مثبت وي.

د Dextrocardia او غلطي ECG ترمنځ فرق داسي کوو چي د V3- V4- V5- V6 لیډونه ګورو، که چیرته په دې لیډونو کي Voltage کم وي نو Dextrocardia ده او که چیرته په دې لیډونو کي Voltage نارمل وي نو لیډونه به غلط تړل شوي وي.

کله چي AVR مثبت شي نو I لیډ او AVL منفي کیږي.

(c) ketabton.com: The Digital Library

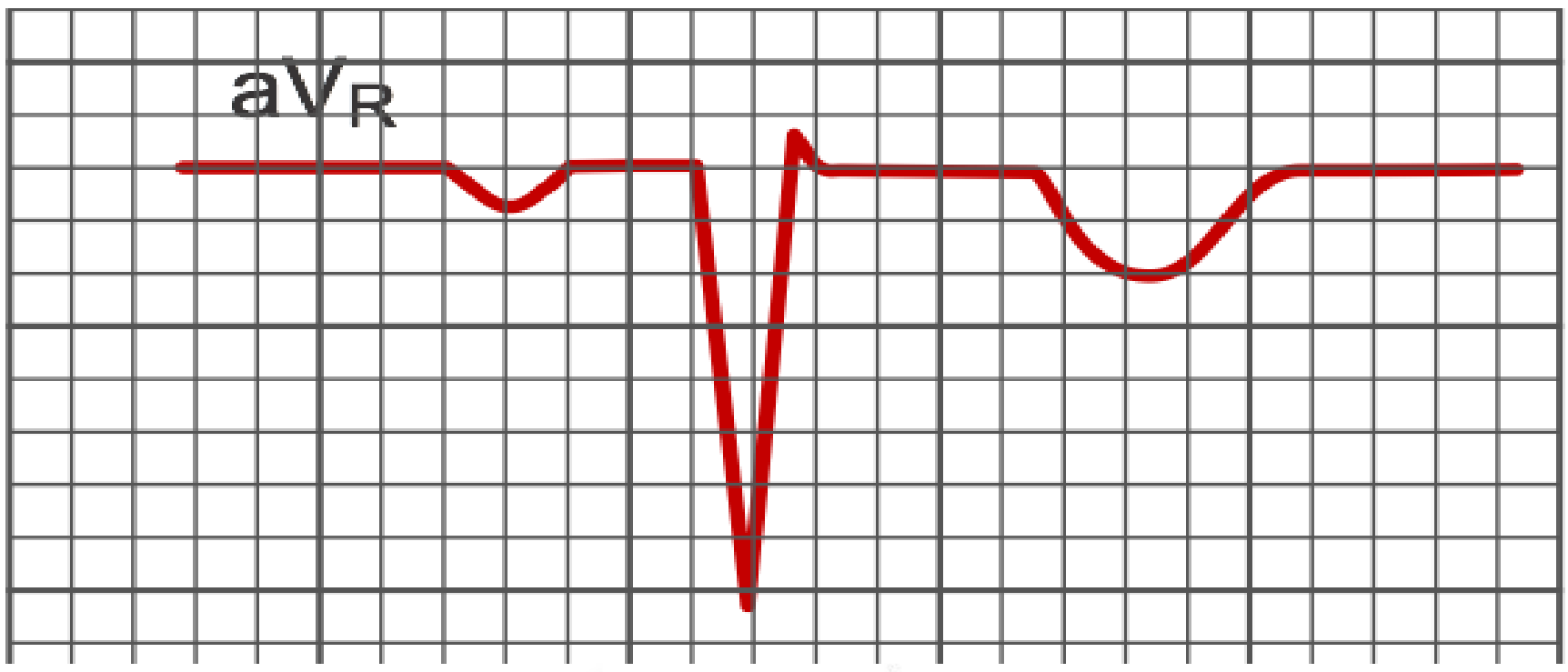

Dextrocardia

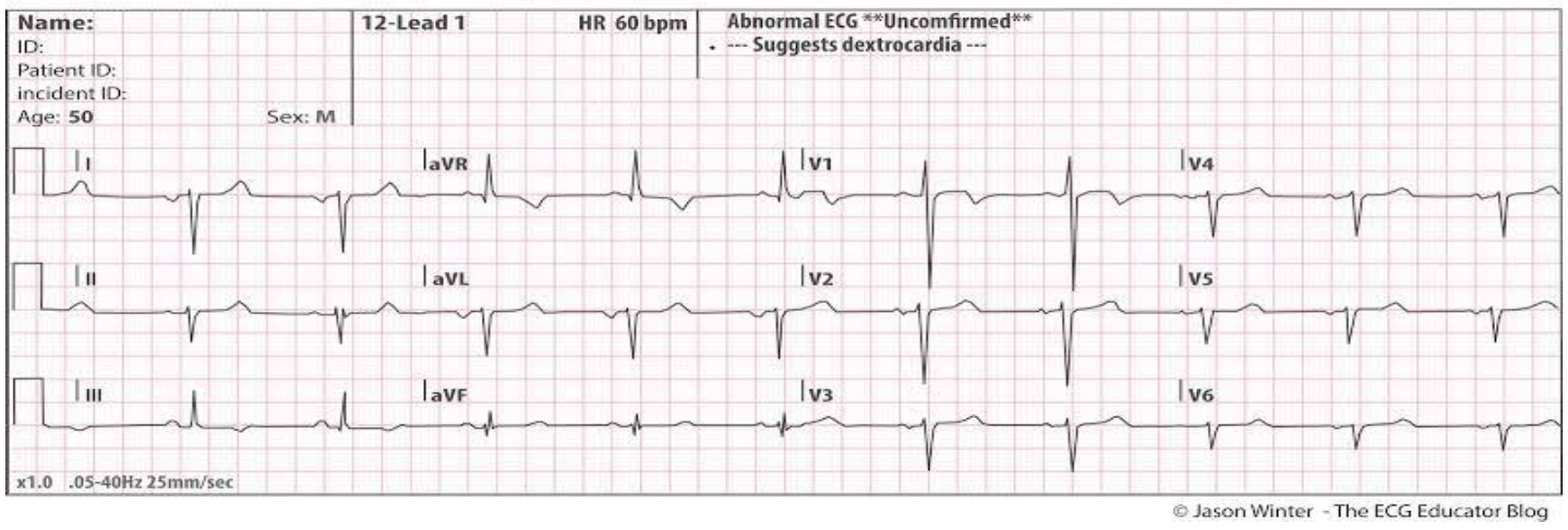

2. Check the Standardization and Quality of the ECG (د ECG معياري توب او کوالټي وکتل شي)

ستنډرډ ECG دوه خصوصيات لري:

1) Speed به يې 25mm/sec وي. که Speed زيات شي نو Bradycardia راښايي خو که کم شي Tachycardia راښايي.

2) Voltage به يې 10mm/mv وي. که Voltage زيات شي نو QRS به ډير لوړ وي خو که کم شي نو وړوکي QRS به راښايي.

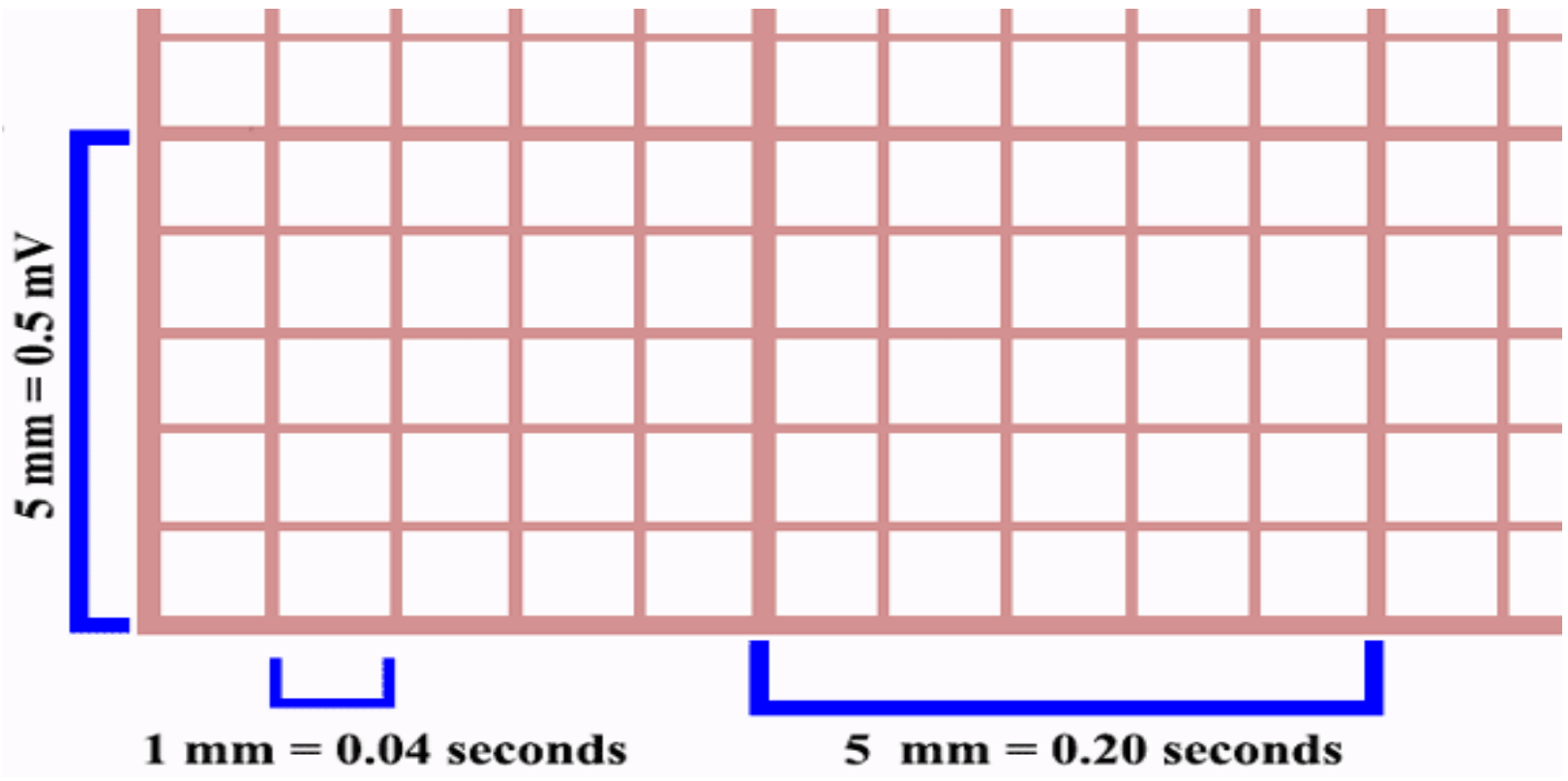

3. Analyze the Rhythm (د زړه ريتم بايد وکتل شي)

(c) ketabton.com: The Digital Library

4. Calculate HR (د زړه ضربان شمارو)
5. Check the PR Interval (د PR فاصلې وګورو)
6. Check the P wave size (د P څپې اندازه وګورو)
7. Check the QRS width (د QRS پراخوالي وګورو)
8. QT interval فاصله وګورو چي د الکترولایتونو په Imbalance او د دواګانو په تسمم کي پکي تغيرات منځته راځي.
9. QRS Axis ګورو.
10. QRS Voltage ګورو.
11. په Chest leads کي R wave Progression ګورو.
12. Abnormal Q wave ګورو. په عادي حالت کي نه ليدل کيږي او يا ډېره کوچني وي، کله چي يي اندازه د R 1/3 اندازي څخه زياته شي نو پتالوژيک ده او په نکروزس دلالت کوي.
13. ST segment Abnormalities ګورو. لوړوالي او ژوروالي دواړه يي ډير خراب دي خو لوړوالي يي ډير خراب انزار لري دغه ناروغان VF او VT ته ځي.
14. T wave Abnormalities: که چيرته سرچپه وي نو دا هم ډېره خطرناکه ده.
15. U wave: کله کله ليدل کيږي کله نارمل وي او کله کله غيري نورمال وي. که چيرته T wave لوړه وي وي او U wave موجوده وي خو وړه وي نو نارمل ده خو که چيري T wave همواره يا ژوره وي او U wave موجوده وي نو په Hypokalemia دلالت کوي.

نو په پورته ډول سره د ECG کاغذ Step by step مطالعه او لوستل کيږي.

(c) ketabton.com: The Digital Library

ECG Paper (د ECG کاغذ)

د ECG کاغذ دوه ډوله خطونه لري:

1. Thick line: دا غټه مربع راښايي چې 5mm لوړوالي او 5mm عرض لري.
2. Thin line: دا کوچني مربع ګاني راښايي چې 1mm لوړوالي او 1mm عرض لري، لوړوالي موږ ته voltage راښايي او په MV اندازه کیږي.

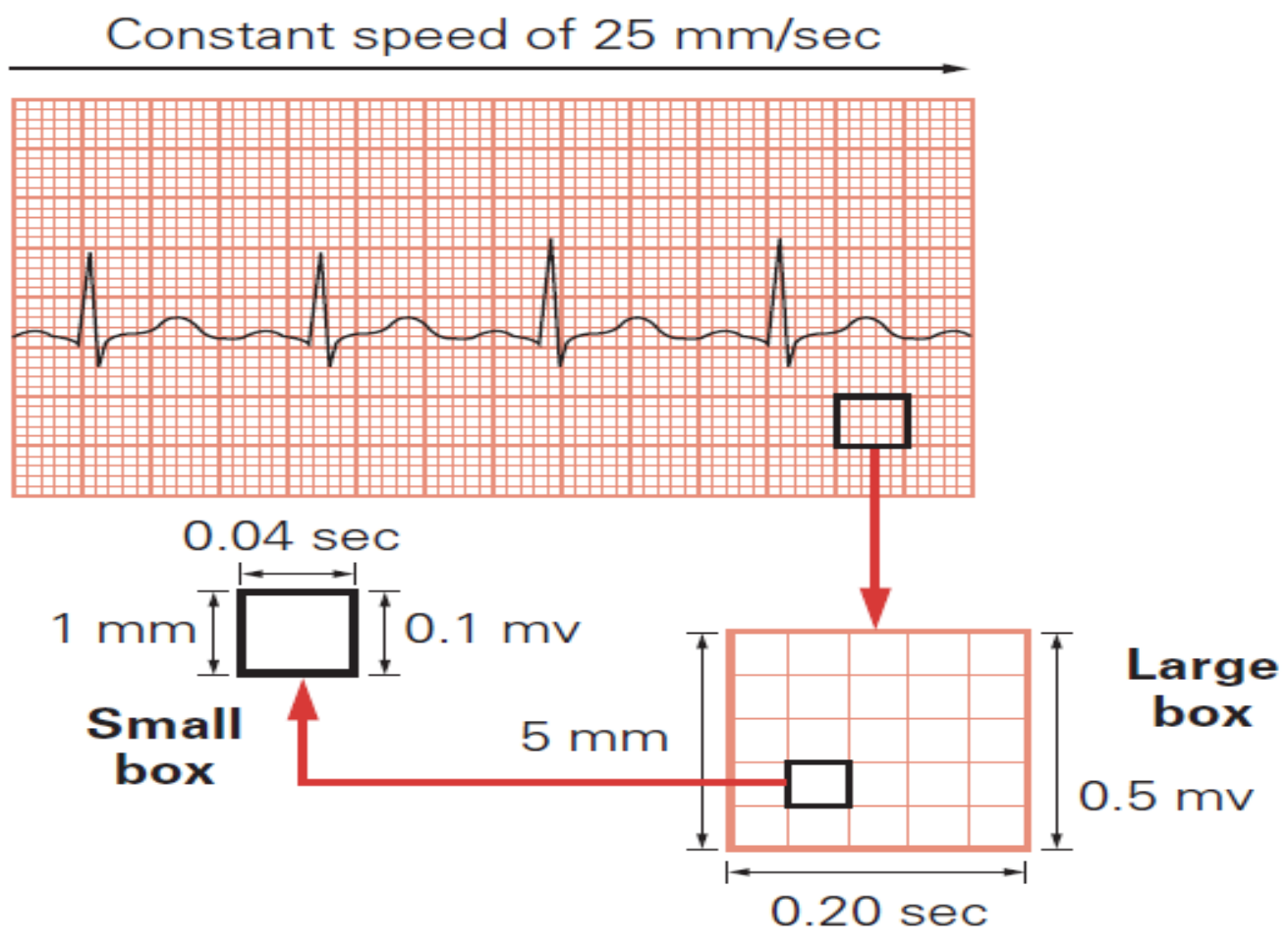

Figure 2.12 ■ ECG graph paper values.

- 1sec = 25m
- 1sec = 25 small square
- 1sec = 5 big square
- 1 small square = 0,04 sec
- 1 big square = 0,2 sec

موجې (Waves):

- P wave __________ (Atrial Depolarization)
- QRS wave __________ (Ventricular Depolarization)
- T wave __________ (Ventricular Repolarization)
- U wave __________ (Purkinje or papillary Repolarization)

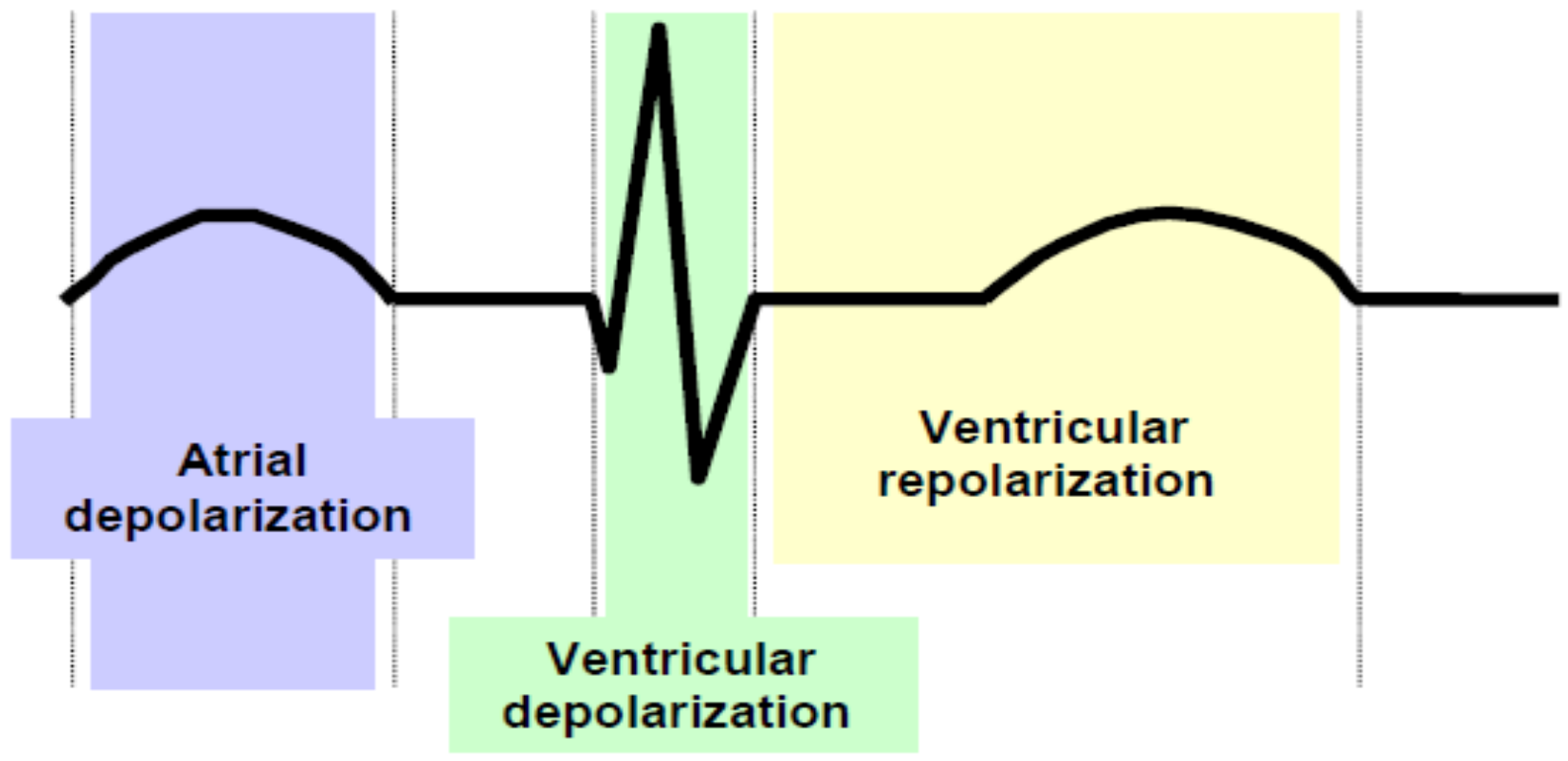

(c) ketabton.com: The Digital Library

په نارمل ډول د حجروي غشاء دواړو خواو ته د الکترولایتونو تفاوت شته چې د استراحت په حالت کې (90-) دي. چې دا یو Polarize حالت دي. کله چې تنبې وارده شي نو په حجروي غشاء کې Na⁺ voltage gated channel خلاصیږي او زیات مقدار Na^+ حجرې ته ننوځي او حجره Depolarize کیږي چې دې ته Depolarization ویل کیږي.

کله چې د چارجونو تفاوت (+10mv) ته ورسیږي نو د سوډیم چینلونه بندیږي او د K^+ او Ca^{++} چینلونه خلاصیږي چې د Ca^{++} چینلونو د خلاصیدو په سبب د Plateu صفحه منځته راځي.

د K^+ چینلونو د خلاصیدو سره چې حجره بیرته نارمل حالت ته راګرځي یعني د حجرې په داخل کې منفي چارجونه زیاتیږي نو دې حالت ته Repolarization وایي.

د موجو د رسم کیدلو میکانیزم:

- P wave ______ Atrial Depolarization
- PR segment ______ Delayed AV node (Impulse)
- Q wave ______ Interventricular septum ____ Impulse turn to right
- R wave _____ interventricular septum ____ Impulse turn to left
- ST segment ____ Between depolarization and repolarization
- T wave ____ Ventricular repolarization

کومې موجې چې له Base line څخه پورته وي مثبتې او کومې چې له دې خط څخه ښکته وي نو منفي وي. یا کله چې موجه الکترود ته نږدې کیږي مثبته او کله چې له الکترود څخه لرې کیږي نو منفي موجې رسمیږي.

(c) ketabton.com: The Digital Library

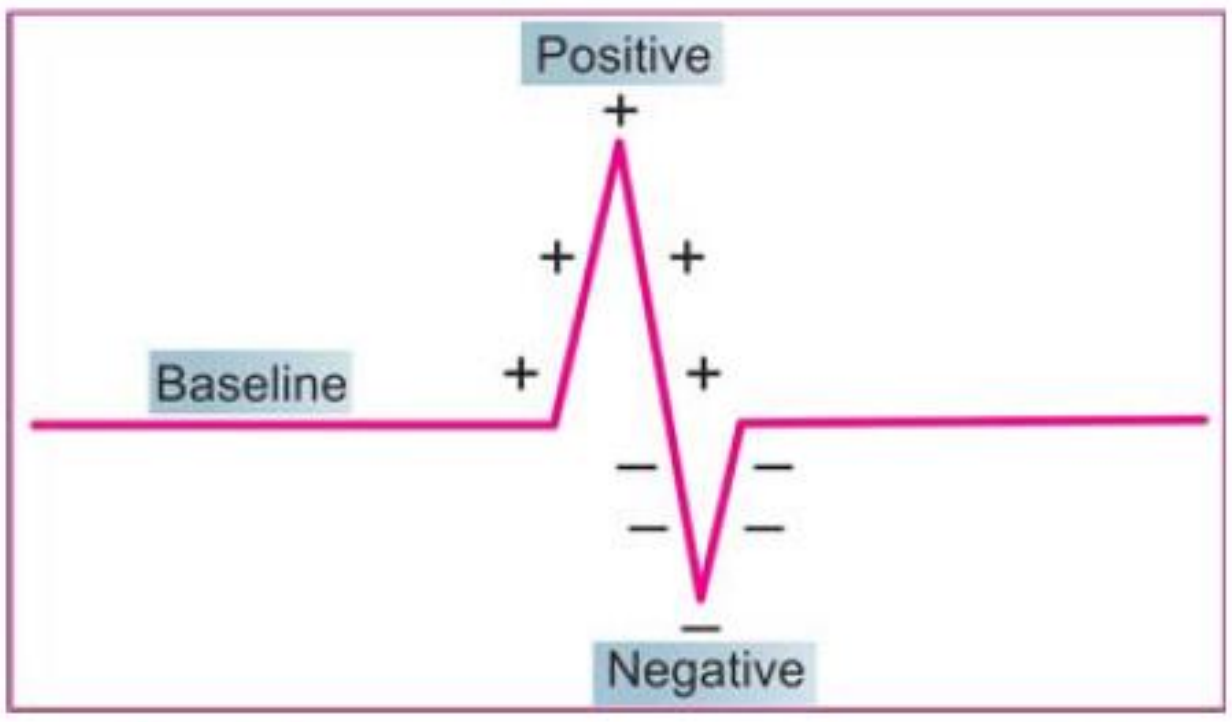

Fig. 1.1A: Direction of the deflection on ECG:
A. Above the baseline: positive deflection
B. Below the baseline: negative deflection

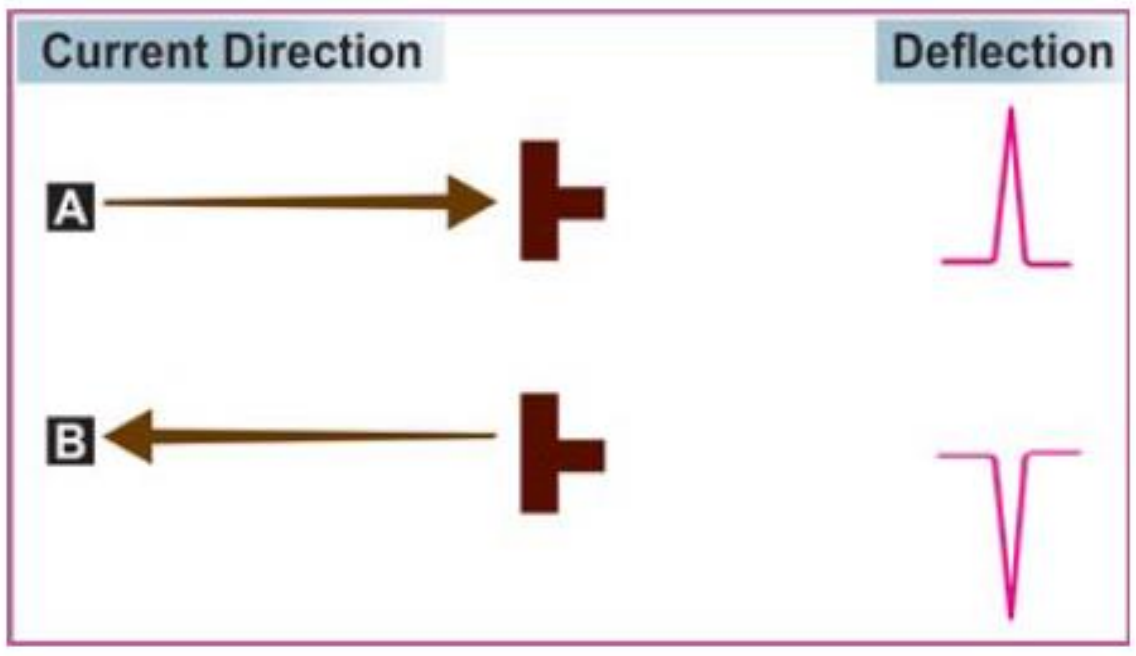

Fig. 1.1B: Effect of current direction on polarity of deflection:
A. Towards the electrode—upright deflection
B. Away from electrode—inverted deflection

Chest wall هم په ECG باندي تاثير لري نو ځکه په Obesity کي Voltage کم وي خو که چيري شخص ډنګر وي نو Voltage به لوړ وي.

P wave ځکه وړه رسميږي چي په اذيناتو کي د سيالي مسير عمودي وي او کم وخت نيسي خو په بطيناتو کي د سيالي مسير عرضاني وي او ډير وخت نيسي نو ځکه QRS غټ رسميږي.

ځرنګه چي د T موجه د Repolarization څخه رسميږي او بيا هم مثبته ده ددې دليل دادې چي له يوې خوا په حجره کي منفي چارجونه بيرته زياتيږي او له بلې خوا د موجې مسير له ښکته څخه پورته دې يعني تر ټولو وروسته Depolarize ساحه ترټولو مخکي Repolarize کيږي.

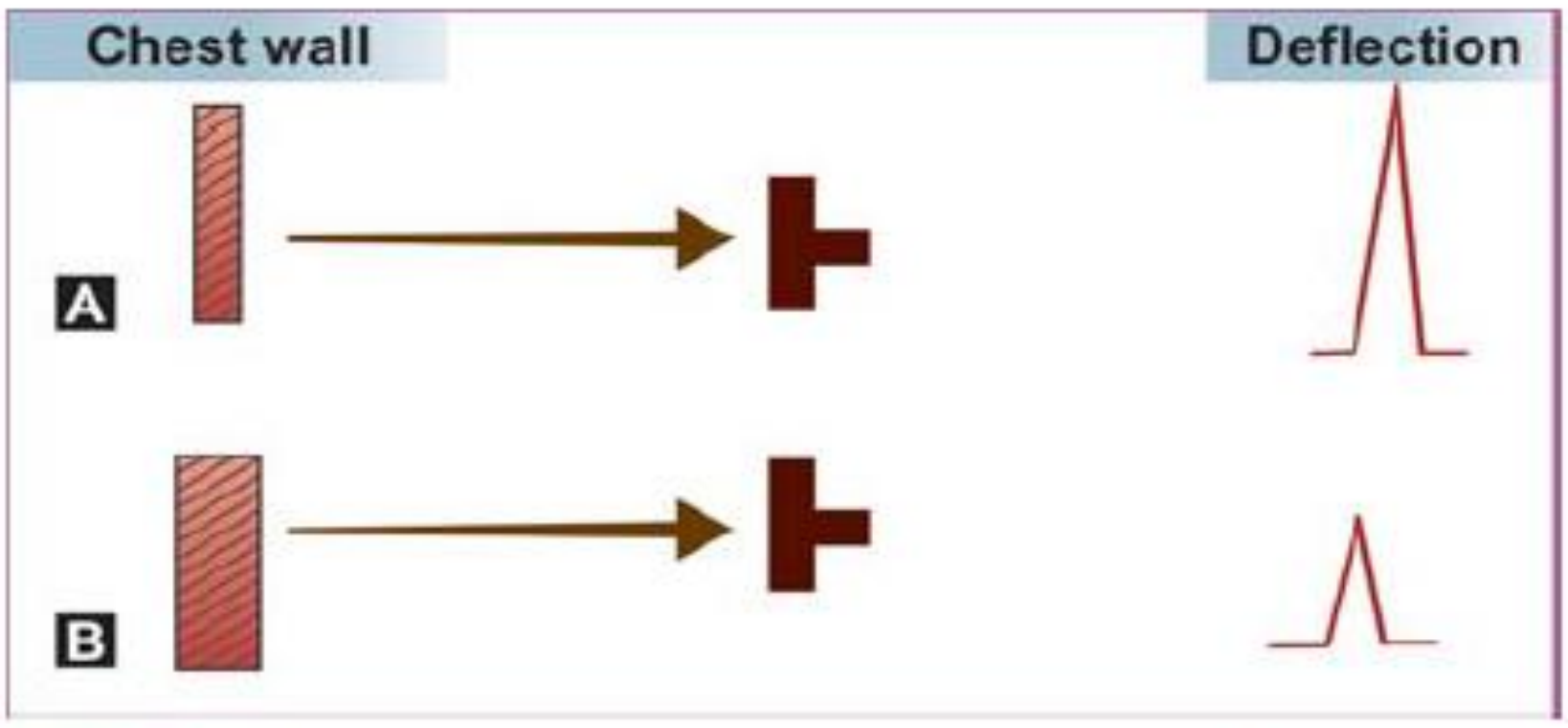

Fig. 1.3B: Effect of chest wall on magnitude of deflection:
A. Thin chest—tall deflection
B. Thick chest—small deflection

(c) ketabton.com: The Digital Library

1. P موجه: دا موجه د Atrial Depolarization (د اذیناتو د ډیپولاریزیشن) څخه رسمیږي. د P موجه لاندي خصوصیات لري:

1) د نارمل ECG لومړنۍ څپه د P څخه عبارت ده.
2) موقعیت یي: د QRS complex څخه مخکې وي.
3) Amplitude یا لوړوالي یي: 2-3mm دي.
4) Duration یا دوام یي: 0,06-0,12sec دي.
5) Configuration یا شکل یي: Upward and Round (همیشه ګرد او پورته خواته وي)
6) Deflection یا انحراف یي: په I, II, AVF, V2, V3, V4, V5, V6 لیډونو کي مثبت، په AVR کي منفي، په V1 کي Biphasic او په لیډ III او AVL کي مختلف وي.

2. QRS Complex: دا موجه د بطیناتو د Depolarization څخه رسمیږي. چي د لاندي خصوصیاتو لرونکي ده:

1) Location یا موقعیت یي: دا موجه د PR interval څخه وروسته یا د هغي په تعقیب رسمیږي.
2) Amplitude یا لوړوالي یي: 5-25mm پوري دي.
3) Duration یا دوام یي: 0,06-0,10sec دي.
4) Configuration یا شکل یي: په دې کي لاندي برخي شاملیږي:

I. Q موجه (First negative deflection Q wave) چي د P موجي څخه وروسته لمړي منفي انحراف دي.
II. R موجه (Positive deflection R wave) چي د Q موجي په تعقیب لمړني مثبت انحراف دي.

(c) ketabton.com: The Digital Library

III. S موجه (Negative deflection S wave) چي د R موجې په تعقيب منفي انحراف دي.

دغه موجه په 1, 2, 3, AVL, V4, V5, V6 ليډونو کي مثبت، په AVR کي منفي او په V1, V2, V3 ليډونو کي مختلف ده.

3. T wave: دا موجه د بطيناتو د Repolarization ښخه رسميږي چي لرونکي د لاندي خصوصياتو ده:

1) Location يا موقيعت يې: دا موجه د ST segment په تعقيب منځته راځي.

2) Amplitude يا لوړوالي يې: دا موجه په I, II, III ليډونو کي تر 5mm او په صدري ليډونو کي تر 10mm پوري رسيږي.

3) Deflection يا انحراف: دا موجه په 1, 2, 3 او V3, V4, V5, V6 ليډونو کي مثبته په AVR کي منفي او په پاتي نورو ليډونو کي مختلفه رسميږي.

4. U wave: نارمل U موجه په صحتمندو اشخاصو کي په قدامي صدري ليډونو کي ليدل کيږي، ددې د رامنځته کيدو دليل معلوم نه دي خو داسي فکر کيږي چي د Papillary muscle د Repolarization ښخه رامنځته کيږي.

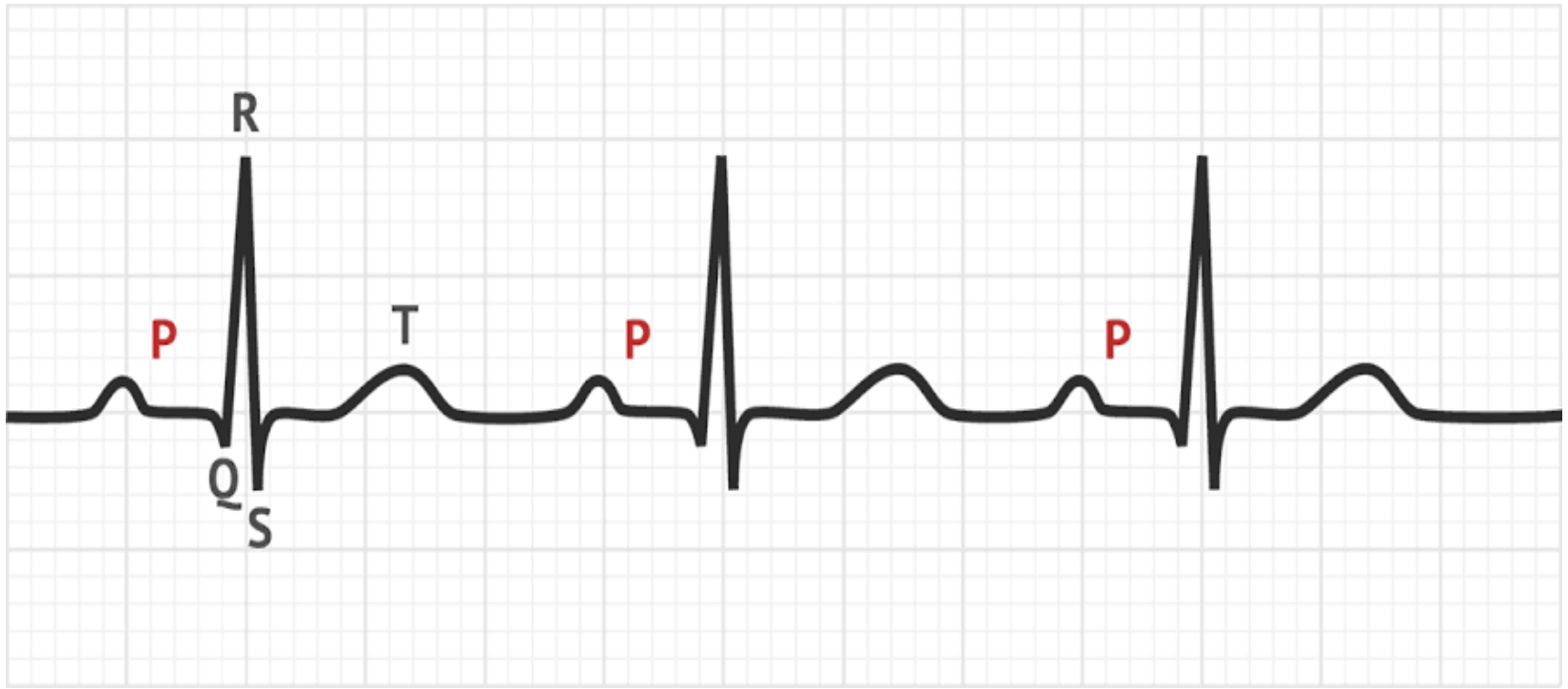

(c) ketabton.com: The Digital Library

: Segments and Intervals

Segments موجې (waves) نه لري خو په Intervals کې wave شاملې وي.

Segments په لاندې ډولونو ویشل شوي دي:

1. **PR segment:** (From the end of the P wave to the start of QRS complex) دا سګمنټ د P د موجې د ختم او د Q موجې تر شروع پورې ادامه لري.
2. **ST segment:** (From the end of the QRS {J point junction} to the start of T wave) دا سګمنټ د S موجې د ختم څخه د T موجې تر شروع پورې ادامه لري.
3. **TP segment:** (From the end of the T wave to the start of P wave) دا سګمنټ د T موجې د ختم او د P موجې تر شروع پورې ادامه لري.

Intervals څلور داني دي:

1. **PR interval:** (From the start of the P wave to the start of QRS complex)
دغه انټروال موږ ته هغه وخت راښايي چې یوه سیاله پکې له اذیناتو څخه بطیناتو ته ښکته کیږي. ددې نارمل اندازه 0,12-0,20 sec پورې ده.
2. **QRS interval:** (From the start of the Q to the end of S wave)
دا موږ ته هغه وخت راښايي چې بطینات پکې Depolarize کیږي. ددې نارمل اندازه 0,06-0,10 sec پورې ده.
3. **QT interval:** (From the start of the Q to the end of the T wave) دا
هغه وخت راښايي چې په هغې کې بطینات Depolarized او هم

(c) ketabton.com: The Digital Library

Repolarize کيږي. ددې نارمل اندازه 0,40-0,44 sec پورې ده چې په ښځو او نرانو کې فرق کوي.

4. **PR interval:** د يو R د څوکې نه د بل R تر څوکې پورې فاصله د PR interval په نوم يادېږي چې تقريباً يو مکمل سايکل دې. ددې اندازه د 3-5 big square يا 0,6-1 sec پورې ده. دا د HR د اندازه کولو لپاره ډير مهم دې.

د Intervals او Segments ترمنځ توپيرنه:

1. په Interval کې موجې شته خو په Segment کې موجې نشته.
2. په Interval کې Prolongation منځته راځي خو په Segment کې Elevation او Depression منځته راځي.

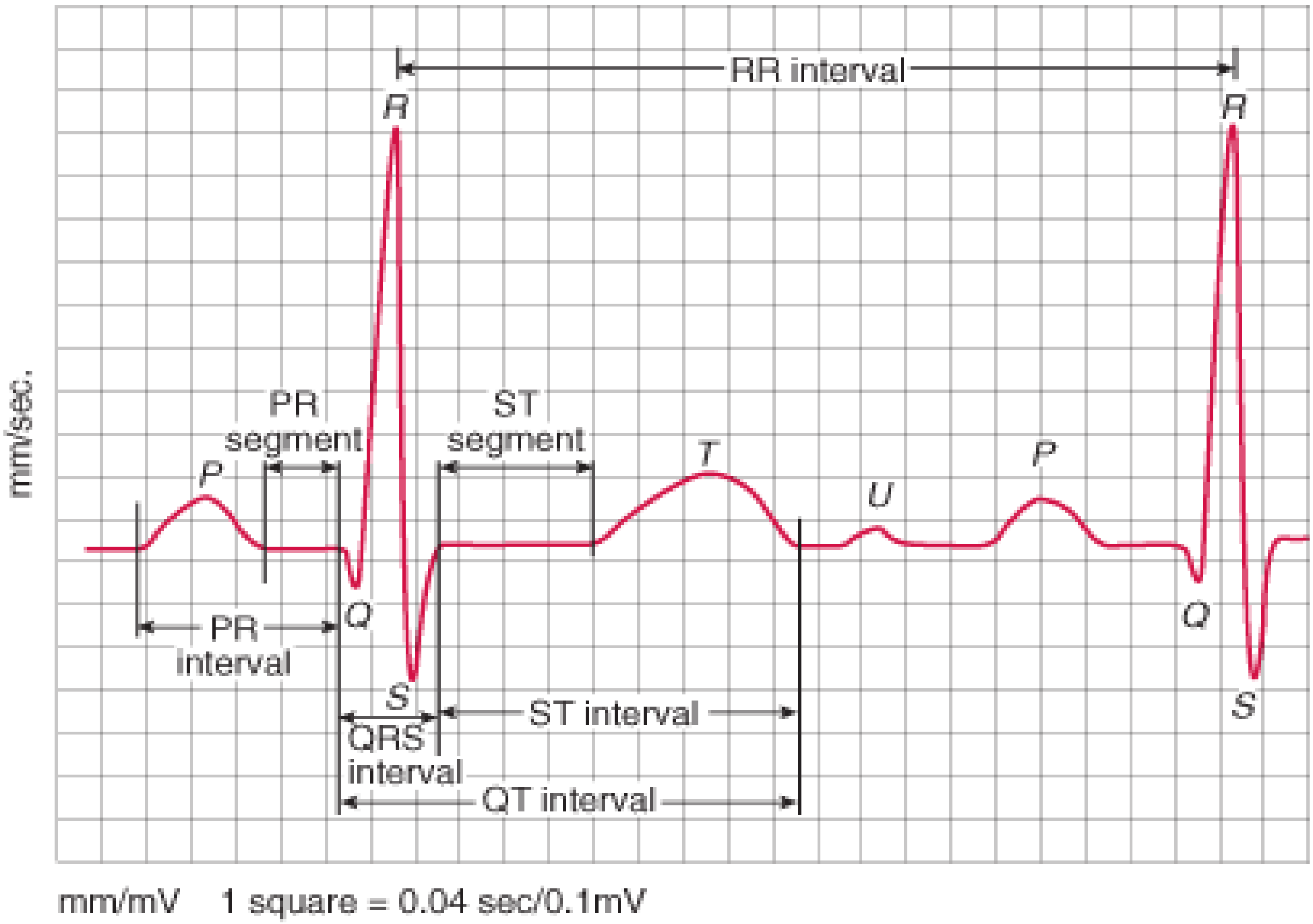

(c) ketabton.com: The Digital Library

په ECG کي د زړه د Rate او Rhythm اندازه کول:

د نارمل ریتم لپاره پنځه شرطونه دي:

1. HR به 60-100 beats/min وي.
2. نارمل P موجه به موجوده وي.
3. نارمل QRS به موجود وي.
4. د P موجې پسي به د QRS کمپلیکس راغلي وي.
5. او د RR انټروالونه باید په ټولو لیډونو کي سره مساوي او Equal وي.

نو د HR د اندازه کولو لپاره دوه میتودونه دي:

1. کله چي Rhythm منظم او نارمل وي.
2. کله چي Rhythm غیر منظم او غیري نارمل وي.

1. کله چي Rhythm نارمل وي نو د HR اندازه ګیري بیا په دوه میتودونو ترسره کولای شو:

1) د 300 عدد د R-R موجو ترمنځ د غټو مربع ګانو په تعداد تقسیموو. مثلآ که د دوو R-R موجو ترمنځ څلور غټې مربع ګاني وي نو د زړه ضربان به مساوي شي له: (300 ÷ 4 = 75) سره. په 300 باندي یي ځکه تقسیموو چي په یوه ثانیه کي د ECG کاغذ د ماشین څخه (پنځه غټو مربع ګاني) تیریږي نو یوه دقیقه شپیته ثانیې کیږي او 60 چي په 5 کي ضرب کړو نو 300 ترې لاسته راځي. (60x5=300).

2) د 1500 عدد د دوو R-R موجو ترمنځ د وړو مربع ګانو په تعداد تقسیموو. مثلآ که د دوو R-R موجو ترمنځ شل کوچني مربع ګاني وي نو د زړه ضربان به مساوي شي له: (1500 ÷ 20 = 75) سره. چي

(c) ketabton.com: The Digital Library

دا ډېر دقیق میتود دي. په 1500 باندي يي ځکه تقیسموو چي په يو ثانيه کي د ECG کاغذ د ماشين څخه 25mm يا پنځه ويشت کوچني مربع ګاني تيريږي نو يوه دقيقه شپيته ثانيي کيږي او کله چي دغه پنځه ويشت په شپيتو کي ضرب کړو نو 1500 ترې لاسته راځي. (60X25=1500).

2. او کله چي Rhythm غير منظم وي نو بيا هم د HR اندازه ګيري په دوه ميتودونو ترسره کولاي شو:

1) په 15 غټو مربع ګانو کي د R موجو تعداد شمارو او په 20 کي يي ضربوو. مثلآ که په پنځلس غټو مربع ګانو کي د R موجو شمير 5 وي نو د زړه ضربان مساوي کي له: (5x20=100) سلو سره. په شلو يي ځکه تقسيموو چي که چيري د 300 عدد په 15 باندي تقسيم کړو نو 20 ترې لاسته راځي.

2) په 30 غټو مربع ګانو کي د R موجې تعداد شمارو او په 10 کي يي ضربوو چي دا ډېر دقيق ميتود دي. په II, V1 او V5 کي غوره ده چي وکتل شي. او په لسو کي يي ځکه ضربوو چي که 300 په 30 تقسيم کړو نو 10 ورڅخه لاسته راځي.

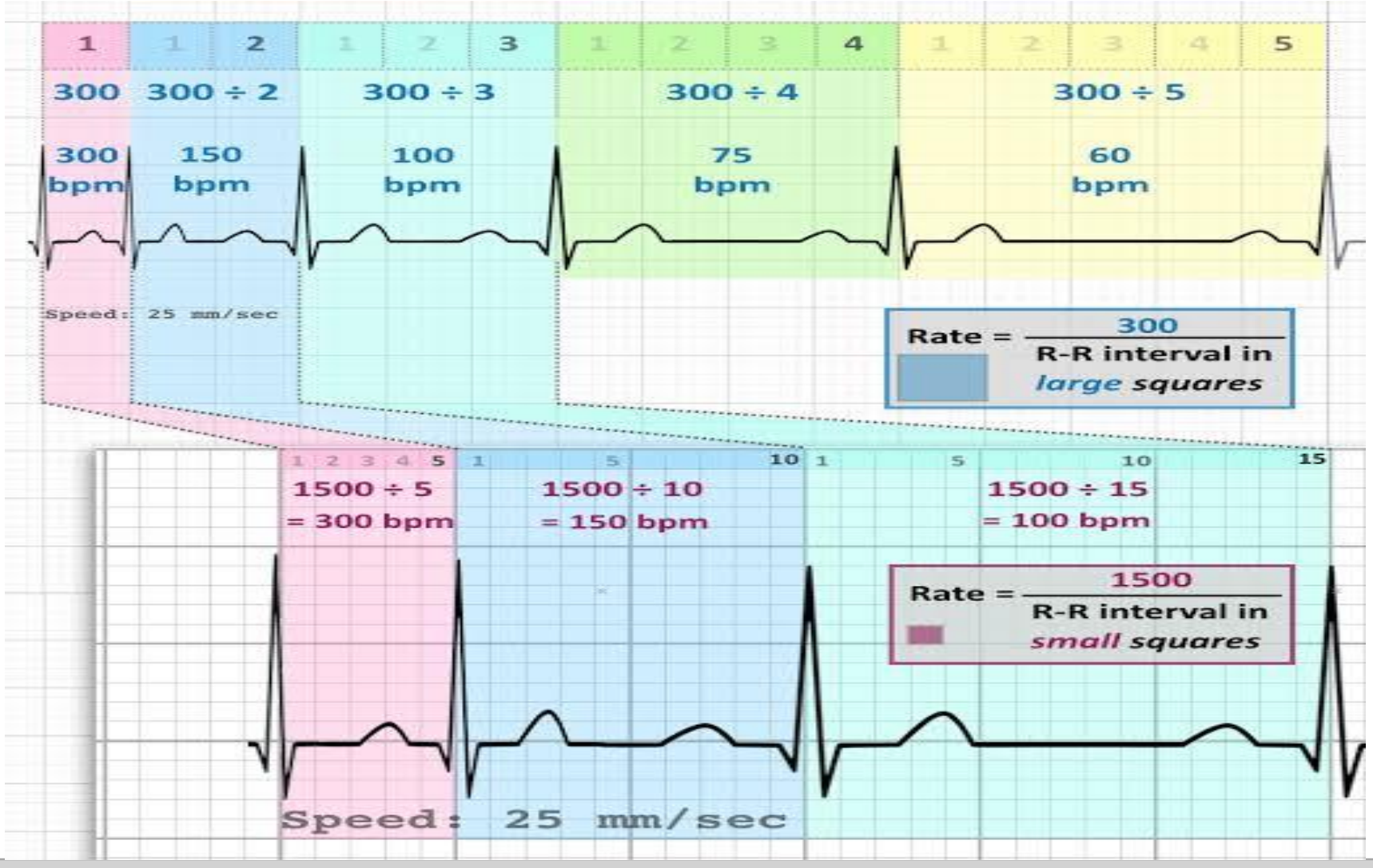

(c) ketabton.com: The Digital Library

د ECG لیډونه:

په عادي حالت کي د 12 لیډونو ECG څخه استفاده کیږي، خو کله چي موږ د زړه Post wall MI ته مشکوک شو نو د 15 لیډونو ECG ته ضرورت پیدا کیږي. په لیډ کي الکترود ځاي پر ځاي شوي وي چي Sensor دي او له بدن څخه Electric activity اخلي.

د ECG دغه 12 سټنډرډ لیډونه په دوه برخو ویشل کیږي:

1. Limb Leads یا اطرافي لیډونه
2. Chest Leads یا صدري لیډونه

1. **Limb leads یا اطرافي لیډونه:** اطرافي لیډونه بیا په دوه برخو ویشل شوي دي کوم چي په لاسونو او پښو کي ترل کیږي:

1) **Bipolar leads یا دوه قطبي لیډونه:** دې ته Standard لیډونه هم وايي، دوه الکترودونه لري، پکي I, II, III لیډونه شامل دي.

(c) ketabton.com: The Digital Library

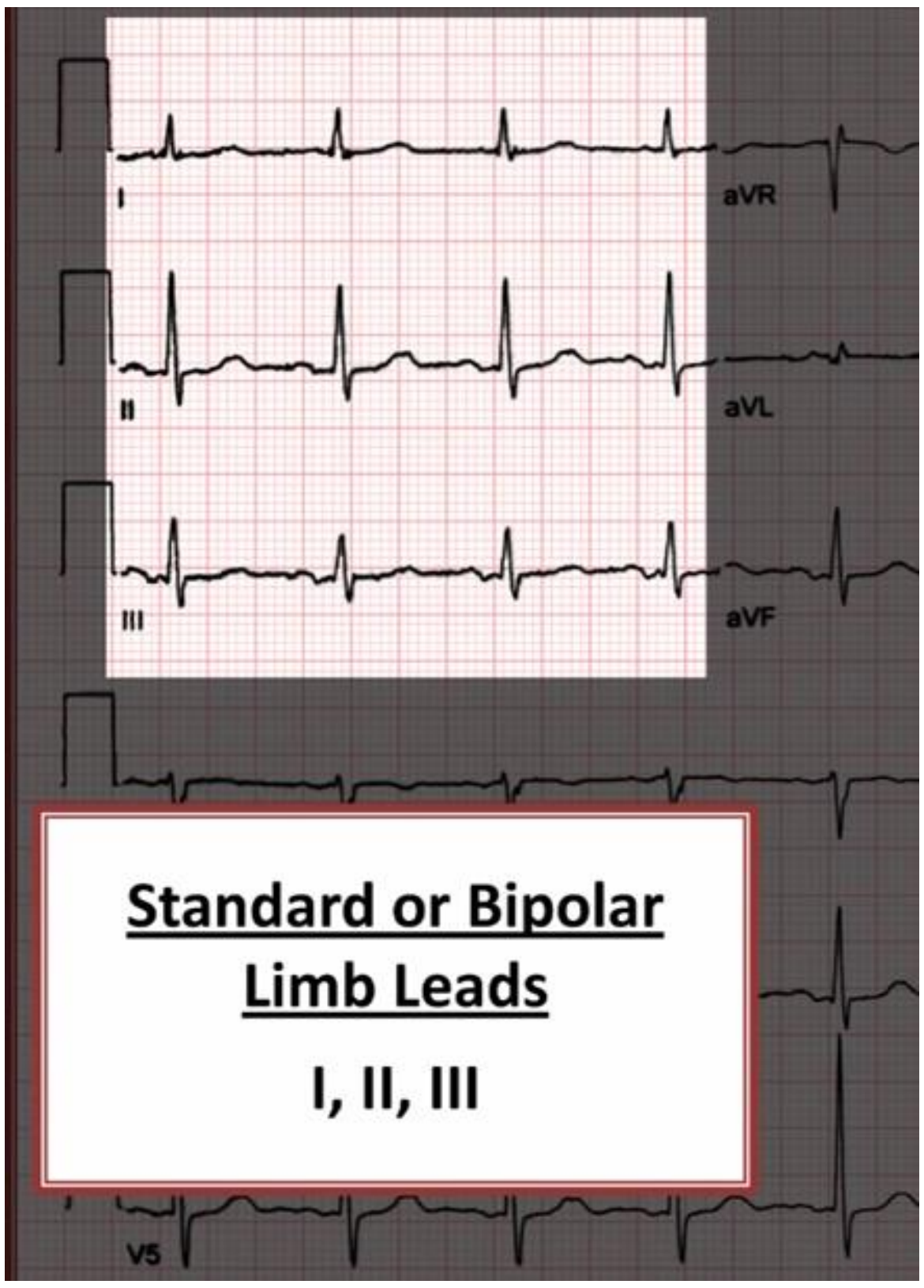

- **Lead I**: ځرنګه چي دا لیډ دوه قطبونه لري نو یو مثبت الکترود یې په چپ لاس او منفي الکترود یې په ښي لاس تړل کیږي او دا ځکه مثبت رسمیږي چي سیاله له ښي طرف څخه چپ طرف ته ځي یعني له منفي څخه مثبت ته ځي.
- **Lead II**: ددې لیډ منفي الکترود په ښي لاس او مثبت الکترود یې په چپه پښه تړل کیږي او دا ځکه مثبت رسمیږي چي سیاله له پورته څخه ښکته خواته ځي او یا هم له منفي څخه مثبت ته ځي.
- **Lead III**: ددې لیډ مثبت الکترود په چپه پښه او منفي الکترود یې په چپ لاس تړل کیږي او دا ځکه مثبت رسمیږي چي سیاله مثبت او ښکته خواته ځي.

په ښي پښه کي هم لیډ تړل کیږي خو هغه خنثیَ دی او د چارجونو د تنبتیدلو څخه مخنیوي کوي او کومه Electric activity نه راښایي.

ددې پورته درې واړو مثلثونو د رابطي څخه یو مثلث رسمیږي چي د Einthoven triangle په نوم یادیږي.

(c) ketabton.com: The Digital Library

د Einthoven قانون:

که چیرته په پورته مشتقاتو کې د دوه مشتقاتو برقي پوتانشیل معلوم وي د دریم برقي پوتانشیل د لاندې رابطې په واسطه معلوموو:

$$Viktage\ II = Voltage\ I + Voltage\ III$$

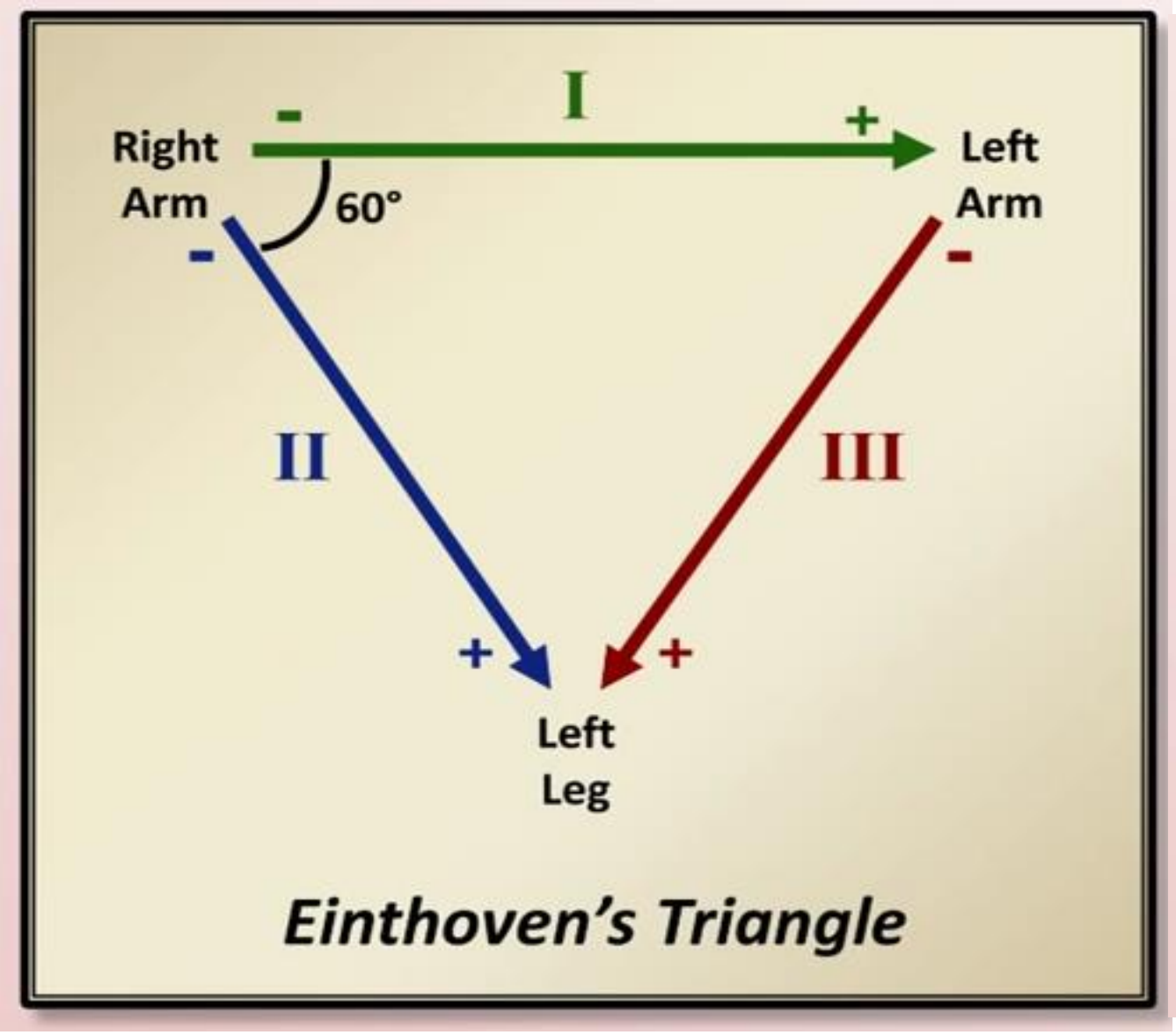

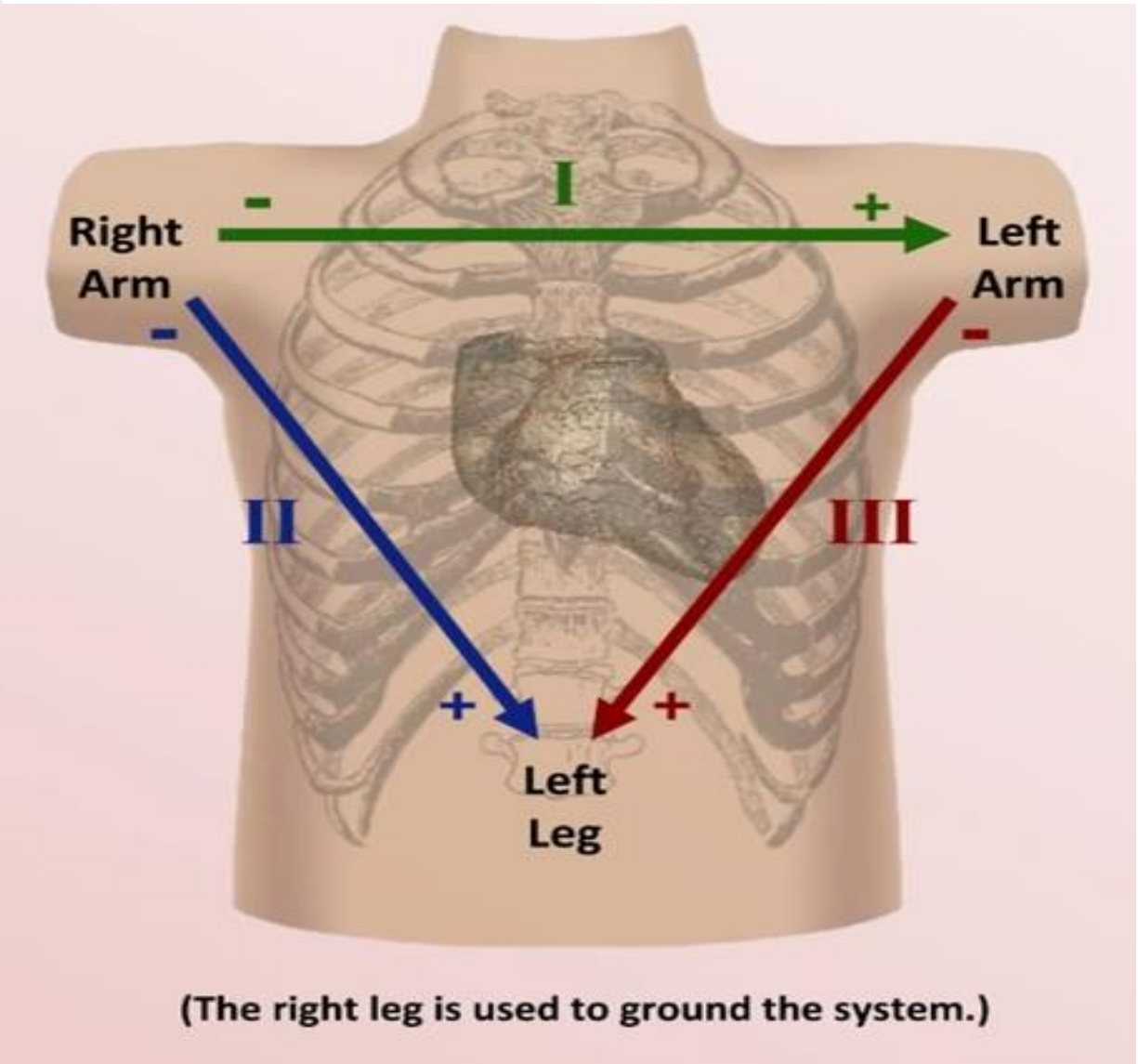

2) Unipolar leads یا یو قطبي لیډونه: دې ته Augmented لیډونه هم وايي، چې پکې AVR, AVF او AVL لیډونه شامل دي.

- AVR (augmented voltage Right arm): دا لیډ یو مثبت الکترود لري او په ښي لاس ترل کیږي او ځکه منفي رسمیږي چې سیاله ورڅخه لرې کیږي یعنې د سیالي جهت له ښي څخه چپ او یا د مثبت نه منفي خواته دي.

(c) ketabton.com: The Digital Library

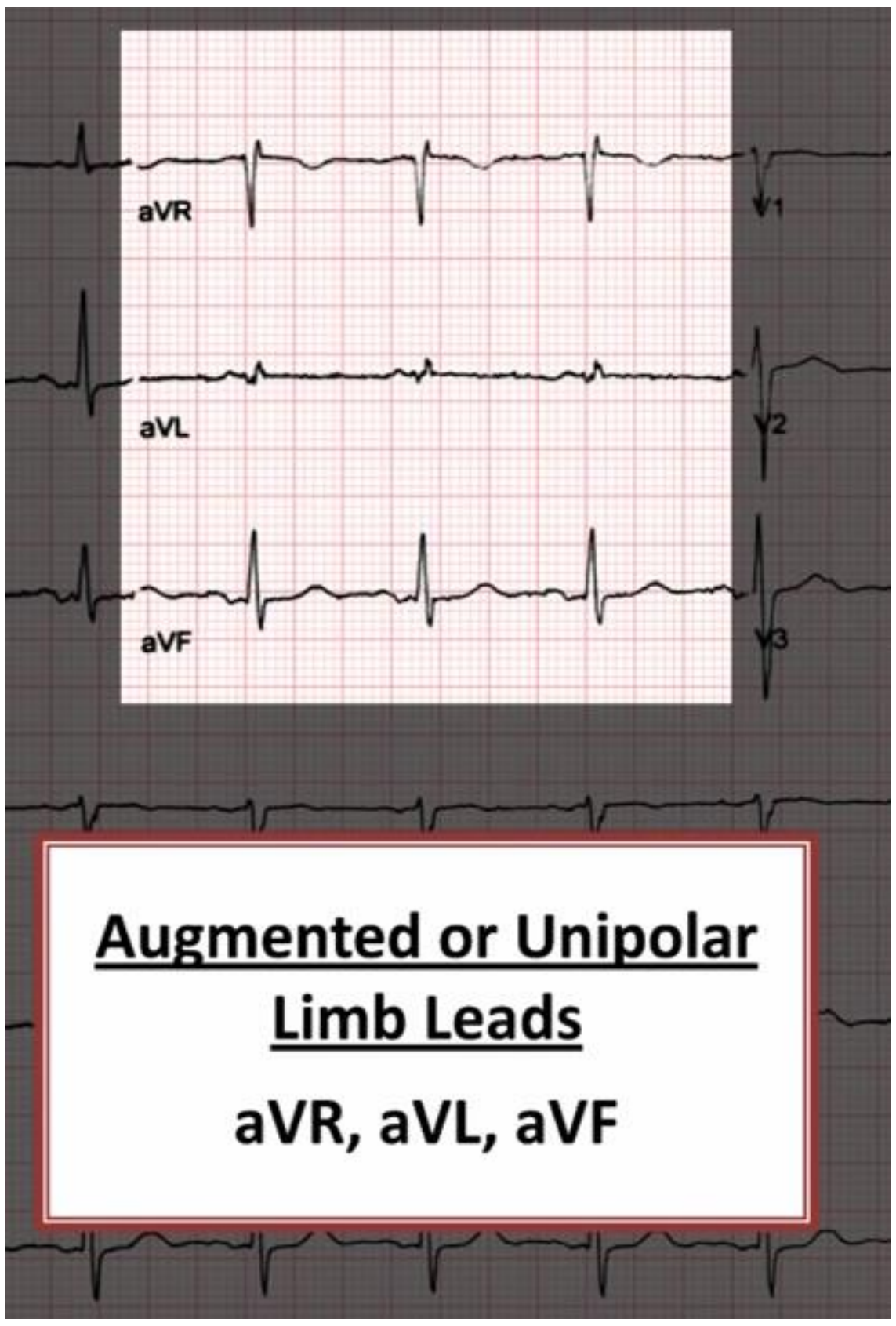

- AVL (augmented voltage Left arm): دا لیډ یو منفي الکترود لري چي په چپ لاس کي تړل کیږي او څکه مثبت رسمیږي چي سیاله ورته نږدي کیږي یعني د منفي څخه مثبت خواته ده خو څیني وخت کیدلي شي Biphasicوي.
- AVF (augmented voltage Left leg): دا لیډ یو مثبت الکترود لري چي په چپه پښه تړل کیږي او څکه مثبت رسمیږي چي د سیالي جهت له پورته څخه ښکته خواته دي.

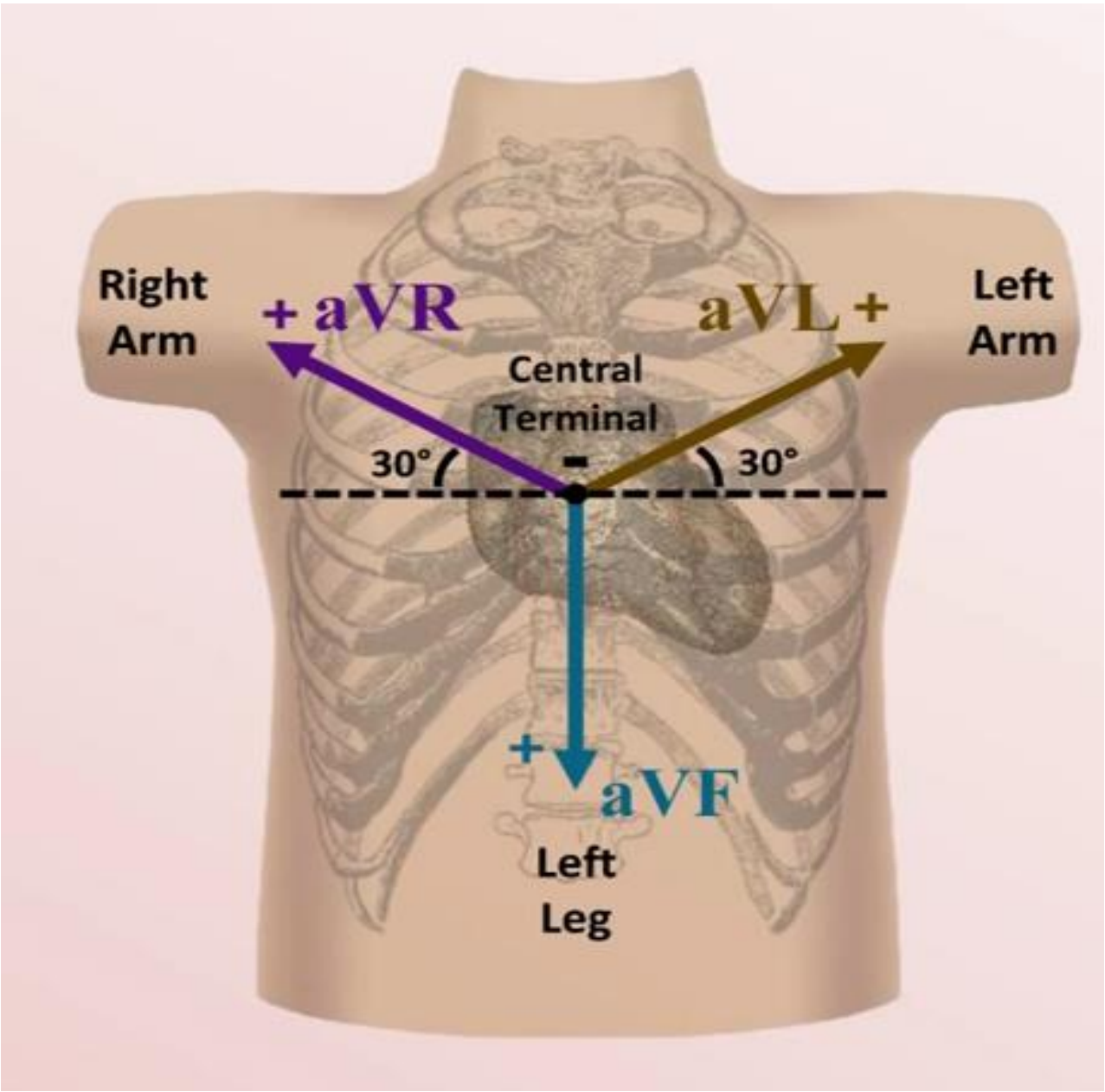

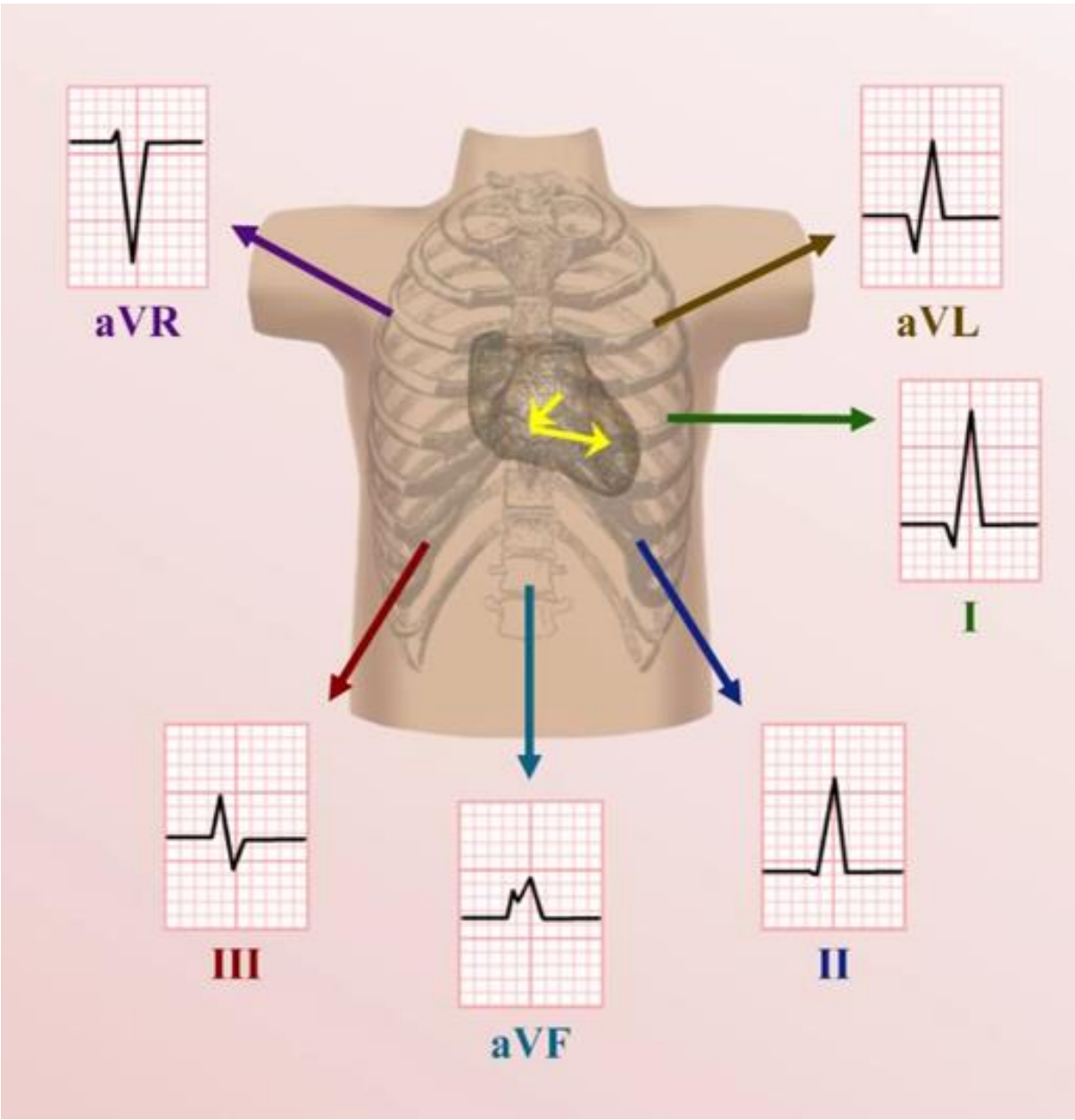

(c) ketabton.com: The Digital Library

2. Chest leads یا صدري لیډونه: دې ته Pericardial لیډونه هم ویل کیږي، په دې کې شپږ لیډونه V1, V2, V3, V4, V5 او V6 شامل دي چې په سینه باندې ترل کیږي او ټول Unipolar دي. دا لیډونه په C1, C2, C3, C4, C5 او C6 په نومونو هم یادیږي.

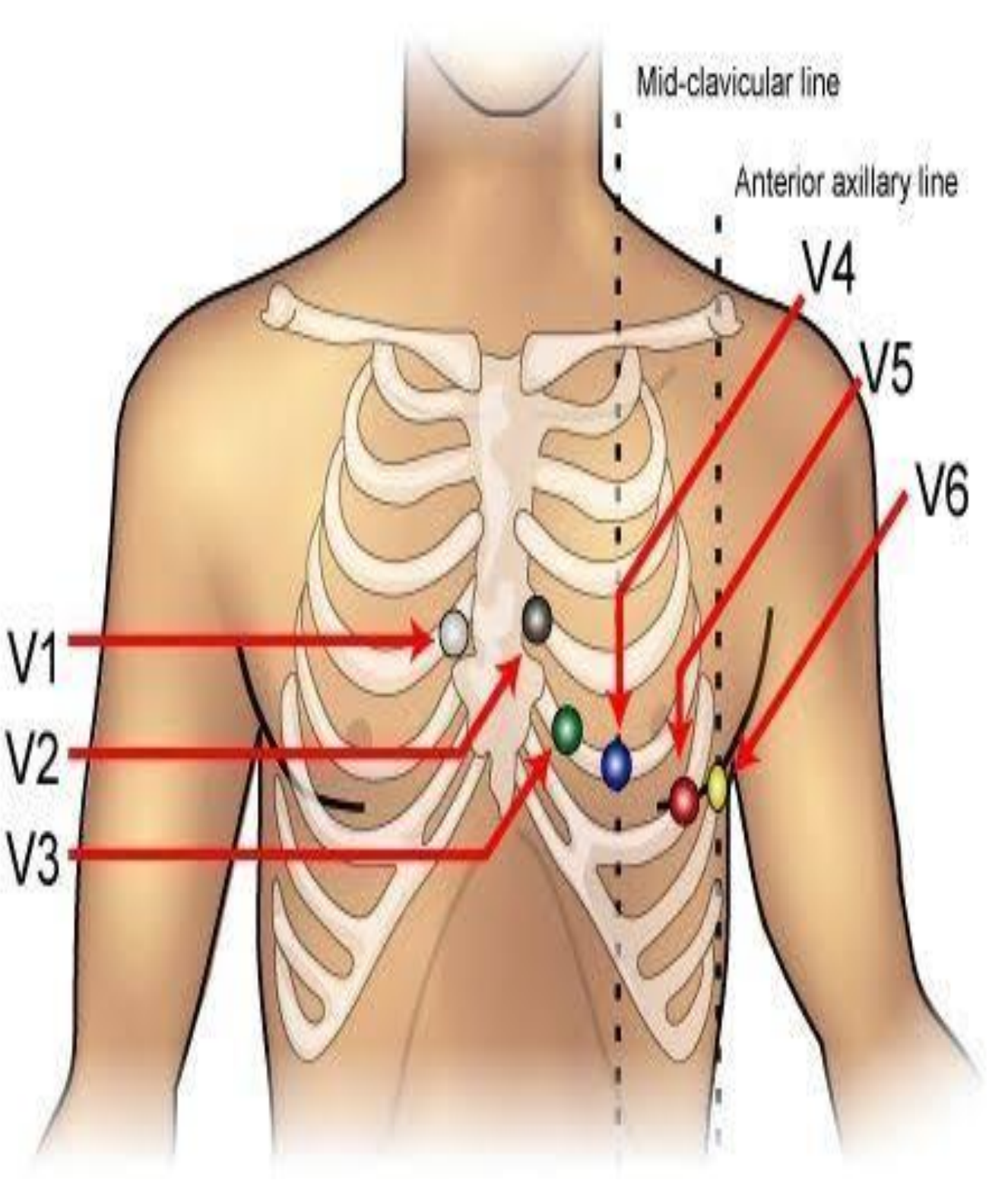

	Position
V1	4th ICS, just right of sternum
V2	4th ICS, just left of sternum
V3	Halfway between V2 and V4
V4	5th ICS, in midclavicular line
V5	Halfway between V4 and V6
V6	5th ICS, in mid axillary line

- V1: دا لیډ په څلورمه بین الضلعي مسافه کې ښي طرف ته د Sternum هډوکي ته نږدې ترل کیږي.
- V2: دا لیډ هم په څلورمه بین الضلعي مسافه کې چپ خواته د Sternum هډوکي ته نږدې ترل کیږي.
- V3: دا لیډ د V2 او V4 لیډونو ترمنځ ترل کیږي.
- V4: دا لیډ په پنځمه بین الضلعي مسافه کې چپ اړخ په Mid clavicular line باندې ترل کیږي.
- V5: دا لیډ په پنځمه بین الضلعي مسافه کې چپ اړخ

(c) ketabton.com: The Digital Library

په Ant auxiliary line باندي ترل کیږي.

- V6: دا لیډ هم په پنځمه بین الضلعي مسافه کي چپ اړخ په Mid auxiliary line باندي ترل کیږي.

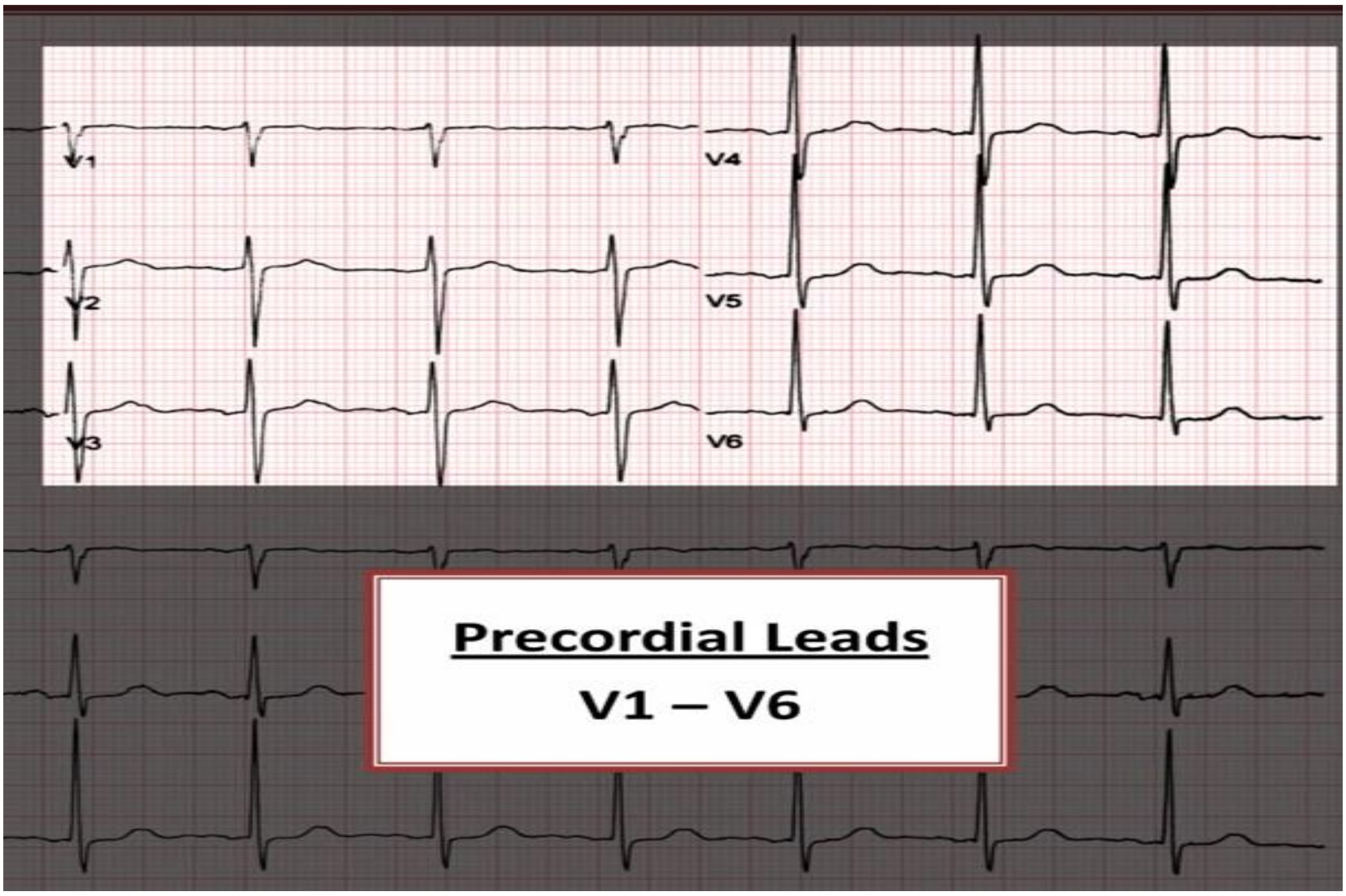

هر لیډ موږ ته د زړه یوه برخه راښايي او څرنګه چي V1 لیډ د زړه ښخه لرې دي نو په همدي وجه R کوچني وي او S ژور وي. کله چي V2 شي نو R لږ غټیږي او کله چي V3 ته راشي نو R نور هم غټیږي او S وړوکي کیږي چي کله کله سره برابریږي (S=R) چي دې ته بیا انتقالي ساحه وايي. او کله چي V4 ته لاړشي نو R نور هم غټیږي او S نور هم کوچني کیږي او کله چي V5 ته لاړي شي R نور هم غټ او S له منځه ځي.

همدغه حالت چي د R wave پکي د V1-V6 پوري غټیږي ورته R wave Progression ویل کیږي چي نارمل حالت دي او علت یي دادي چي ښي خوا

(c) ketabton.com: The Digital Library

پنډوالي کم او د چپ خوا بطین پنډوالي زيات دي او سياله د ښي څخه چپ خواته ځي.

که په V1 او V2 کې تغيرات وليدل شي نو دا Interventricular septum تغيرات دي.

که په V3 او V4 کې تغيرات وليدل شي نو دا د Anterior wall تغيرات راښايي.

که په V5 او V6 کې تغيرات وليدل شي نو دا د Lateral wall البته د Low lateral wall تغيرات راښايي.

I ليډ او AVL موږ ته د High lateral wall تغيرات راښايي.

او II، III او AVF ليډونه موږ ته د Inferior wall تغيرات راښايي.

Cardiac axis یا د زړه محور:

کله کله ورته Electrical axis هم وايي چې دا موږ ته د Depolarization جهت راښايي. دا چې Depolarization کومې خواته حرکت کوي د وکتور په واسطه ښودل کيږي. د ښه پوهيدا لپاره لاندې شکل ته ځير شئ:

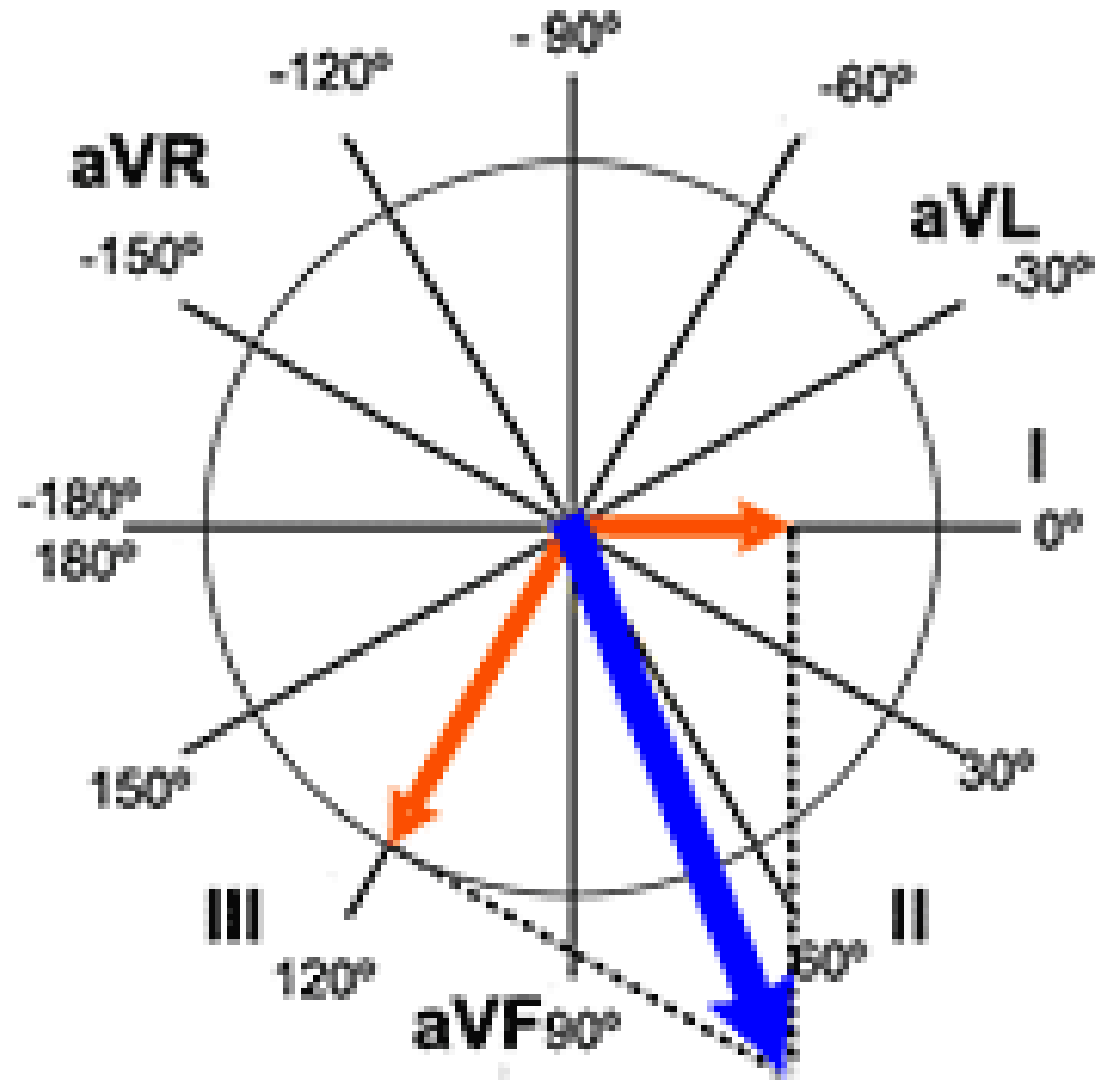

(c) ketabton.com: The Digital Library

د زړه نارمل محور د صفر او 90°+ درجو ترمنځ دي خو په ځینو کتابونو کي د صفر او 110°+ درجو ترمنځ ښودل شوي دي. که زړه چپ خواته ځي او یا له صفر څخه پورته ځي نو دا Left Axis Deviation (LAD) دي، خو که چیرته ښي خواته کږیږي او یا د 90°+ څخه ها خوا ځي نو Right Axis Deviation (RAD) دي.

که چیرته د 90°- او 180°- درجو ترمنځ وي نو Extreme axis deviation دي.

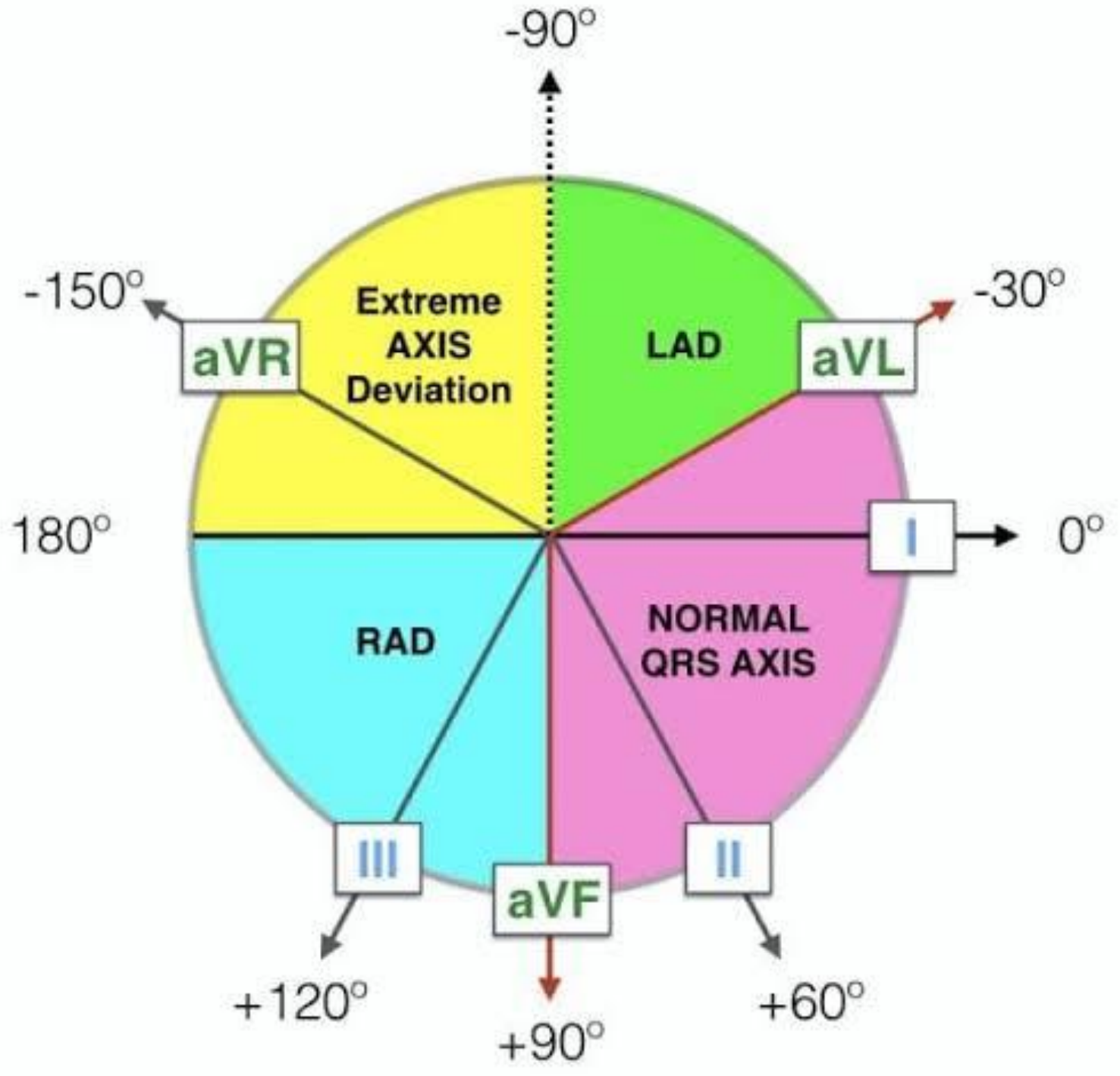

په ECG کي په لاندي ډول معلومیږي:

په Left axis انحراف کي سیاله I لیډ ته متوجه کیږي نو R پکي مثبت رسمیږي، S وړوکي وي او دا چي سیاله دریم لیډ څخه لرې کیږي نو R کوچني رسمیږي او S ژور وي.

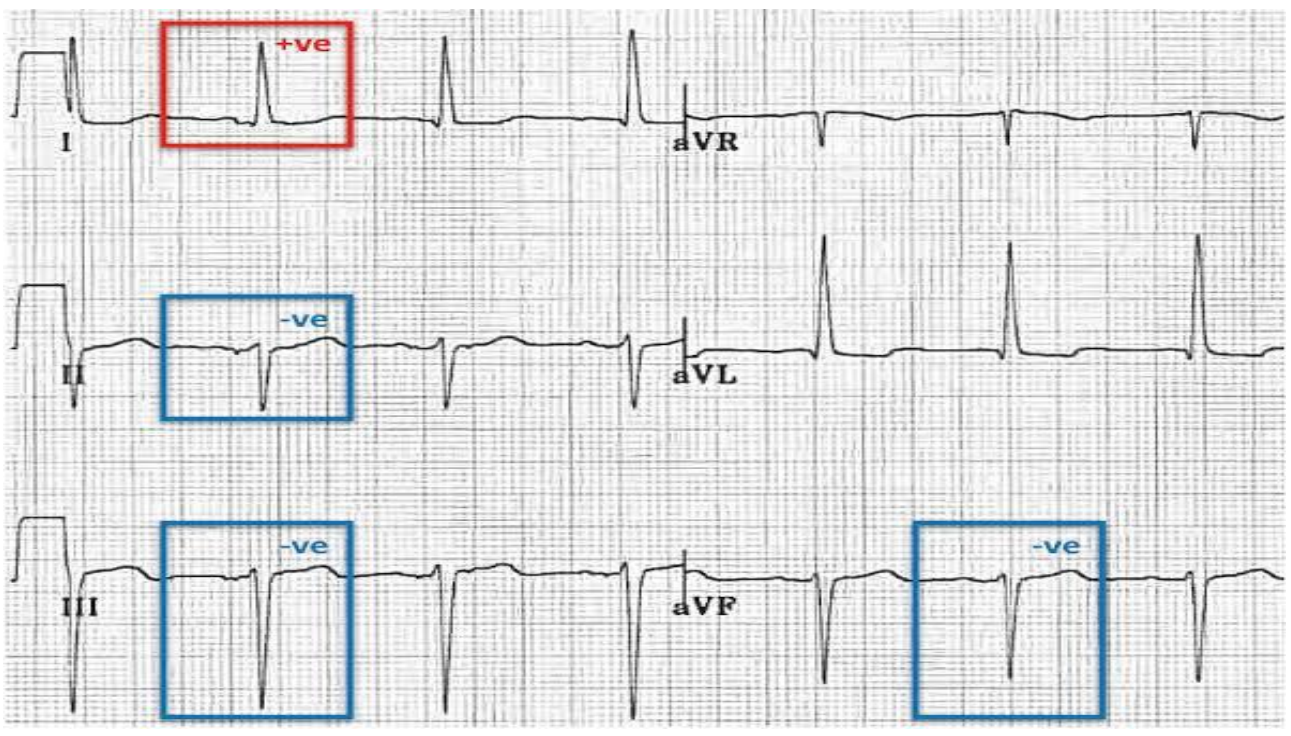

(c) ketabton.com: The Digital Library

په Right axis انحراف کي د R موجه په III ليډ کي لوړه او S پکي وړه وي، خو په I ليډ کي بيا د R موجه ټيټه او د S موجه ژوره وي.

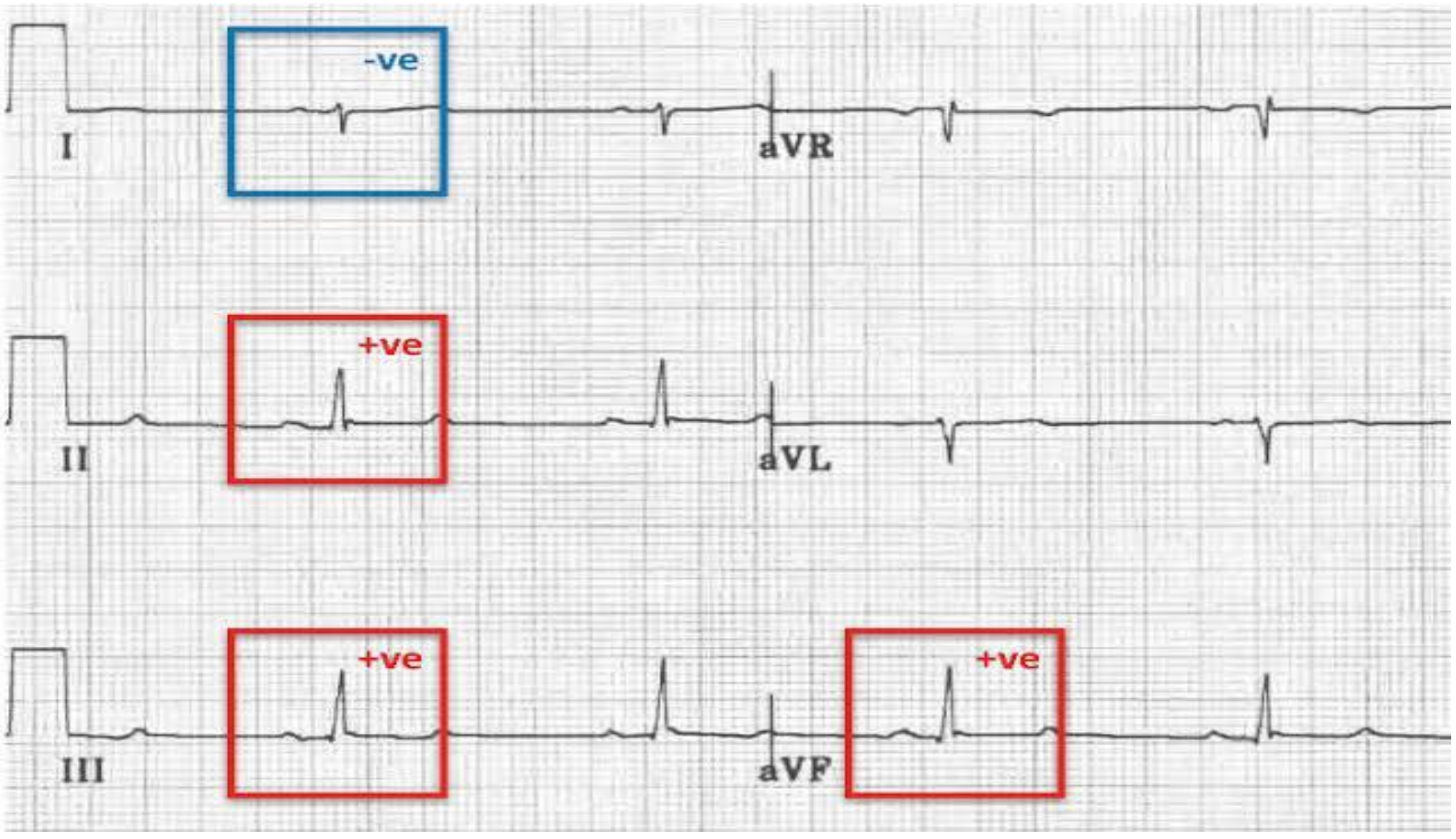

په ECG کي د Axis د معلومولو لپاره لاندي ميتودونه دي:

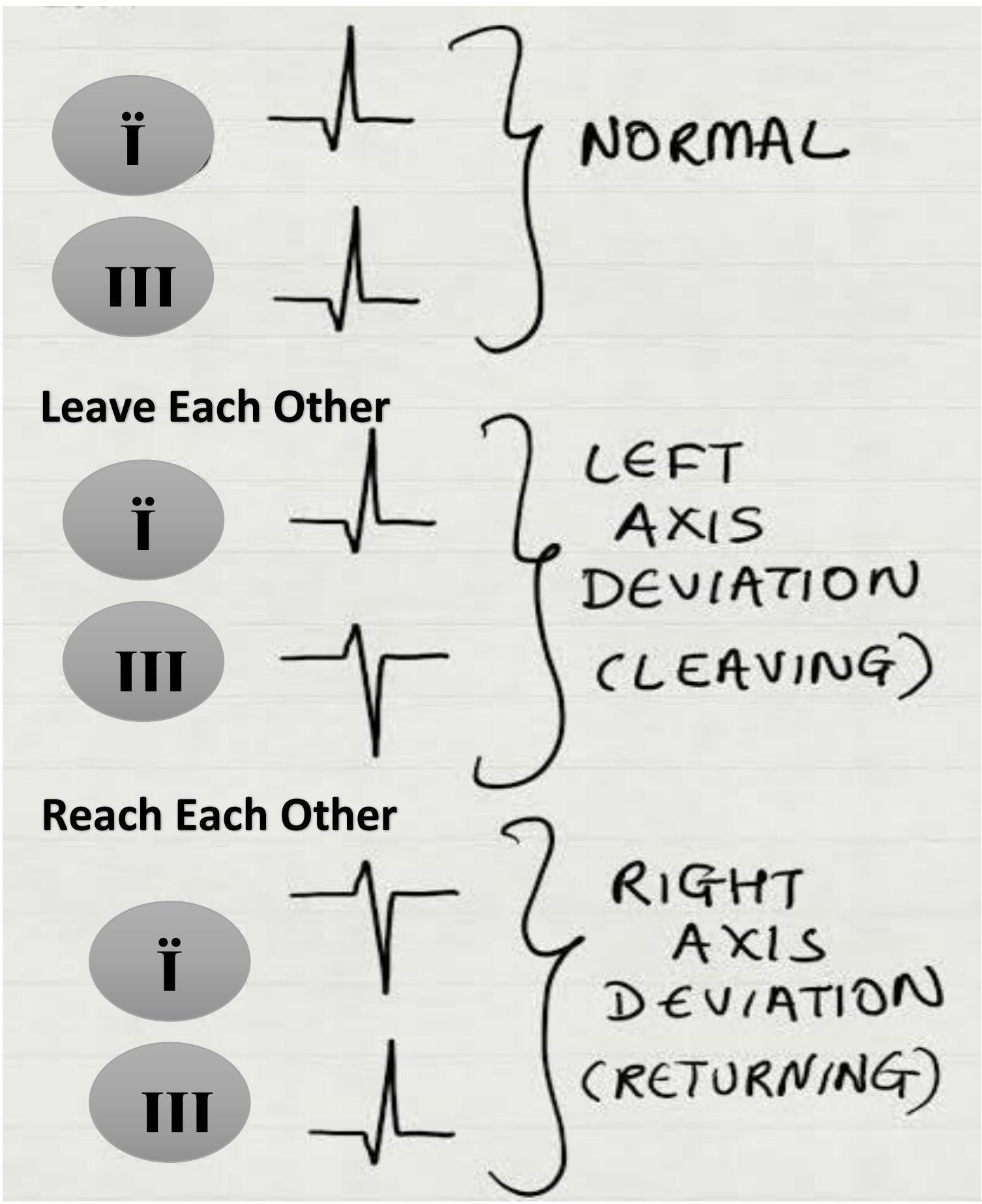

1. اول ليډ د دريم ليډ دپاسه ږدو نو که په اول ليډ کي R لوړ او S کوچني وي اوهم په دريم ليډ کي R لوړ وي نو دا نارمل Axis دی.

که په اول ليډ کي R لوړ وي خو په دريم ليډ کي R کوچني او S ژور وي نو دا Left Axis Deviation دي او د Leave Each Other اصطلاح هم ورته کارول کيږي.

(c) ketabton.com: The Digital Library

که چیرته په اول لیډ کي S ژور وي او په دریم لیډ کي R لوړ وي نو دا Right Axis Deviation دی او د Reach Each Other اصطلاح هم ورته کارول کیږي.

او که چیرته په اول او دریم دواړو لیډونو کي S ژور وي نو Extreme Axis Deviation ورته وايي.

2. په دې میتود کي په I او III لیډونو کي د R او S موجي سره جمع کوو او بیا Axis معلوموو، که د هر طرف نتیجه مثبته وه نو Axis هماغي خواته دي.

I لیډ د چپ طرف څخه او III لیډ د ښي طرف څخه نماینده ګي کوي.

3. کله چي د ECG کاغذ مطالعه کوو نو ښي لاس په III لیډ او چپ لاس په I لیډ باندي ږدو نو په هر لیډ کي چي R لوړ وي نو هماغه طرف Deviation موجود دي.

4. په ECG کي د Cardiac axis د معلومولو بله مهمه لاره داده چي، کله چي موږ د ECG کاغذ په لاس کي ونیسو نو زموږ په چپ لاس کي I لیډ او په ښي لاس کي III لیډ راځي نو که چیري د چپ لاس خواته د R موجه لوړه وه نو Left axis deviation او که چیري د ښي لاس خواته د R موجه لوړه وه نو Right axis deviation دی.

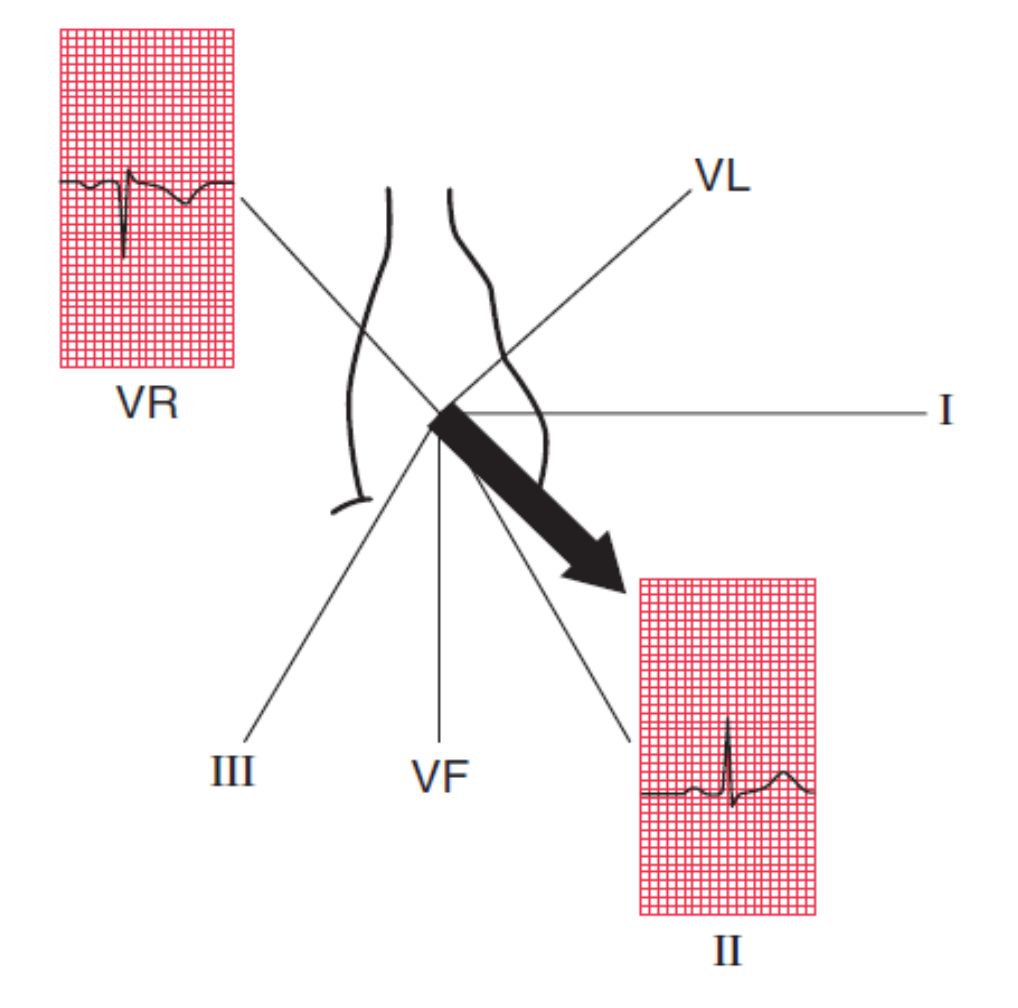

Fig. 1.13
The cardiac axis

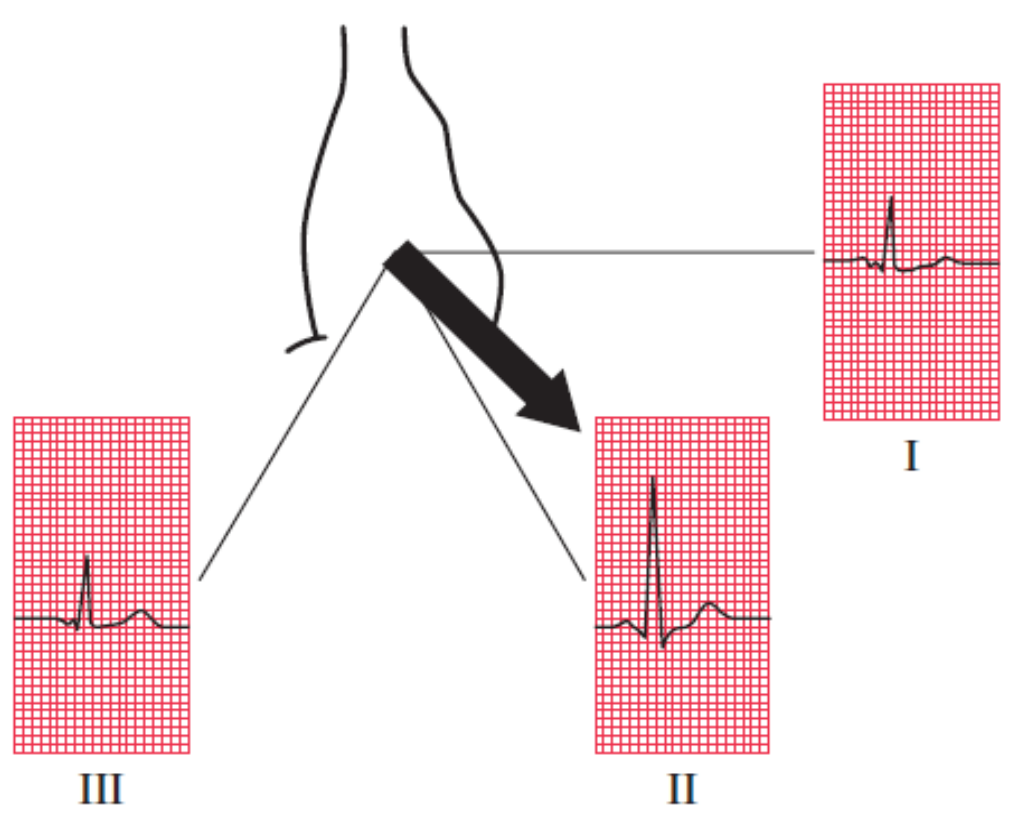

Fig. 1.14
The normal axis

(c) ketabton.com: The Digital Library

Fig. 1.15

Right axis deviation

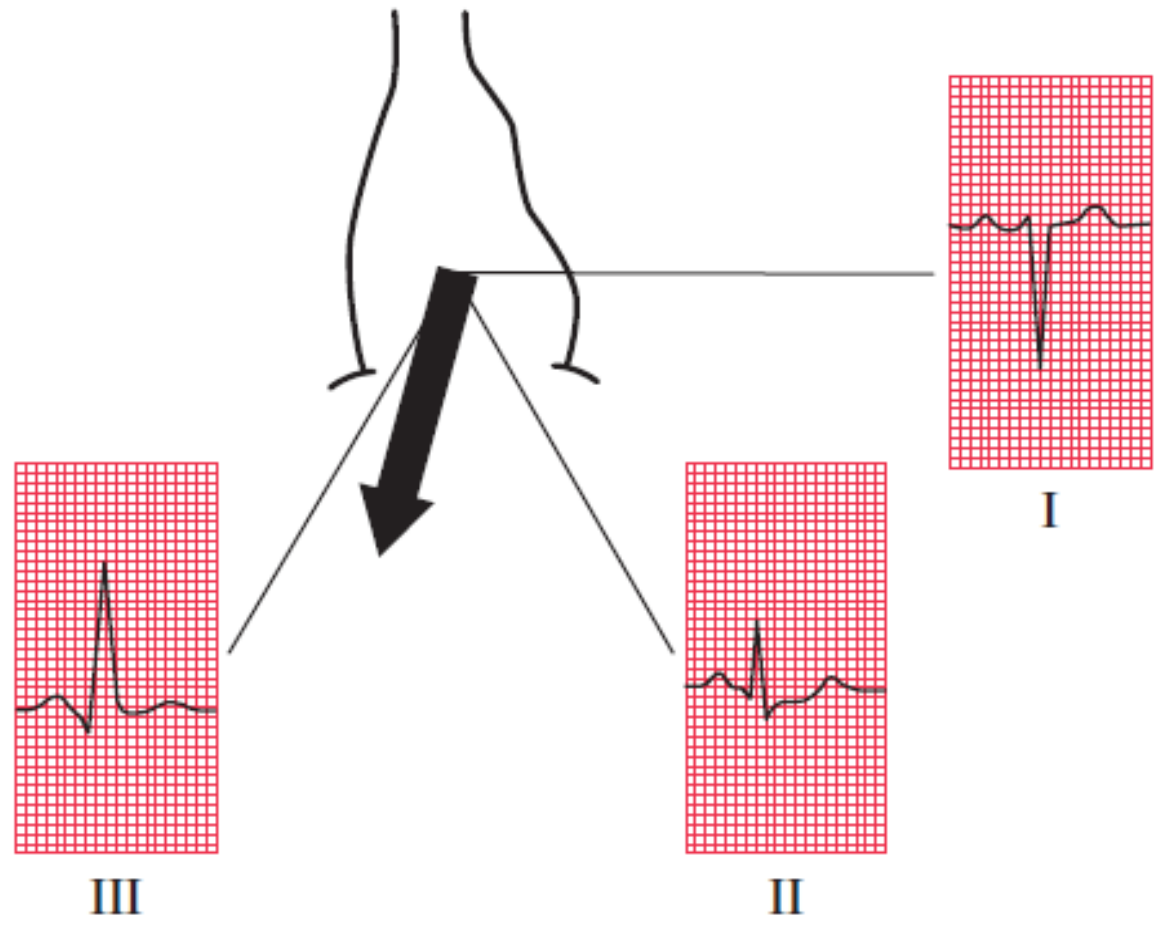

Fig. 1.16

Left axis deviation

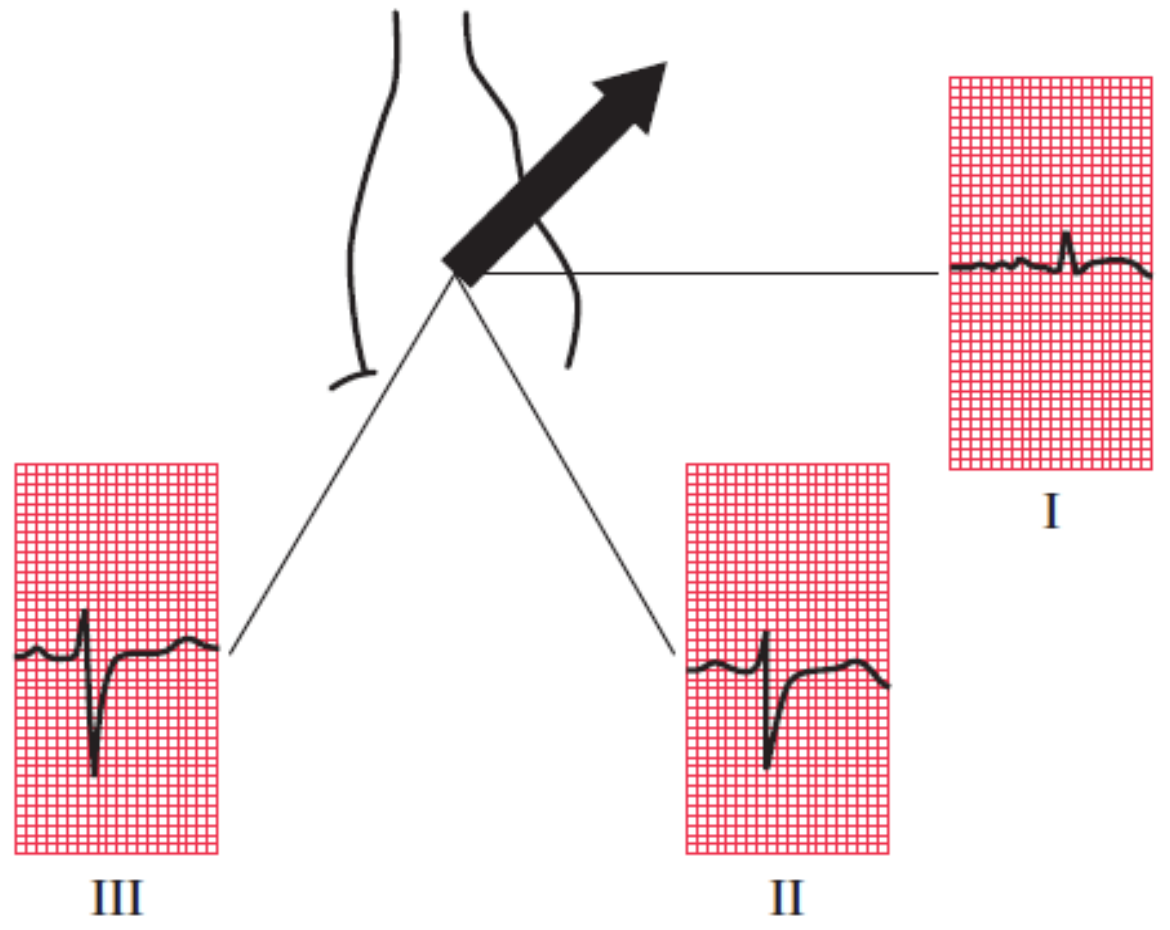

Normal Variant يا نارمل تفاوتونه:

کله کله د روغو خلکو په ECG کې هم تغيرات موجود وي چې دغه تغيرات اکثريت په T صفحه او ST Segment کې موجود وي.

1. په پهلوانانو کې د ECG تغيرات:

په پهلوانانو کې داسي تغيرات موجود وي چې په روغو خلکو کې دغي تغيراتو ته نارمل نه شو ويلاي:

1) په Rhythm کې تفاوتونه:

I. Sinus Bradycardia

II. Marked sinus arrhythmia

III. 1st degree AV block

IV. 2nd degree AV block

2) په ECG کې تغيرات:

I. د P موجې لوړوالي

(c) ketabton.com: The Digital Library

II. Prominent septal Q wave

III. T wave Inversion

IV. Biphasic T wave

V. Prominent U wave

2. په نارمل ماشومانو کې د زړه ګراف:

1) د زیږیدو په وخت کې تغیرات:

I. Sinus Tachycardia

II. Right axis Deviation

III. Dominant R wave in V1 lead

IV. Deep S wave in V6 lead

V. T wave inversion in V1-V2

2) په یو کلنۍ کې د زړه ګراف تغیرات:

I. Sinus Tachycardia (140-160/min)

II. Right Axis Deviation

III. Dominant R wave in V1

IV. T wave inversion in V1-V2

3) په دوه کلنۍ کې د زړه ګراف تغیرات:

I. Normal Axis

II. T wave inversion in V1-V2 leads

III. په اول لیډ کې S موجه نسبت R موجې ته زیاته ژوره وي

4) په پنځه کلنۍ عمر کې د زړه ګراف تغیرات:

I. Normal QRS complex

(c) ketabton.com: The Digital Library

II. T wave inversion in V1-V2 leads

کله چي يو شخص لس کلنۍ عمر ته ورسيږي نو ECG يي د کاهل شخص په شان کيږي. که چيري د دوه کلنۍ عمر څخه وروسته په ECG کي د اول کال تغيرات پاتي شي نو د Right heart hypertrophy څخه نماينده ګي کوي او که چيري په يو کلنۍ عمر کي په ECG کي د کاهل په شان تغيرات موجود وي نو د Left ventricular hypertrophy څخه نماينده ګي کوي.

3. د Pregnancy په حالت کي د زړه په ګراف کي تغيرات:

1) Sinus Tachycardia
2) Supraventricular and Ventricular Extra systoles
3) Nonspecific ST and T wave changes

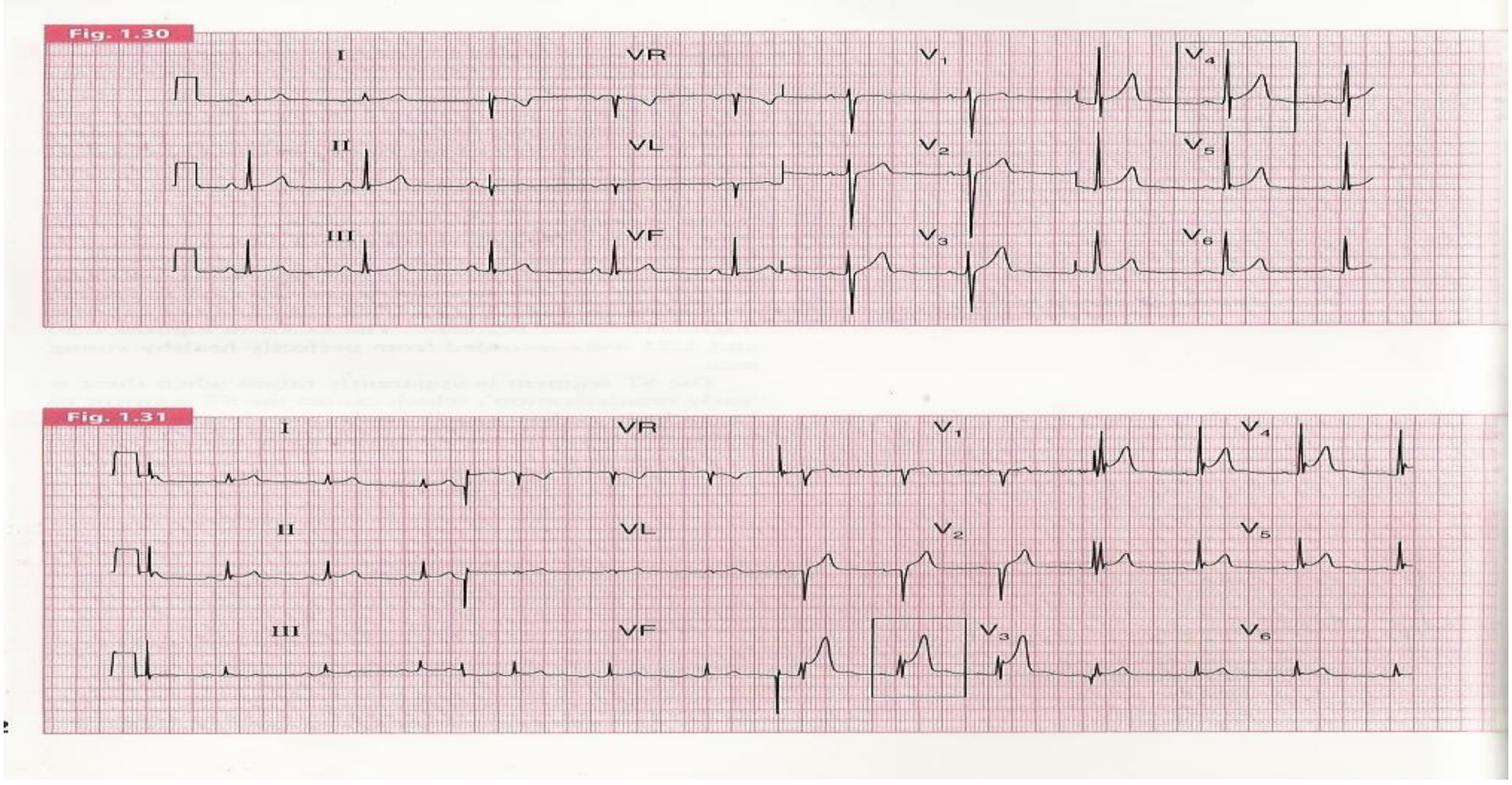

(c) ketabton.com: The Digital Library

د زړه اسکیمیک ناروغی (Ischemic Heart Disease)

کله چي د زړه عضلي ته Blood supply او Oxygen supply کمه شي نو د زړه عضله په Ischemia اخته کيږي. کله چي د زړه عضله په اسکیمیا اخته شي نو سببونه يي په لاندي ډول دي:

1. Decreased blood supply to myocardium
2. Increased Demand
3. Both of them

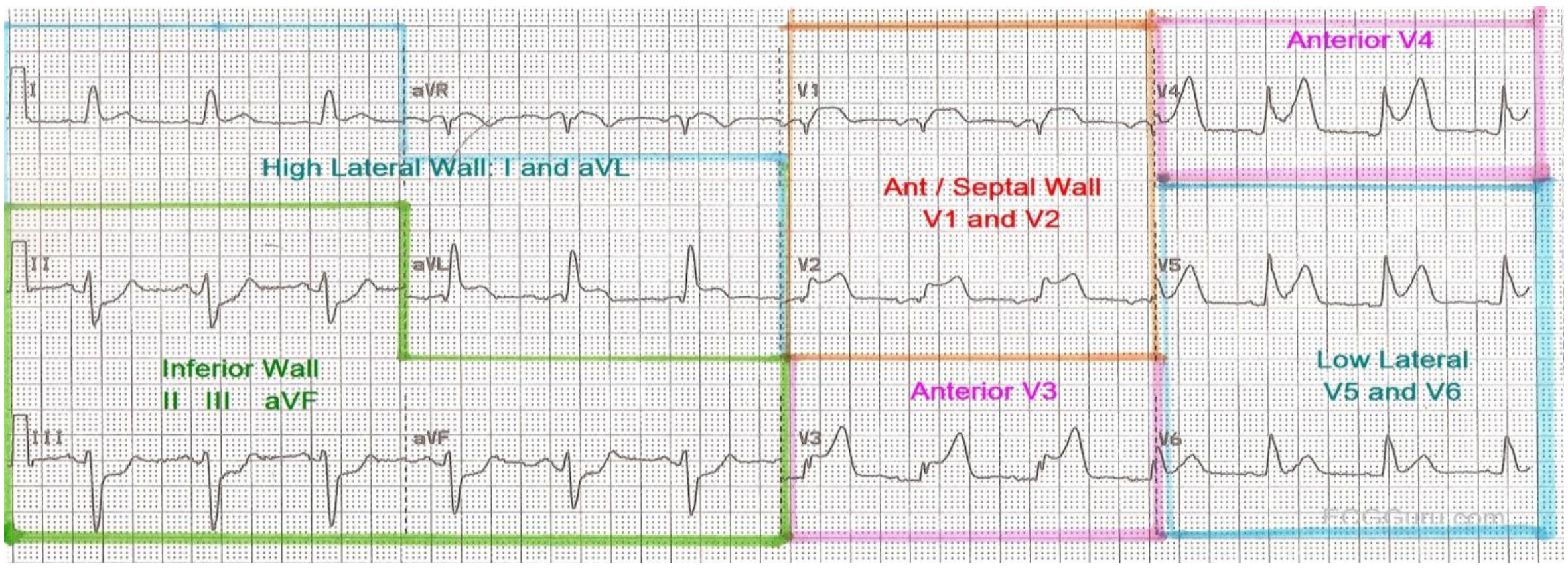

IHD د ECG له نظره په لاندي کلاسونو ويشل شوي دي:

1. Chronic stable angina:
   1) Classic angina
   2) Variant or Prinzemetal angina
2. Acute coronary syndrome (ACS):
   1) ST segment elevated ACS (STEMI)
   2) Non ST Segment elevated ACS:
      I. Nu stable angina
      II. Non STEMI

(c) ketabton.com: The Digital Library

که چیرته په Limb leads کې ST segment د 1mm او یا له دې زیات نظر Base line ته لوړ شي نو ST elevation بلل کیږي. خو که چیري په Limb leads کې ST segment د 1mm په اندازه یا له دې څخه زیات نظر Base line ته ښکته شي نو ST segment depression بلل کیږي.

یا:

که په Pericardial leads کې نظر Base line ته ST segment د 2mm په اندازه او یا له 2mm څخه زیات لوړ شي نو ST elevation بلل کیږي او که په همدې لیډونو کې نظر Base line ته ST segment د 2mm په اندازه او یا له 2mm څخه ډیر ښکته شي نو ST Depression بلل کیږي.

که چیرته T موجه سرچپه (T wave inversion) وي او ژوروالي یې د 3mm څخه زیات شي او متناظر (Symmetric) وي نو په Ischemia دلالت کوي او که چیري Symmetric نه وي Non specific ده او په نورو حالتونو کې هم منځته راتللي شي.

:Localization of IHD

که چیرته په I لیډ کې تغیرات ولیدل شي نو د تایید لپاره یې باید AVL وګورو، که AVL نارمل وي نو د I لیډ تغیرات قابل د قبول نه دي. ځکه چي په IHD کې په یو لیډ باندي قضاوت نه کیږي نو په Limb لیډونو کې به دوه تاییدي لیډونه موجود وي او په Chest leads کې به دوه مسلسل لیډونه وي.

نو:

(c) ketabton.com: The Digital Library

1. د I لیډ د تایید لپاره AVL گورو چي دا موږ ته د High lateral wall تغيرات راښيي
2. د II او III لیډ د تایید لپاره AVF گورو او دا موږ ته Inferior wall تغيرات راښيي
3. V1-V2 موږ ته Interventricular septum تغيرات راښيي
4. V3-V4 موږ ته د Anterior wall تغيرات راښيي
5. V5-V6 تغيرات موږ ته د Low Lateral wall تغيرات راښيي
6. که تغيرات په I، AVL او V1-V6 پوري وي نو دا موږ ته Extensive Anterior wall تغيرات راښيي
7. I، AVL، V5-V6 لیډونه موږ ته ټول Lateral wall تغيرات راښيي

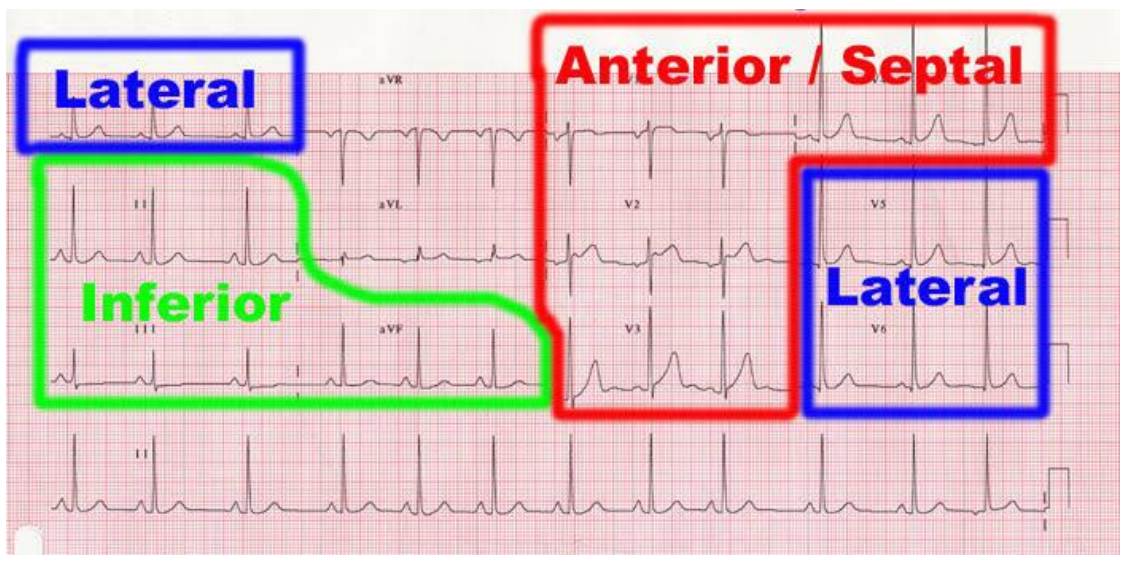

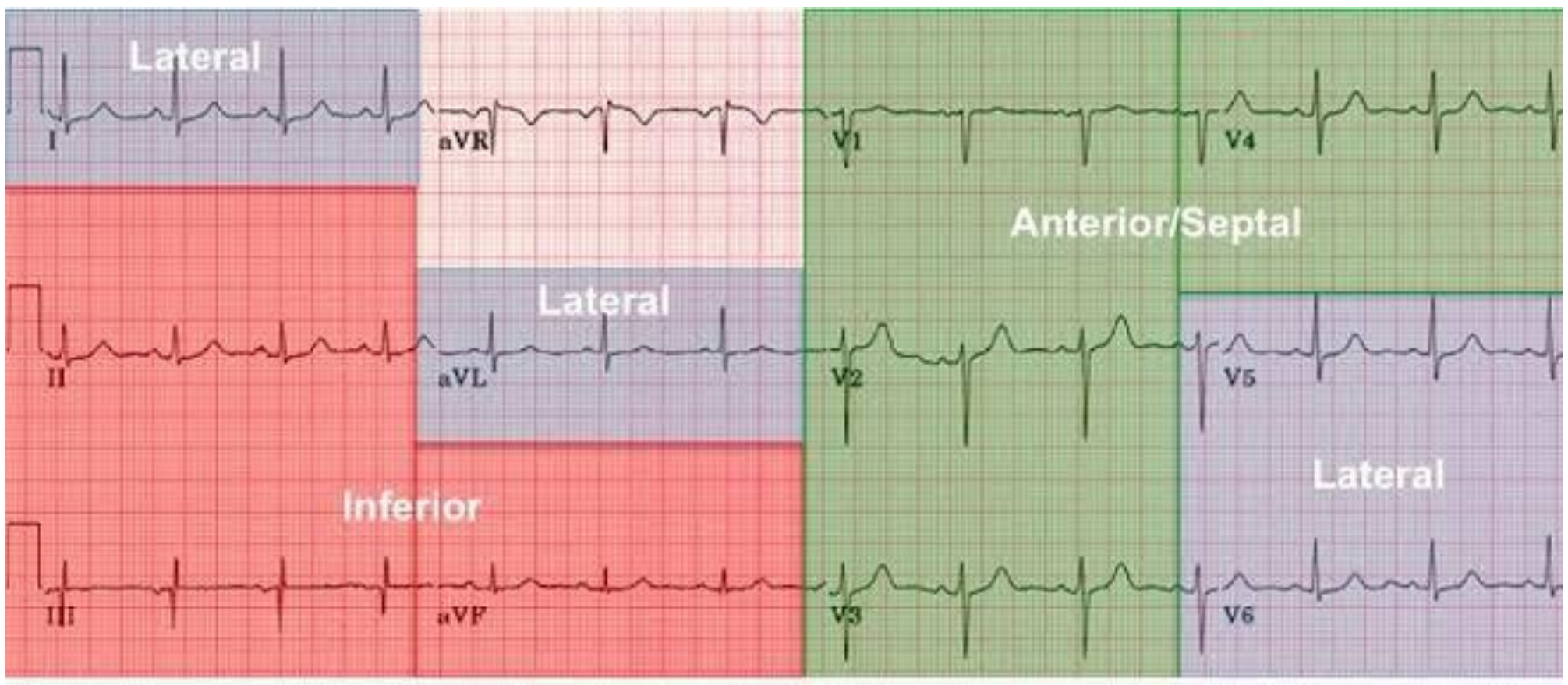

Coronary Anatomy & ECG Leads

Lateral Leads	I, aVL, V5 – V6	LCx or Diagonal of LAD
Inferior Leads	II, III, aVF	RCA and/or LCx
Anterior/Septal Leads	V1 – V4	LAD

(c) ketabton.com: The Digital Library

:Acute Coronary Syndrome (ACS)

په Stable angina، Un stable angina او Non STEMI کي يو شان تغيرات د ECG پرمخ موجود وي نو تفريقي تشخيص يي په لاندي ډول کوو:

Stable Angina	Un stable Angina	Non STEMI
1. دلته تغيرات يواځي د حملي په وخت کي وي کله چي حمله لاړه شي نو ECG نارمل کيږي. 2. د حملي دوام يي 5-20min پوري وي. 3. د درد شدت يي کم وي. 4. د فعاليت سره زياتيږي. 5. Cardiac biomarkers يکي منفي وي.	1. کيداي شي د استراحت په حالت کي منځته راشي. 2. د ECG تغيرات يي د حملي نه وروسته تر 48 ساعتونو پوري پاتي کيږي. 3. د حملي دوام يي يو ساعت وي. 4. د درد شدت يي زيات وي. 5. Cardiac biomarkers يکي منفي وي.	1. د ECG تغيرات د حملي نه وروسته له 48 ساعتونو څخه زيات پاتي کيږي. 2. د درد شدت يي زيات وي. 3. Cardiac biomarkers يکي مثبت وي.

يواځي په Variant angina کي د ST segment elevation موجود وي او په دې کي هم Cardiac biomarkers منفي وي.

(c) ketabton.com: The Digital Library

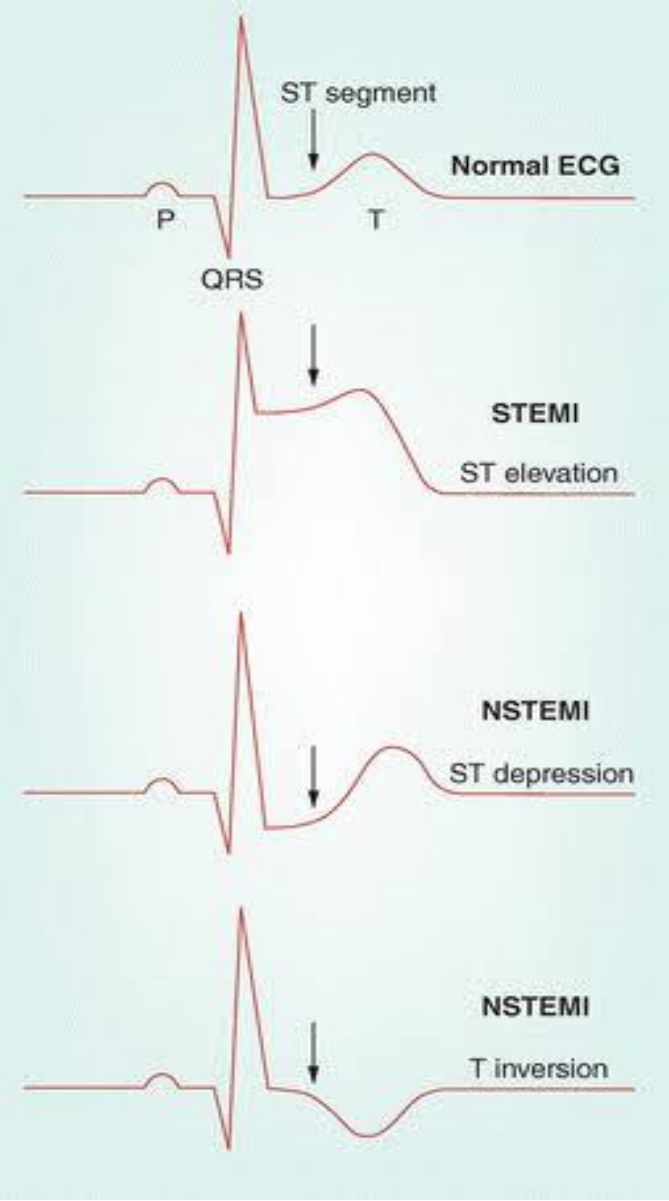

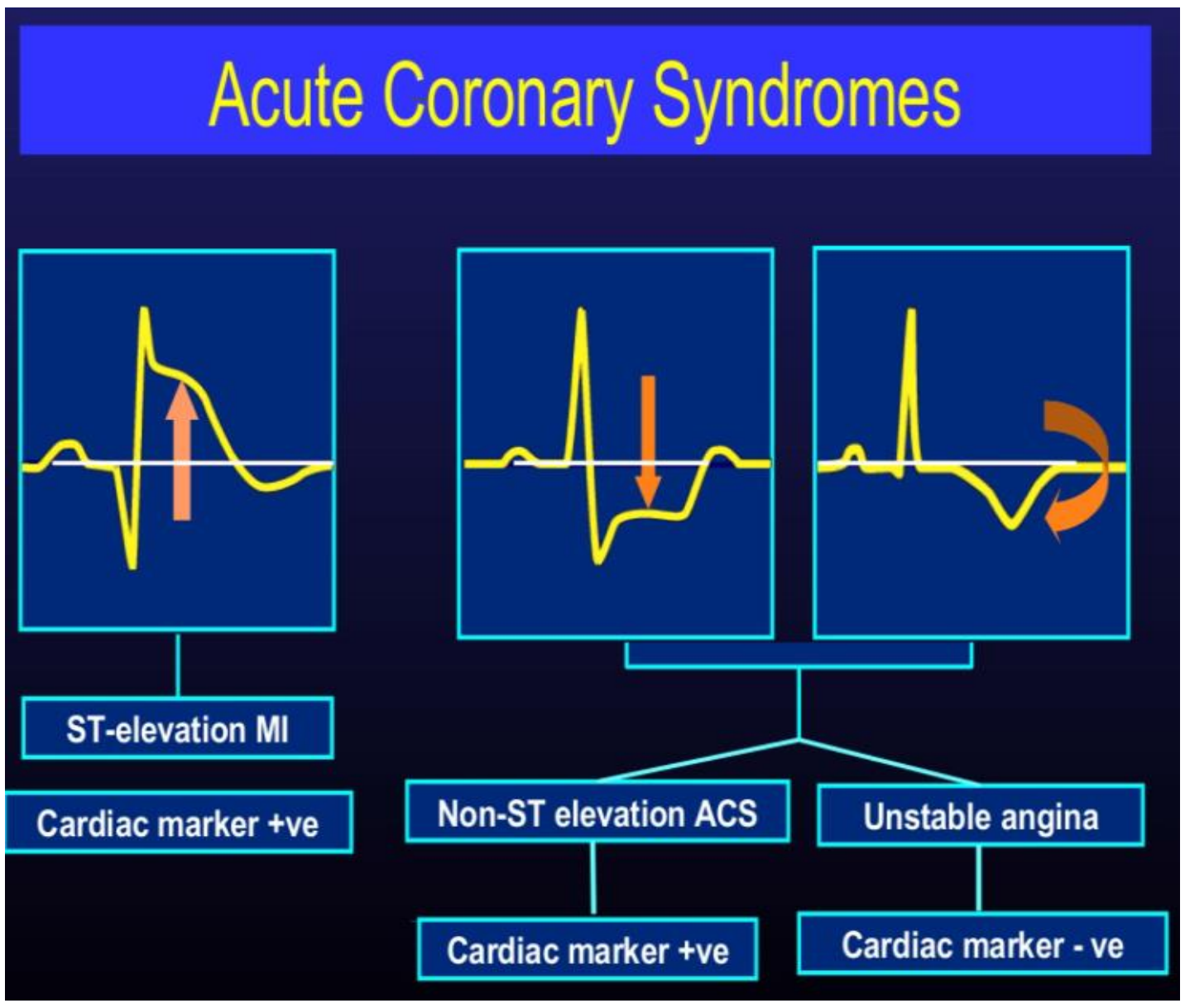

:ST Elevation MI

دا پنځه مرحلې لري:

1. :Hyper acute T wave (Packed T)

دا د هغه T موجې څخه عبارت ده چې په Limb leads کې دغه موجه د 5mm څخه زیاته او په Chest leads کې د 10mm څخه زیاته شي. په دې مرحله کې د Myocardial cells د تخریب له وجې K^+ ازادیږي او د Hyperkalemia له وجې دغه موجه Packed کیږي. دغه ناروغان باید کورته رخصت نه شي او ناروغ تر څارنې لاندې نیول کیږي او تکراري ECG ورته اخیستل کیږي.

2. :ST segment Elevation

دا په مختلفو شکلونو کې وي او په Injury دلالت کوي. دا اکثره په Chest leads کې وي، په ځوانانو کې او په ښځو کې هم منځته راتللې شي اکثره په Infarction دلالت نه کوي خو دا ناروغان هم باید وڅارل شي. په مقرر ډول پکې ST elevation وي او په Pericarditis دلالت کوي چې په اکثره لیډونو کې وي.

(c) ketabton.com: The Digital Library

د Pericarditis او Infarction ترمنځ د ST elevation فرقونه:

- Pericarditis په اکثره ليډونو کي وي.
- په Infarction کي په II ليډ کي ST elevation کم او په III ليډ کي زيات وي خو په Pericarditis کي په II ليډ کي ST elevation زيات او په III ليډ کي کم وي.

3. Pathological Q wave:

پتالوژيکه Q هغه موجه ده چي د خپل مربوطه R د 1/3 برخي نه زيات په دي حالت کي Necrosis منځته راغلي وي.

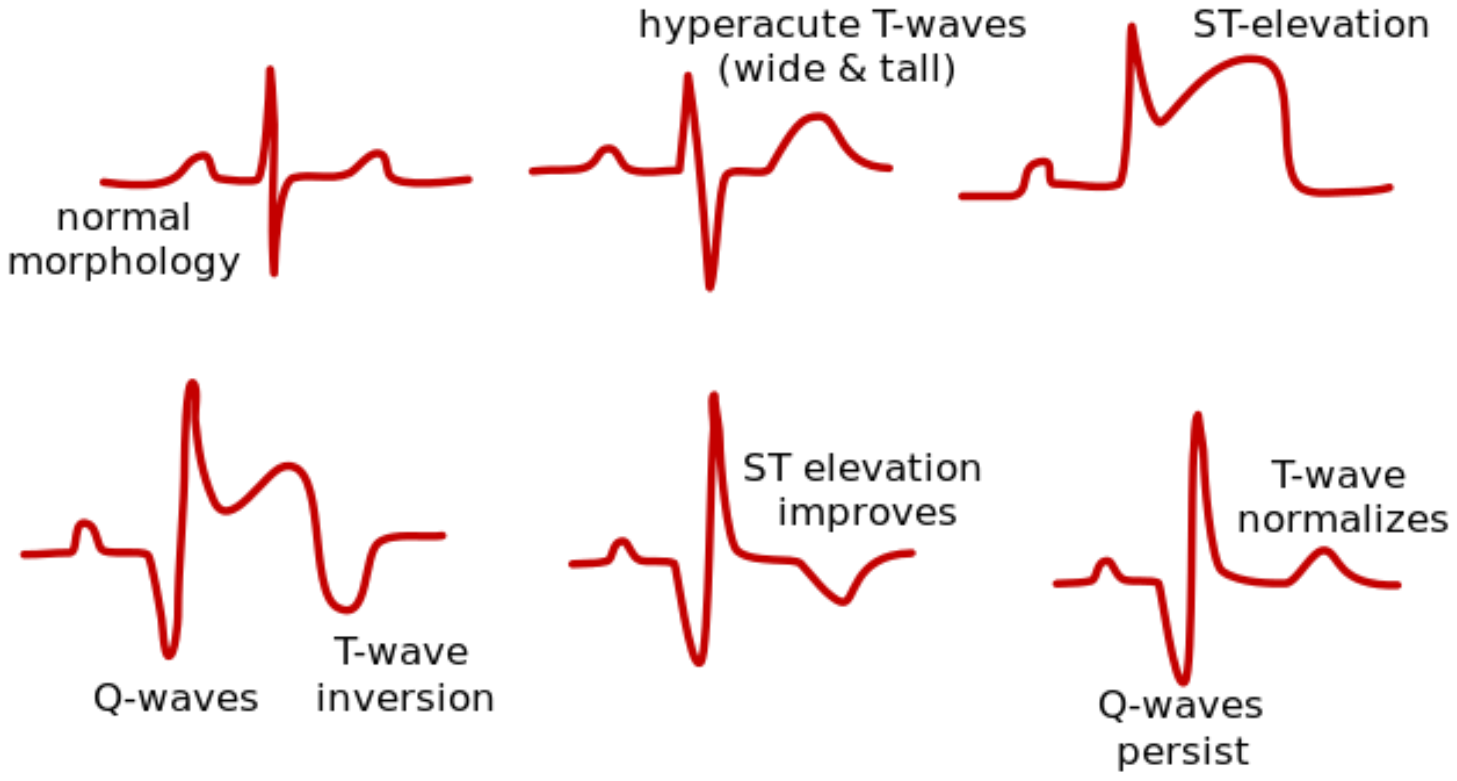

4. T wave inversion:

دا په اسکيميا دلالت کوي.

5. R wave Regression

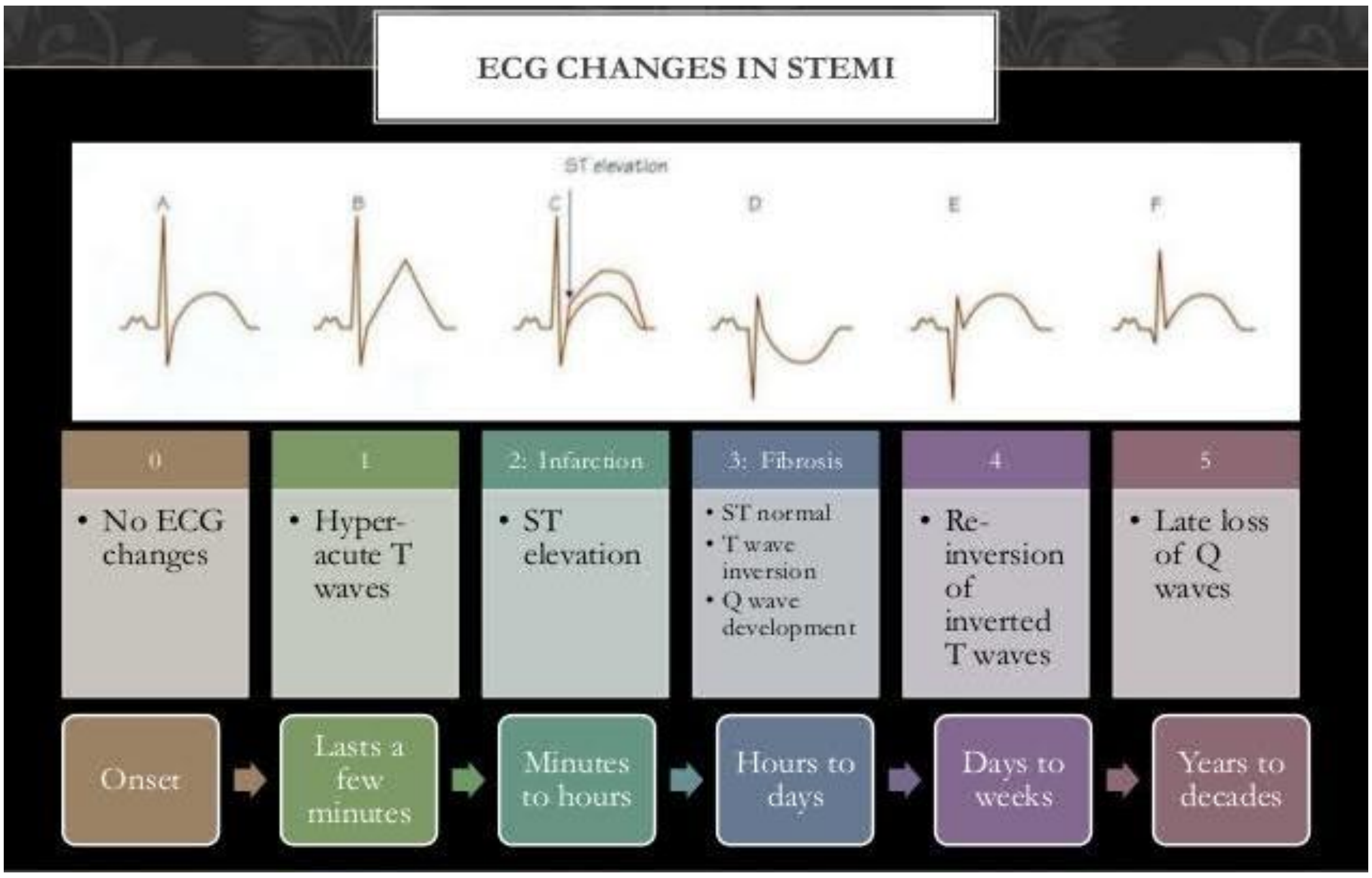

(c) ketabton.com: The Digital Library

معکوس تغیرات (Reciprocal changes):

که په سفلي ليډونو (II, III, AVF) کې ST elevation وي او په AVL، I او V1-V4 ليډونو کې ST depression وي او يا برعکس که په I، AVL او V1-V4 پورې ST elevation وي او په II، III او AVF کې ST depression وي نو دې ډول Depression ته ددې ډول Elevation معکوس تغيرات وايي.

په لنډ ډول د Inf ليډونو معکوس تغيرات په Lat او Ant کې ليدل کيږي او برعکس معکوس تغيرات په 70% Inf wall MI او 30% په Ant wall MI کې رامنځته کيږي، چې موجوديت يې د Infarction تشخيص 90% باوري کوي، نه موجوديت يې Infarction نه شي ردولاي او ميکانيزم ي معلوم نه دي.

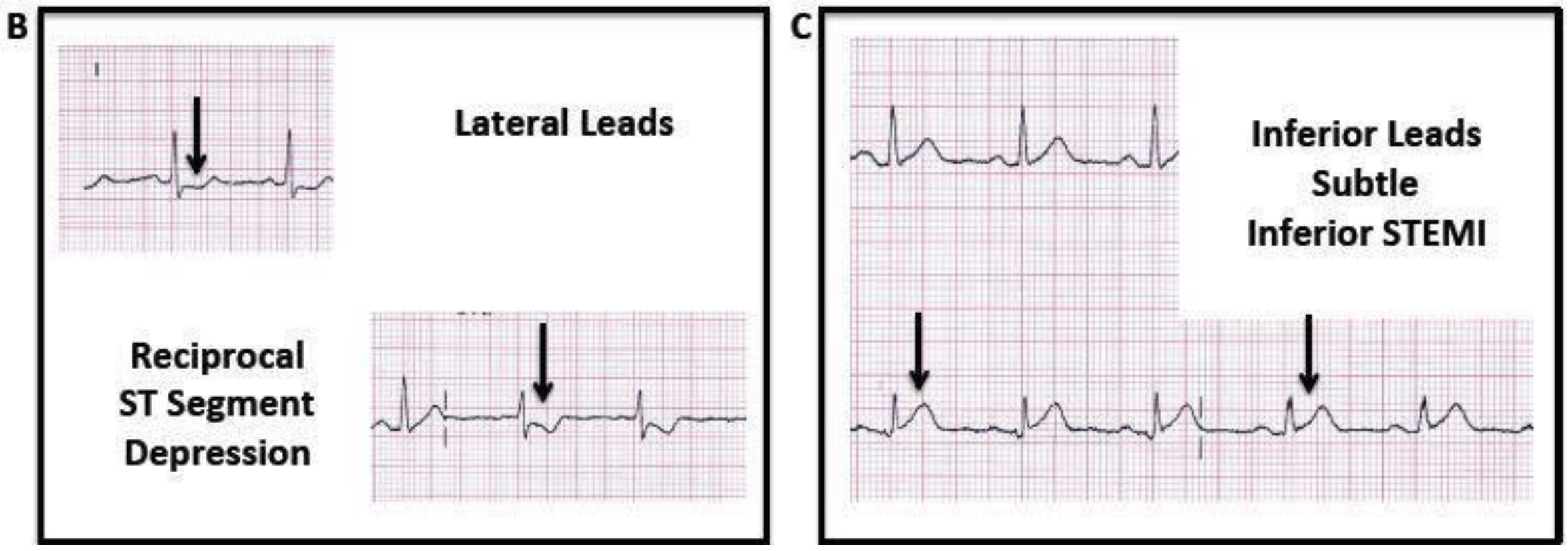

:Post Wall MI

دې ډول MI ته په لاندې حالتونو کې فکر کيږي:

1. کله چې په V1 کې R له S څخه لوړ شي.
2. له V1-V4 پورې ST depression وي خصوصآ چې Inf wall MI هم وليدل شي ځکه چې د Inf wall او Post wall د ويني اروا د يو شريان په واسطه صورت نيسي، نو دلته د 15 ليډونو ECG څخه ګټه اخلو.

(c) ketabton.com: The Digital Library

V7, V8, او V9 ليډونه په شا کي ترل کيږي:

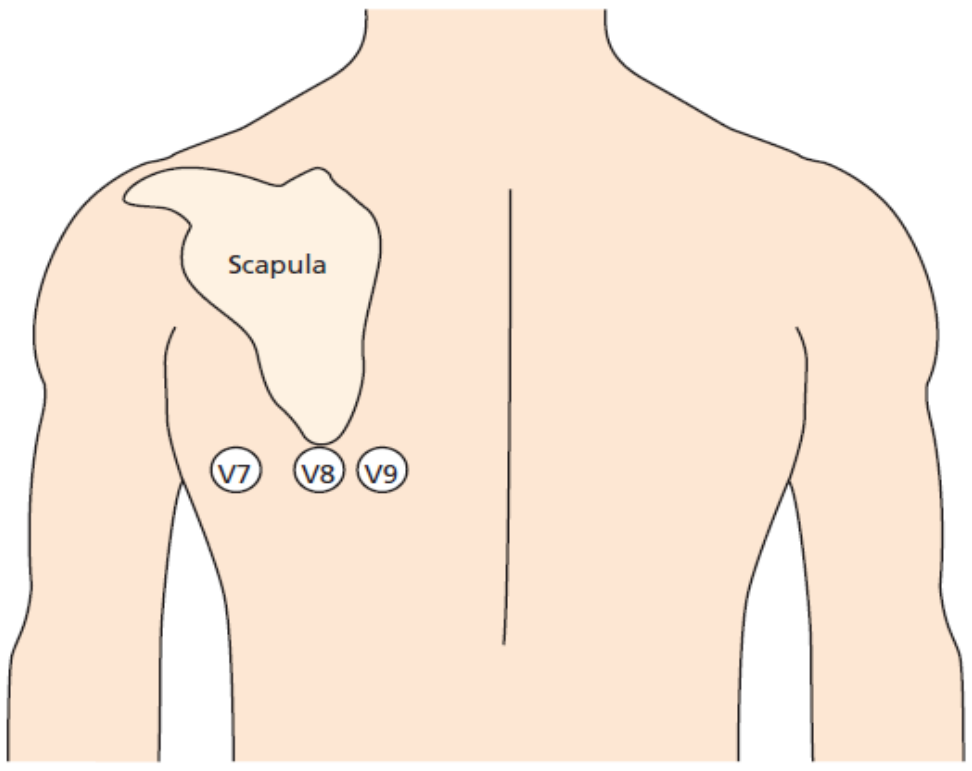

Figure 8.11 Position of V7, V8, and V9 on posterior chest wall.

- Posterior Auxiliary line ______V7
- Scapula lower angle ______V8
- Para vertebral column _____V9

نو ECG اخلو:

که په دې پورته ليډونو کي هم ST elevation منځ ته راشي نو ناروغ Post wall MI لري او که ST elevation په دې ليډونو کي منځ ته رانشي نو ناروغ Anteroseptal wall Non STEMI لري.

که چيرته Posterior leads نارمل راشي او Inf wall STEMI موجوده وي نو د V1-V4 پوري تغيرات د Inf wall STEMI معکوس تغيرات دي.

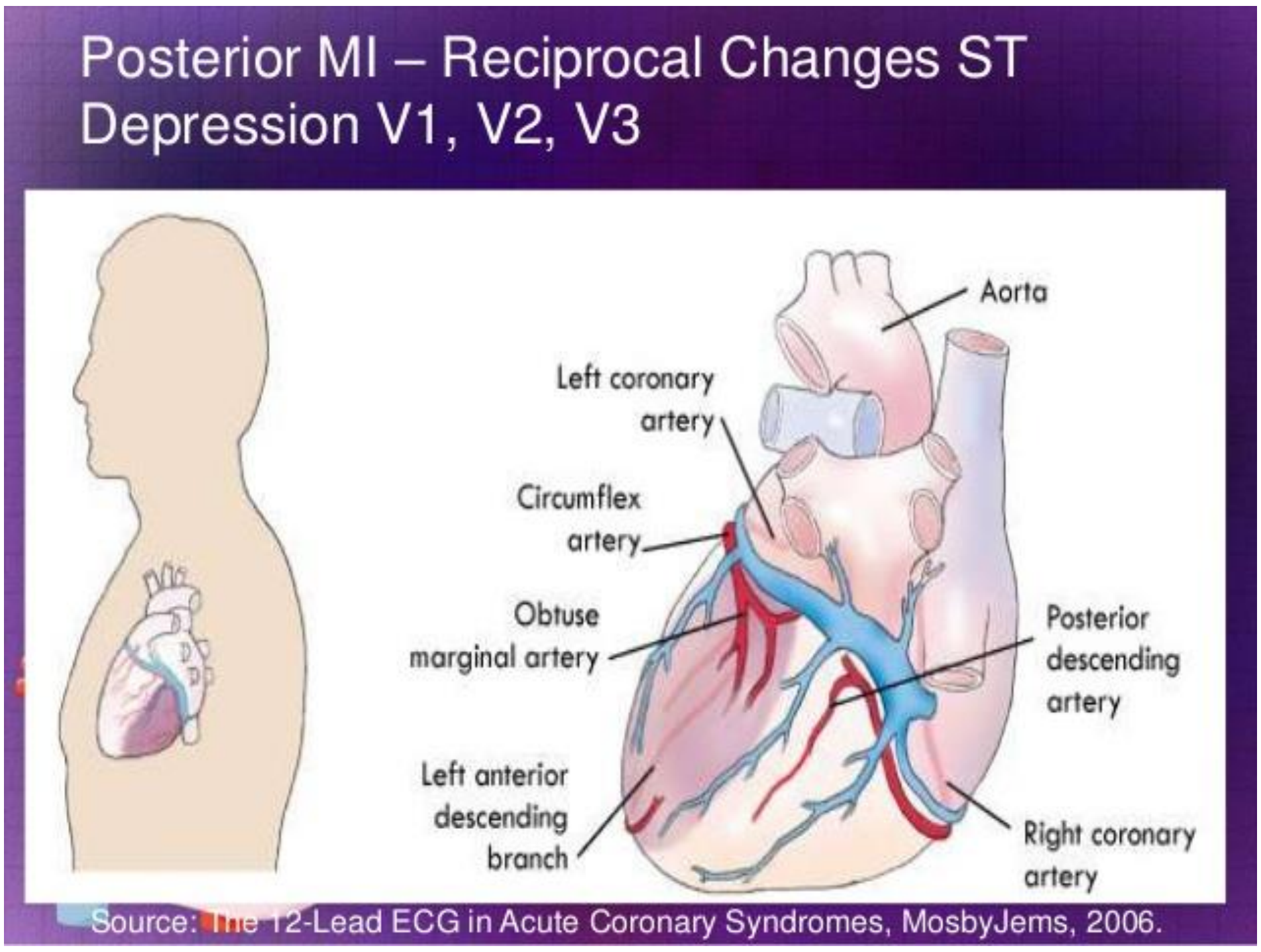

(c) ketabton.com: The Digital Library

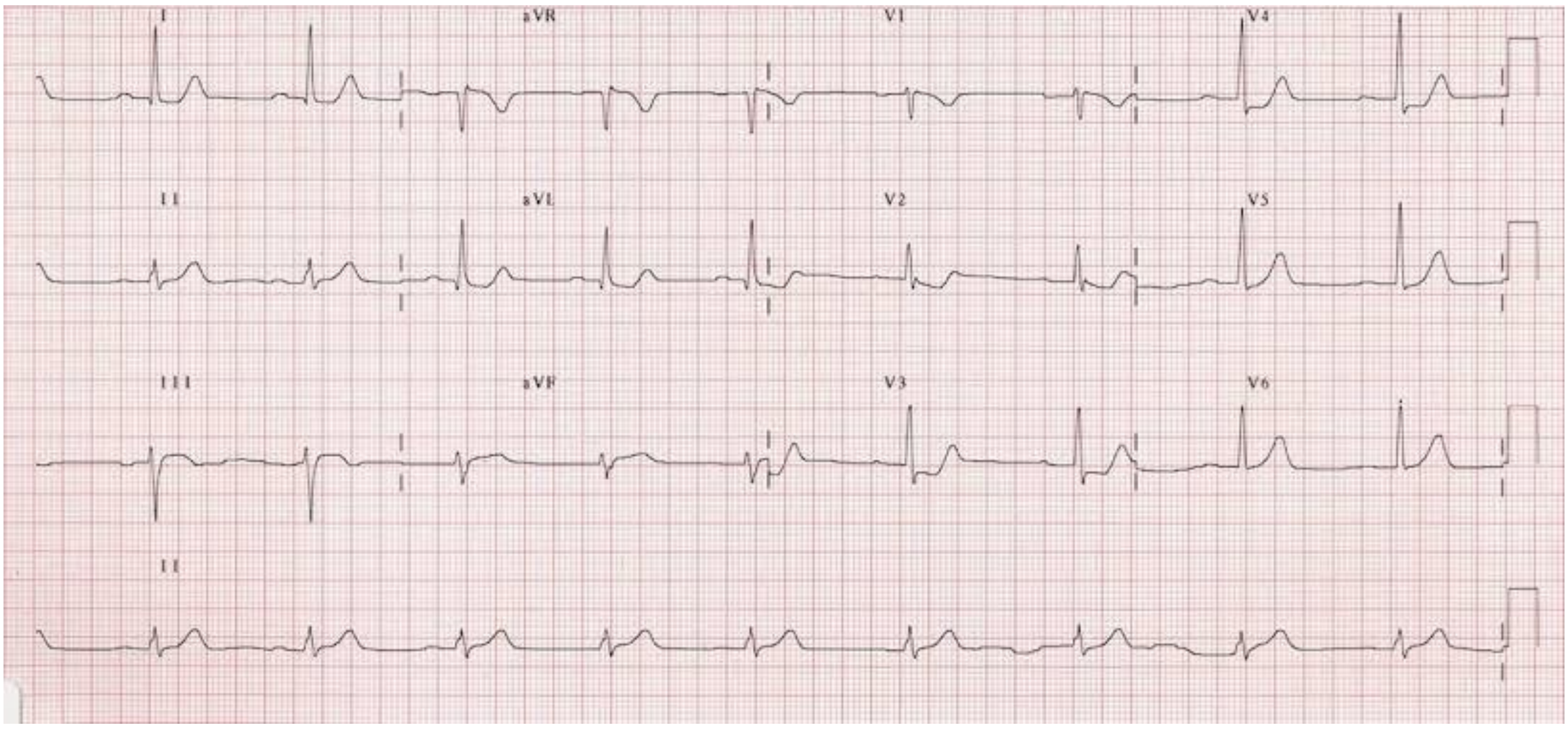

:Right Ventricular Infarction

دي ډول ته په لاندي حالتونو کي مشکوک کيږو:

1. ST elevation > 1mm in V4 Lead Right
2. :ST elevation > 1mm in V1 lead

يعني کله چي په V1 ليډ کي ST elevation د 1mm څخه زيات وي او نوره ECG نارمل وي يا په خصوصي ډول که Inf wall MI ولري. ددې د تاييد لپاره Chest ليډونه په ښي خوا کي په هماغه موقيعتونو کي ترو کوم چي په چپه خوا کي تړل شوي وو نو که په V4 right کي هم ST elevation د 1mm څخه زيات وو نو ناروغ Right ventricular infarction لري.

(c) ketabton.com: The Digital Library

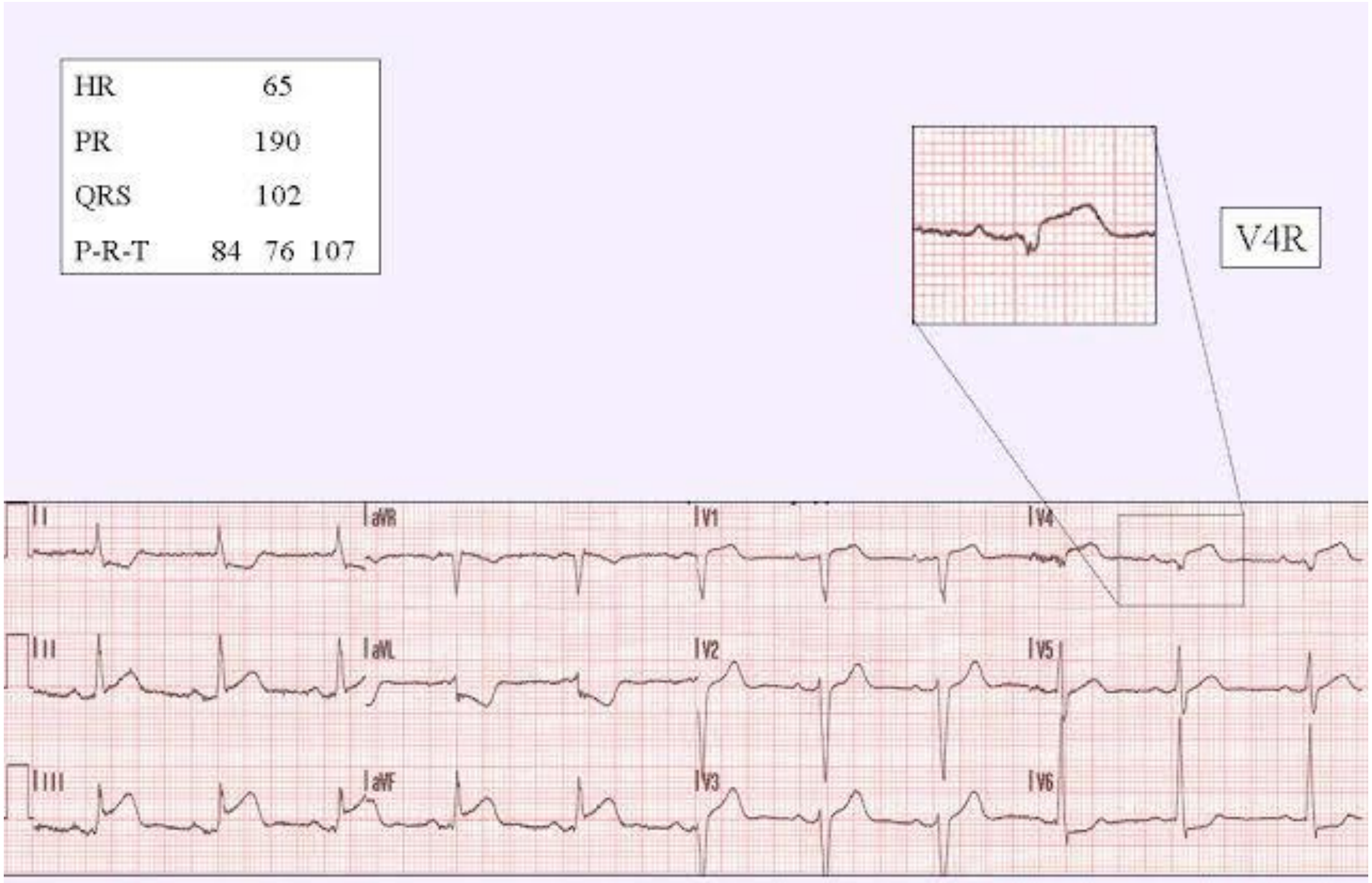

:Old MI

کله چي په ECG کي يواځي QS موجود وي (خو R نه وي موجود) نو دا په Old MI باندي دلالت کوي. دا که په هر لیډ کي وي نو د هماغه wall نماینده ګي کوي.

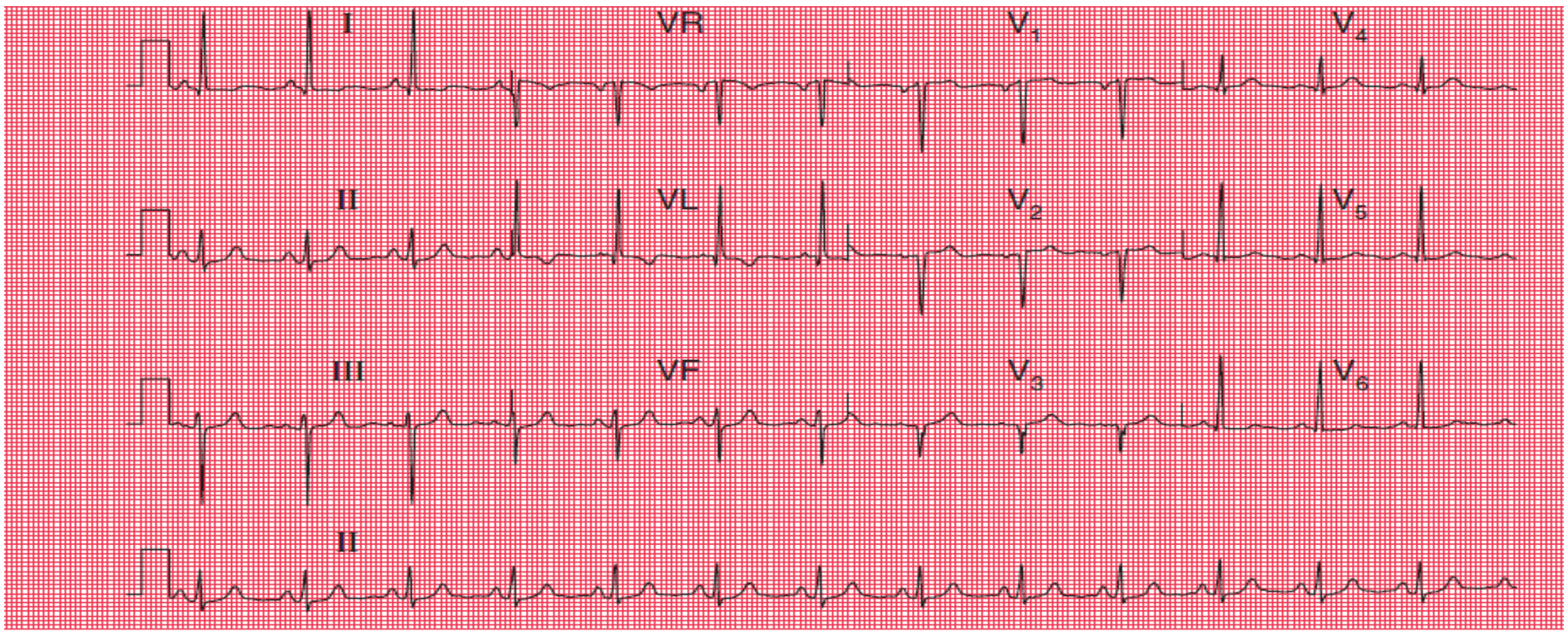

Old anterior myocardial infarction with poor R wave progression in the anterior leads

(c) ketabton.com: The Digital Library

:Atrial Infarction

دلته PR (PTa)Segment گورو.

1. کله چي په V5-V6 کي د PR segment د 0,5mm څخه زيات لوړ شي او معکوس تغيرات (Depression) يي په V1-V2 کي وليدل شي نو په Atrial infarction دلالت کوي.
2. يا کله چي په I ليډ کي د PR segment لوړ او معکوس تغيرات يي په III ليډ کي وليدل شي نو Atrial infarction دي.

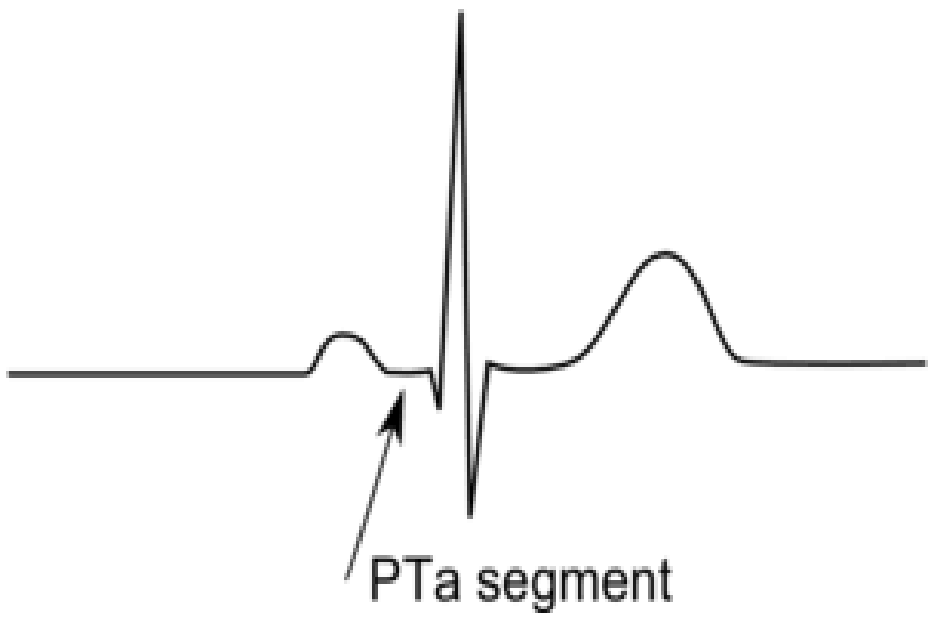

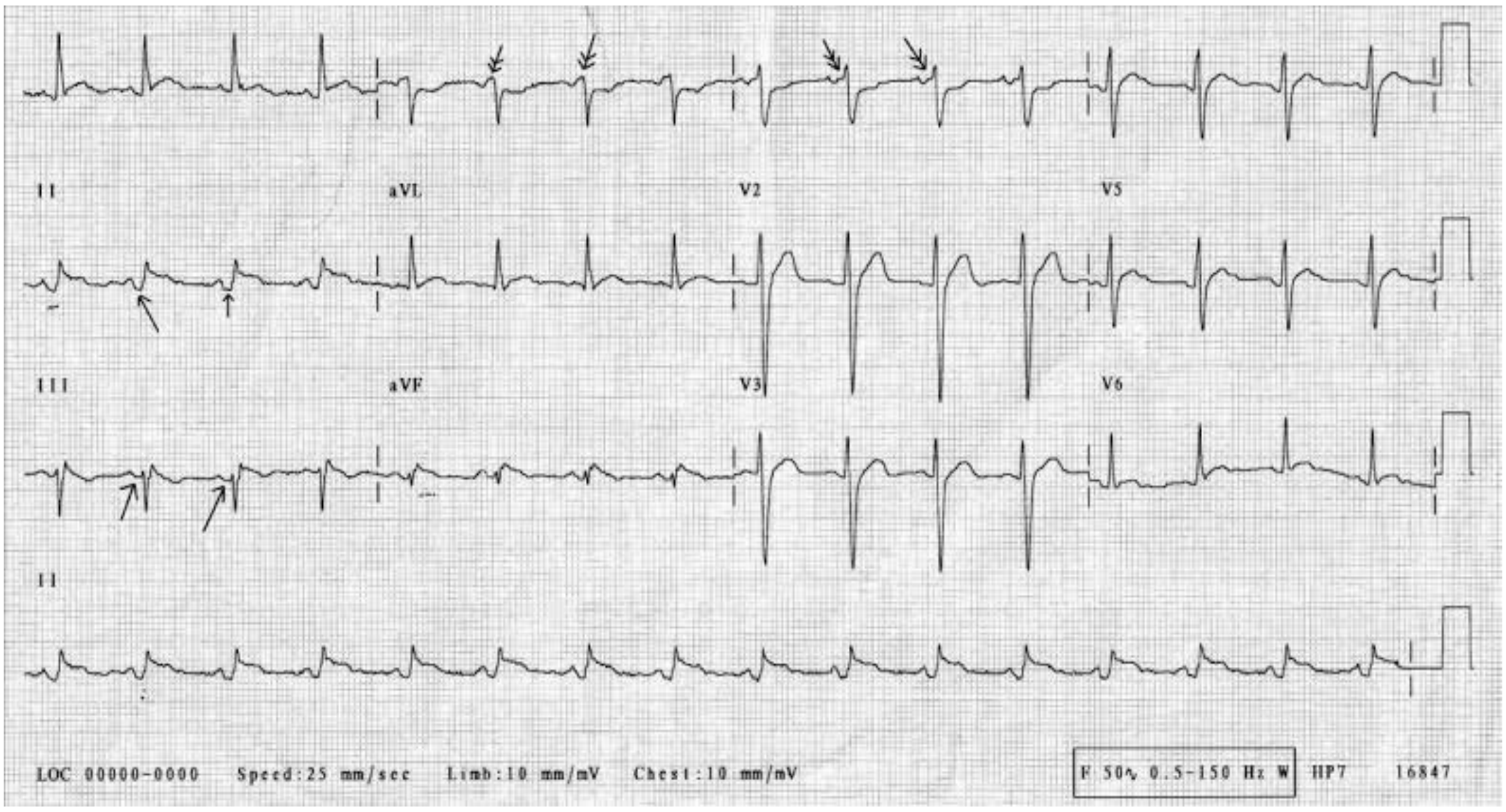

(c) ketabton.com: The Digital Library

د زړه بې نظمي ګانې (Arryhtmias)

Arrhythmia د اذيناتو او بطيناتو د ريتميک تقلصاتو ګډوډي ده چې د دوه دلايلو په سبب منځته راځي:

1. Disorders of Impulse formation يا د سيالي په توليد کې ګډوډي:

د سيالي په توليد کې ګډوډي په څلورو ځايونو کې منځته راځي چې هريو يې په خپل وار تشريح کيږي:

1) Disturbances of Sinus Mechanism يا د SA نوډ ګډوډي:

I. Sinus Tachycardia
II. Sinus Bradycardia
III. Sinus Arrhythmia

2) Disturbances of Atria يا د اذيناتو ګډوډي:

I. Atrial Premature Contraction
II. Atrial Fibrillation
III. Atrial Flutter
IV. Paroxysmal Supraventricular Tachycardia

3) Disturbances of AV Node يا په AV نوډ کې ګډوډي:

I. Junctional Ectopics
II. Junctional Rhythm
III. Junctional Tachycardi

(c) ketabton.com: The Digital Library

4) Disturbances of Ventricles یا د بطیناتو ګډوډي:

I. Ventricular Ectopics

II. Ventricular Tachycardia

III. Ventricular Fibrillation

2. Disorders of Impulse Conduction یا د سیالې په انتقال کې ګډوډي:

1) Sinoatrial Block

2) AV Node Block:

I. First Degree AV Block

II. Second Degree AV Block:

a. Mobitz type I block

b. Mobitz type II block

III. Complete or Third Degree Heart Block

3) Bundle Block:

I. Right Bundle Branch Block

II. Left Bundle Branch Block:

a. Left Anterior Hemi block

b. Left Posterior Hemi block

(c) ketabton.com: The Digital Library

:Sinus Tachycardia

د هغه حالت څخه عبارت دي چې د نارمل Rhythm ټول خصوصیات ولري لکه (نارمل P موجه موجوده وي، د P پسي QRS راغلي وي، QRS نارمل وي، PR interval نارمل وي او د RR ترمنځ فاصله هم یوشان وي) مګر یواځي د زړه ضربان پکي د 100/bpm څخه زیات شوي وي د Sinus کلیمه ځکه ورسره ذکر کیږي چې منشاء يې د SA node څخه ده ځکه د P wave نارمل موجوده ده. خو کله چې نارمل P موجه موجوده نه وي نو Sinus tachycardia نه ده. د Arrhythmia د معلومولو لپاره ښه لیډ II دي اوپه Sinus tachycardia کي یواځي د RR ترمنځ د غټو مربع ګانو تعداد کم وي.

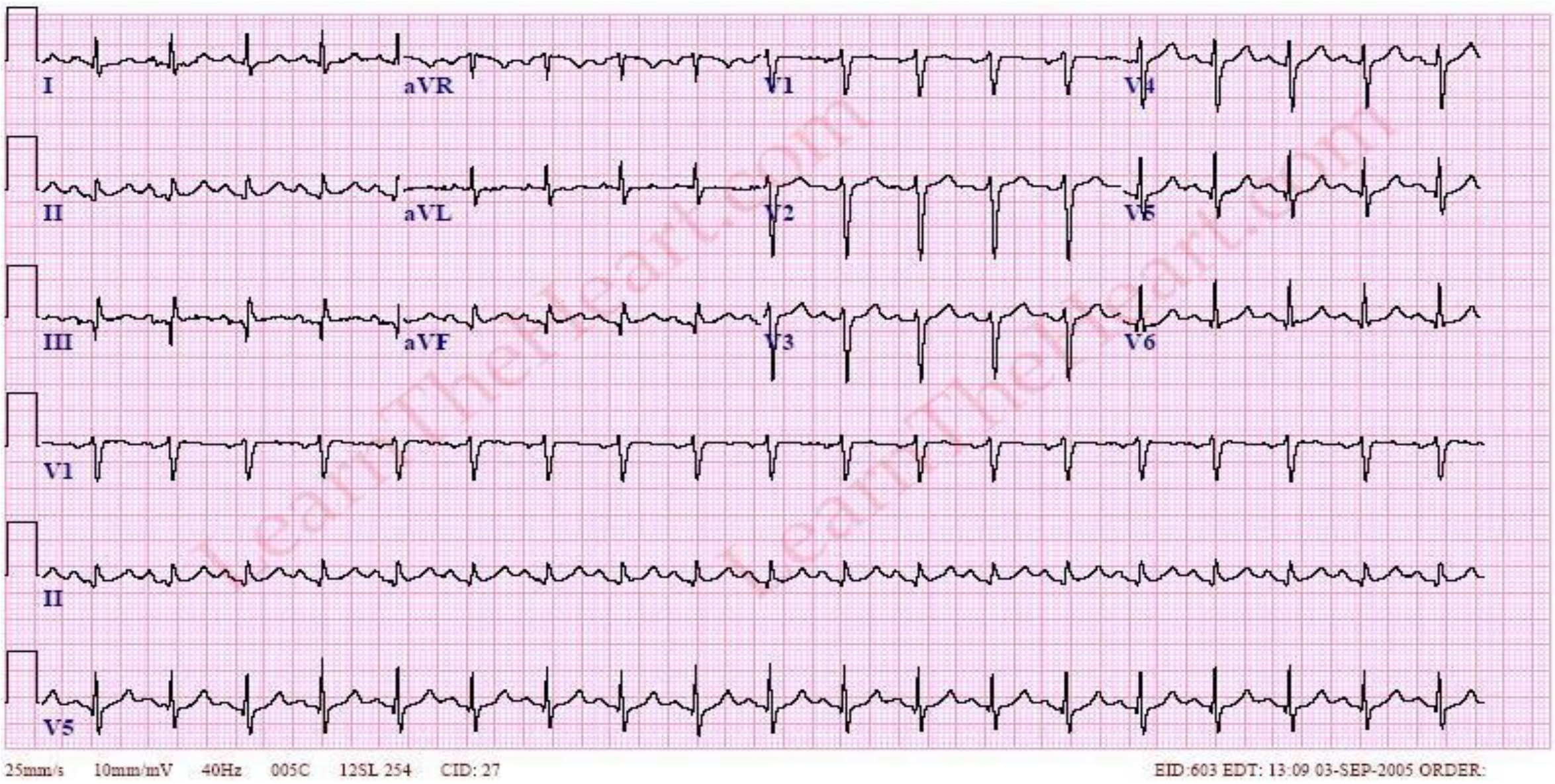

(c) ketabton.com: The Digital Library

:Sinus Bradycardia

هغه حالت دی چې د نارمل Rhythm ټول خصوصیات ولري، مګر یوازې د R-R ترمنځ د غټو مربع ګانو تعداد زیات وي او HR یې له 60/bpm څخه کم وي.

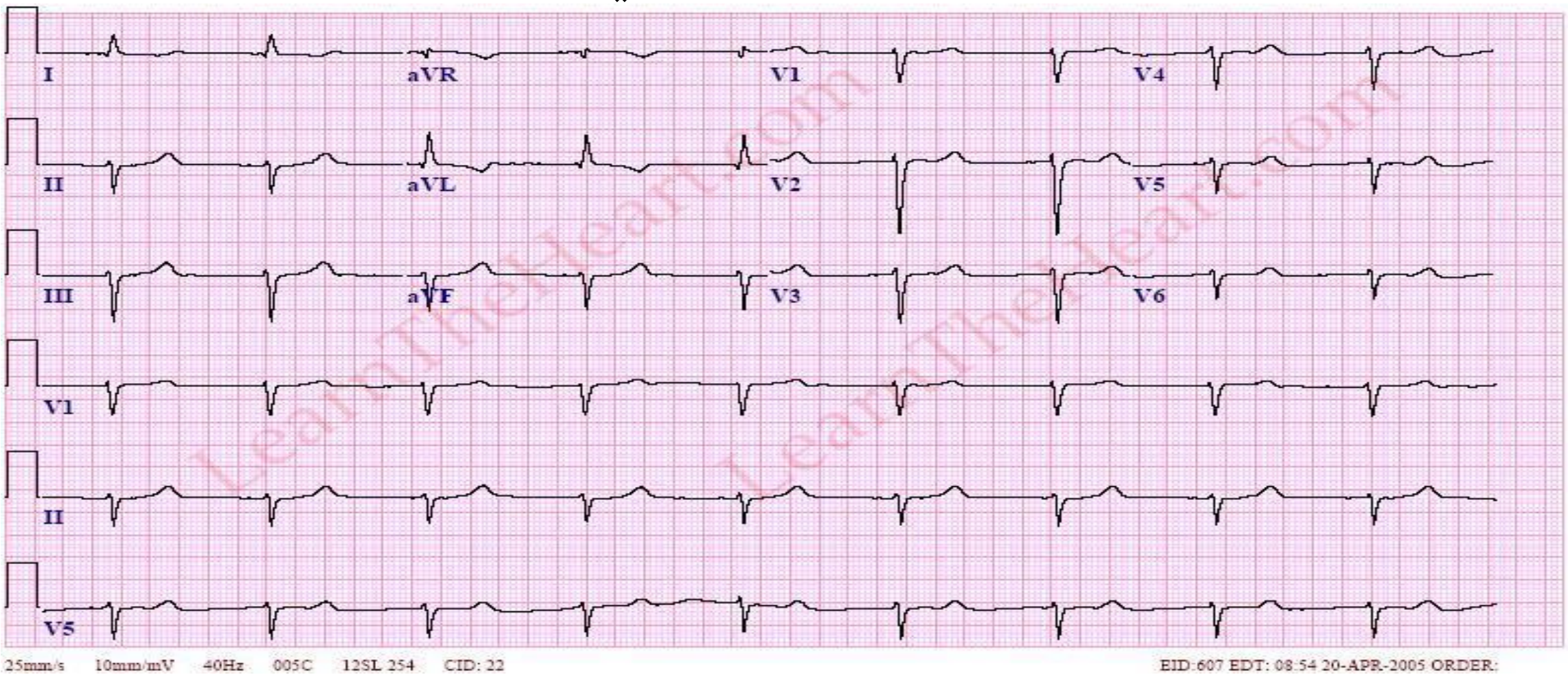

:Sinus Arrhythmia

کله چې په یوه ECG کې د نارمل Rhythm ټول شرطونه موجود وي مګر د R-R interval په ټولو لیډونو کې سره یوشان نه وي.

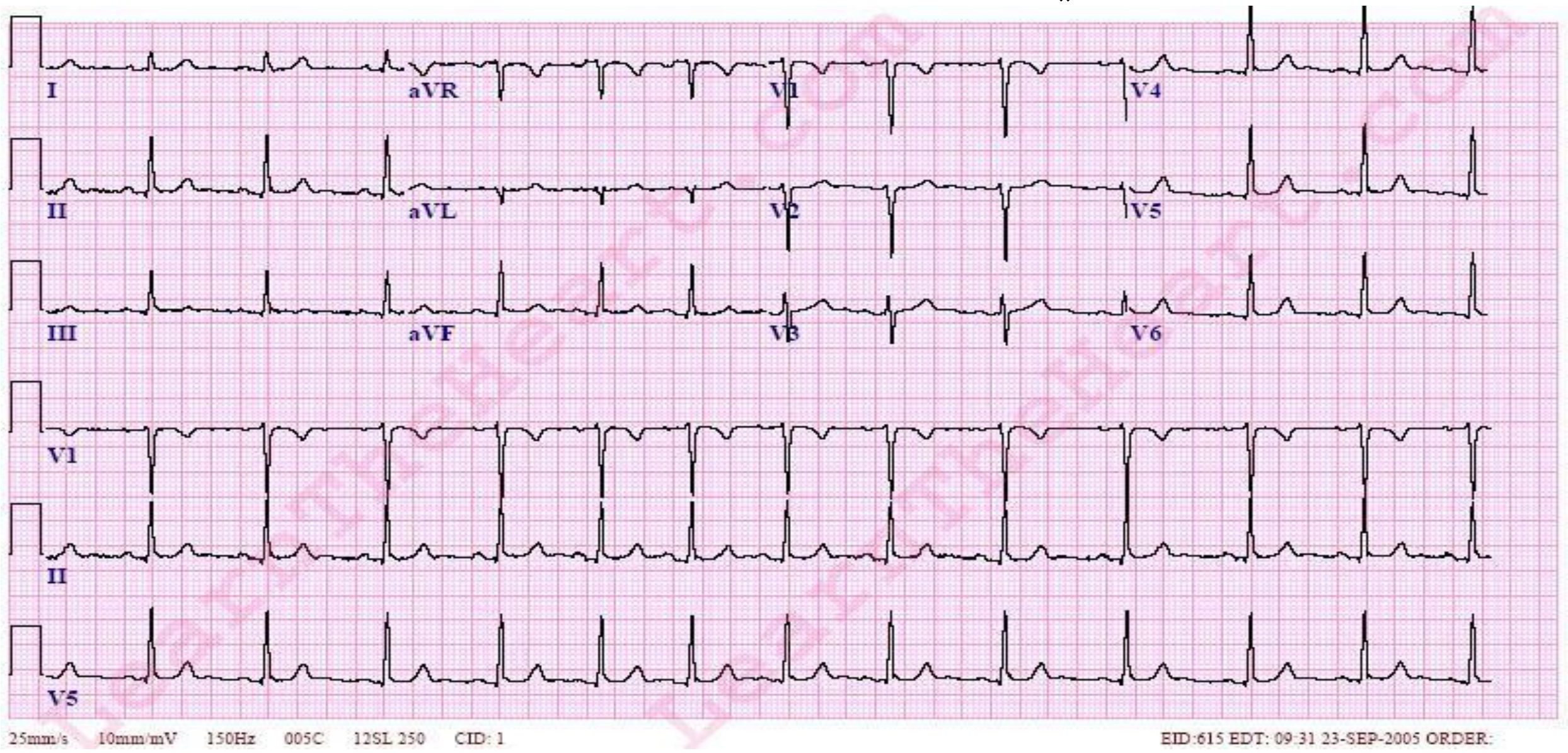

(c) ketabton.com: The Digital Library

:Premature Beat

Ectopic beat او Extra systole هم ورته وايي او يو داسي ضربان دي چي د SA node څخه بهر د کوم بل محراق څخه منشاء اخلي او د بل Sinus beat څخه مخکي واقع کيږي، چي کيدلي شي له لاندي ځايونو څخه منشاء واخلي:

1. Atria
2. Nodal
3. Ventricular

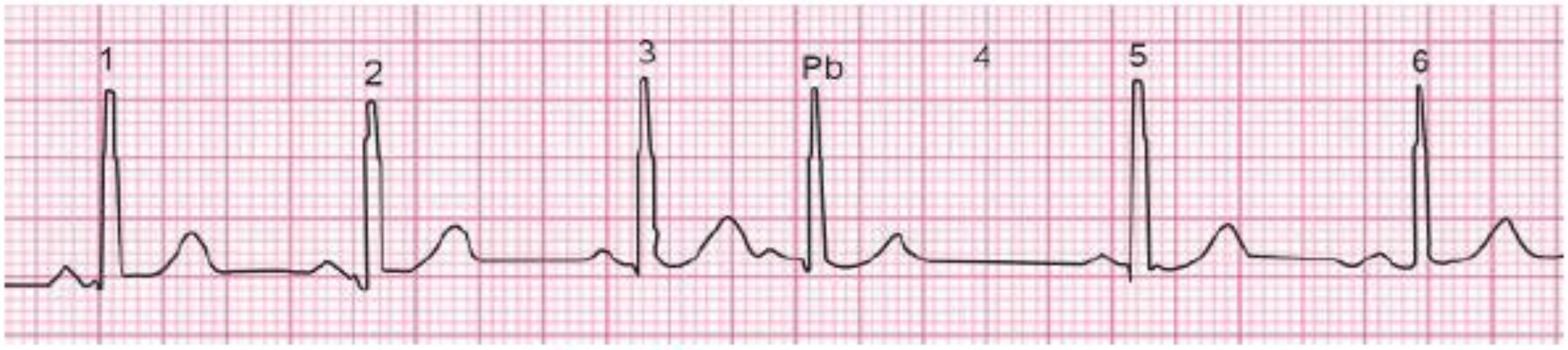

Fig. 8.1: Premature beats

په پورته انځور کي Premature beat د 3 نمبر beat څخه وروسته راغلي دي چي په نتيجه کي 4 نمبر چي نارمل beat دي پاتي شوي دي او د لږ ځنډ وروسته په 5 نمبر کي نارمل Sinus beat شروع شوي دي.

:Sinus Pause (Sinus Arrest)

دلته SA نوډ سياله نه شي توليد کولاي. کله چي د SA node څخه لاندي برخي د Pacemaker په ډول دنده اجرا کړي او يا SA node له سره بيا د سيالو توليد پيل کړي نو برقي فعاليت بيا شروع کيږي.

(c) ketabton.com: The Digital Library

:Sinoatrial Block

په دې کې تولید شوي سیاله اذیني مایوکارډ ته نه رسیږي او د P-P موجو ترمنځ وقفې رامنځته کیږي. بلاک په څو P-P انټروالونو کې منځته راځي او د Dropped beat څخه وروسته نارمل سایکل بیرته شروع کیږي.

Compensatory Pause یا معاوضوي صفحه:

د Premature beat څخه تر نارمل Beat (Sinus beat) پورې فاصله د معاوضوي صفحې په نوم یادیږي او په دوه ډوله ده:

1. Complete Compensatory Pause
2. Incomplete Compensatory Pause

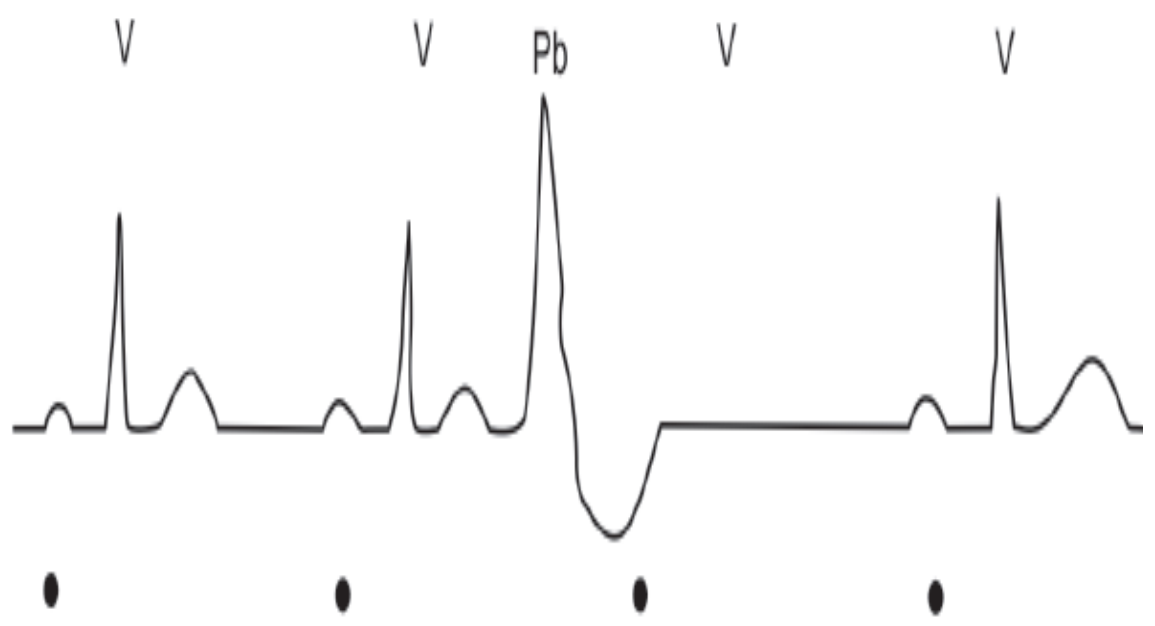

Fig. 8.2: Complete compensatory pause

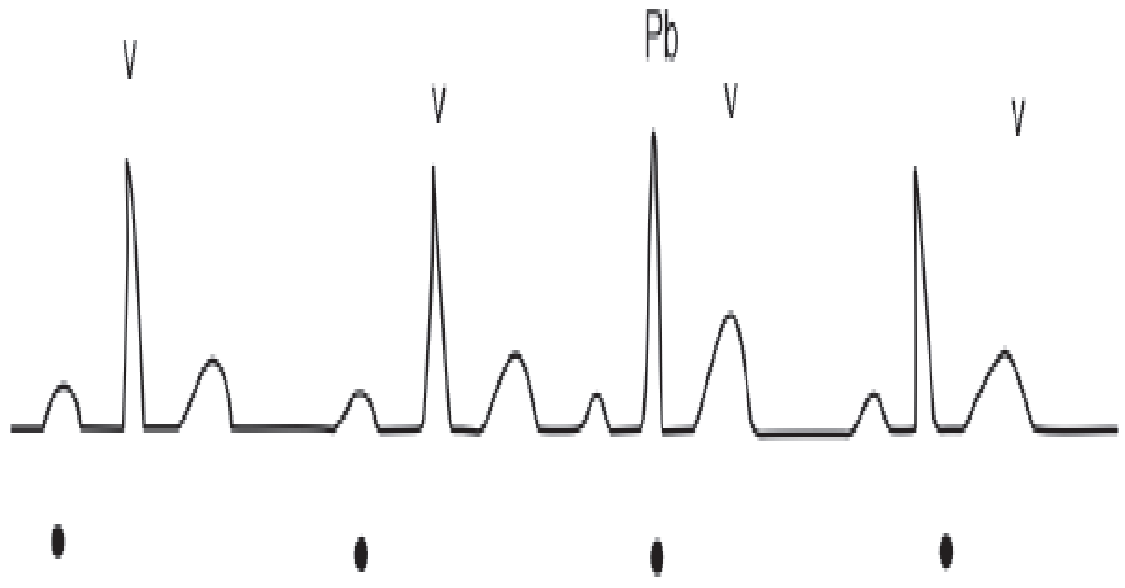

Fig. 8.3: Incomplete compensatory pause

کله چې د نارمل Beat څخه تر Premature beat پورې فاصله او د Premature beat څخه تر راتلونکي Beat پورې فاصله سره جمع شي او حاصل یې د دوه نارمل Beats ترمنځ فاصله باندې تقسیم شي نو که حاصل یې دوه (2) راشي نو مکمله معاوضوي صفحه ده خو که حاصل د دوو څخه کم شي نو نامکمله معاوضوي صفحه ده.

(c) ketabton.com: The Digital Library

Atrial Premature Beats لاندې خصوصيات لري:

1. د P wave موجوده وي او QRS څخه مخکې وي خو لږه وړه وي.
2. QRS تنګ (Narrow) وي.
3. QRS او T سره هم جهته (Concordance) وي.
4. Compensatory pause يې نامکمله (In complete) وي.

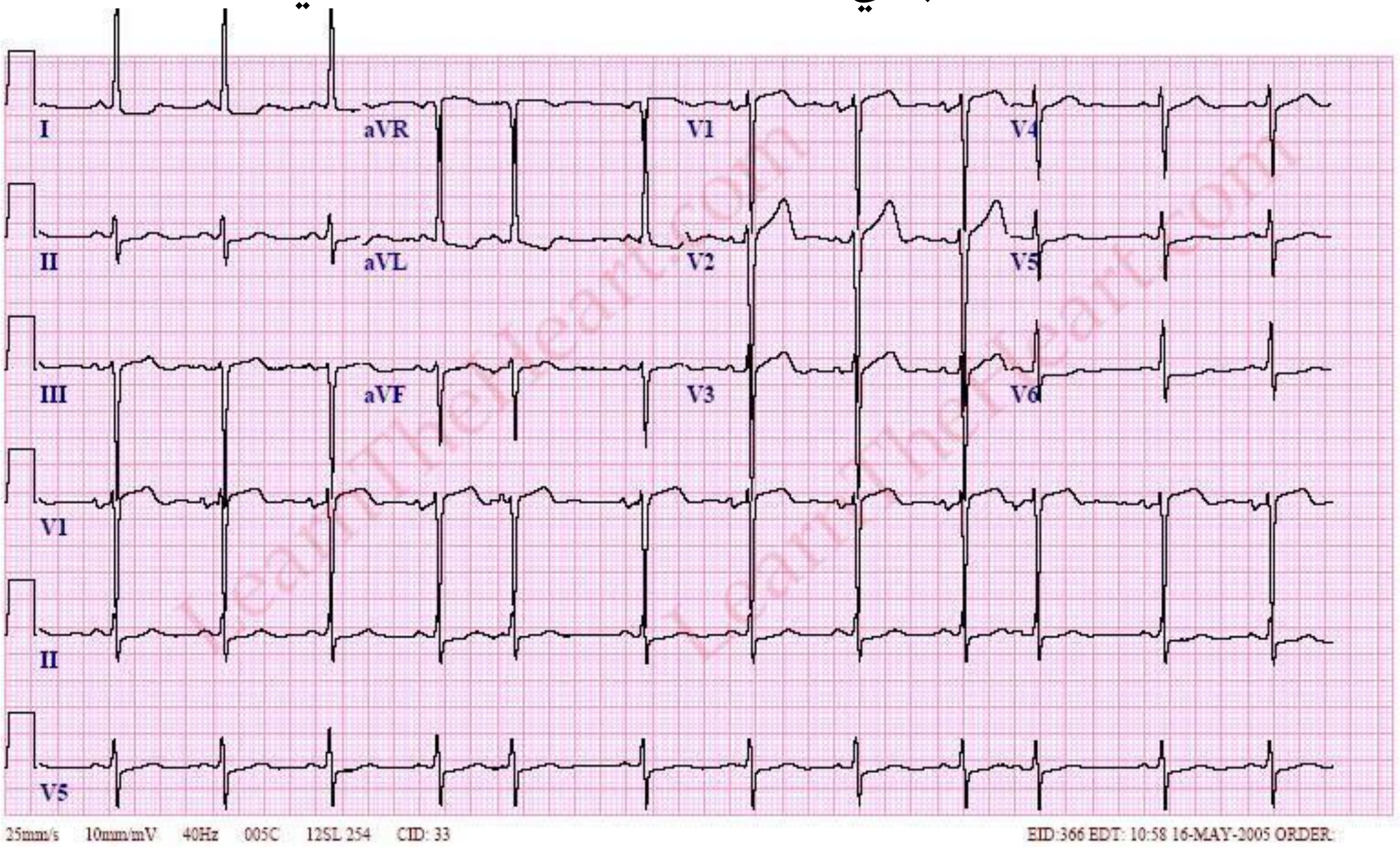

Nodal Premature Beats لاندې خصوصيات لري:

1. که له Supra nodal part څخه منشاء واخلي نو P wave به له QRS څخه مخکې وي.
2. که له Nodal part څخه منشاء واخلي نو P موجه به په QRS کې مدغم کيږي.
3. که له Infra nodal part څخه منشاء نو P موجه به له QRS څخه وروسته راځي.
4. QRS به Narrow او يا نارمل وي.
5. QRS به له T سره هم جهته (Concordance) وي.

(c) ketabton.com: The Digital Library

Nodal درې برخې لري:

1. Supra nodal part
2. Nodal (Middle) part
3. Infra nodal part

Ventricular Premature Beats لاندې خصوصیات لري:

1. P wave پکې نه وي.
2. QRS پکې پراخه وي.
3. QRS د T سره Apposite (Dis concordance) وي.
4. Compensatory pause پکې مکمل وي.

د Ventricular Premature Beats ناروغان په دوه حالتونو کې تداوي کیږي یو دا چې کله اعراض ورکړي او بل دا چې په ټوله ECG کې یې تعداد د 6 څخه زیات شي.

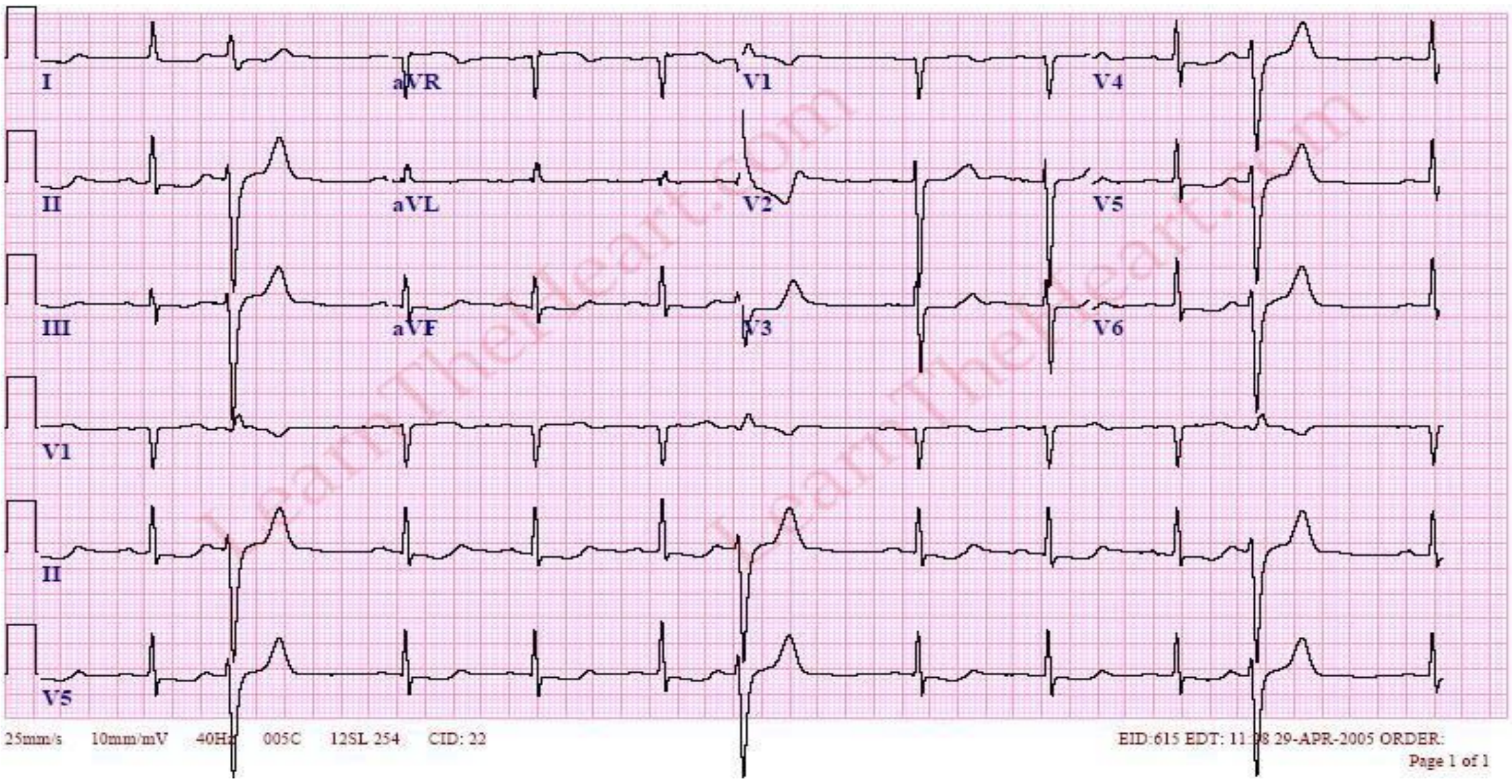

(c) ketabton.com: The Digital Library

:Ventricular Bigeminy

کله چي یو Beat نارمل او ورپسي بل Premature beat وي نو Ventricular bigeminy بلل کيږي (نارمل Beat ـــ Premature beat ـــ Normal beat ـــ PB)

:Ventricular Trigeminy

هر کله چي د هر دوه نارمل Beats په تعقیب یو Premature beat راشي نو Ventricular trigeminy ورته وايي.

:Ventricular Quadrigeminy

هر کله چي د هر دريِ نارمل Beats په تعقیب یو Premature beat راشي نو Ventricular quadrigeminy ورته ویل کيږي.

Paroxysmal Supra Ventricular Tachycardia

(PSVT)

PSVT لاندي تشخيصيه کرايتيرياوي لري:

1. Rate پکي 140-240/bpm وي.
2. Rhythm پکي غير منظم (Irregular) وي.
3. Re-entry Circuit =Pacemaker
4. P موجه کيدلي شي رسمه شي او يا کيدلي شي د زيات Rate له کبله رسمه نه شي.
5. PR interval پکي نارمل وي.

(c) ketabton.com: The Digital Library

6. او QRS پکي هم نارمل وي.

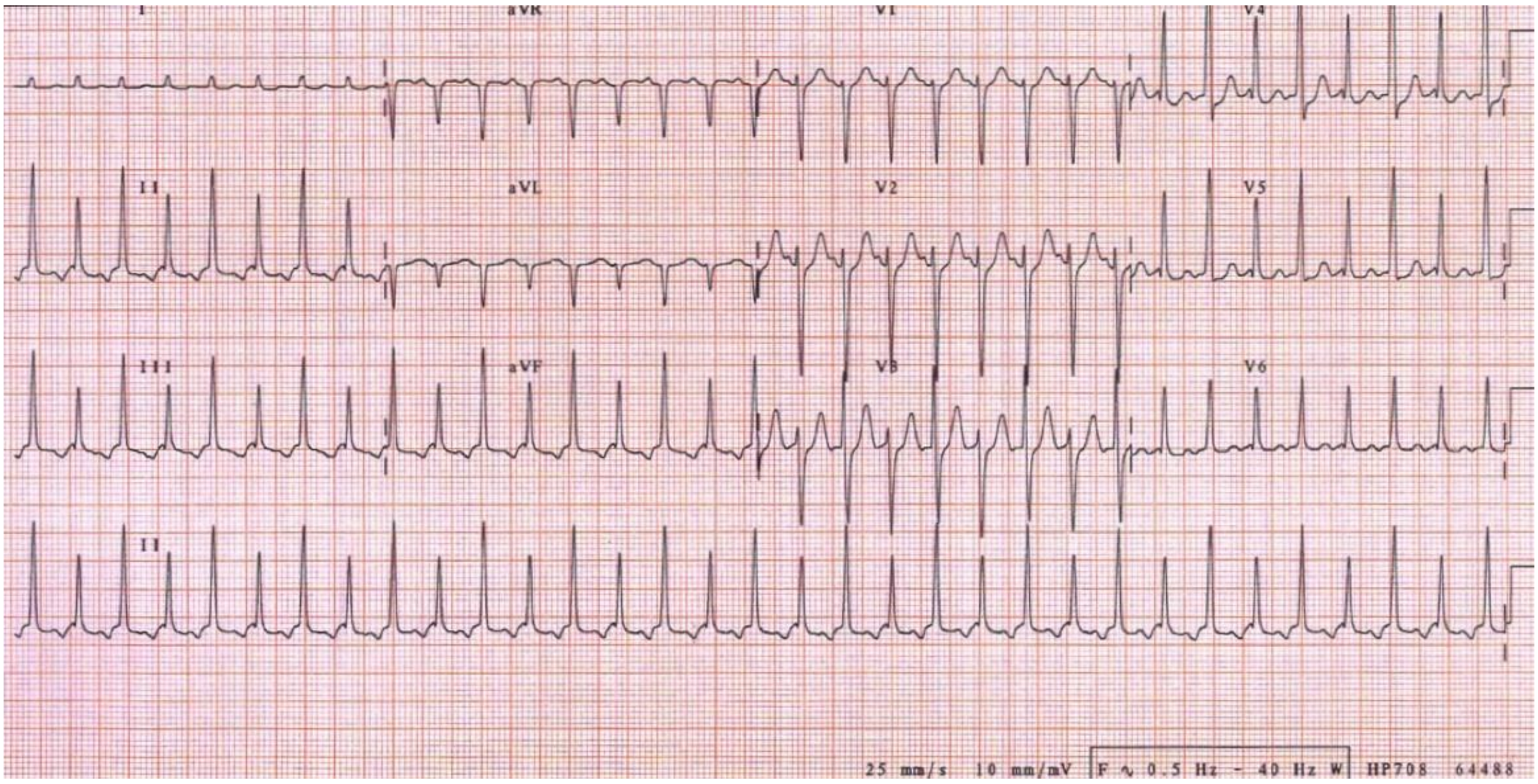

:Atrial Fibrillation (AF)

د اذيناتو غير منظم او غير مؤثر تقلصات دي چي غيرې منظم نبض (Pulse deficit) توليدوي. د اذيناتو دې ډول تقلصاتو ته بطينات په غير منظمو انتروالونو ځواب وايي.

AF لاندې کرايتيرياوې لري:

1. Atrial Rate د 300-600/bpm پورې وي خو AV node ټولو سيالو ته ځواب نه وايي.
2. Irregular Irregular Rhythm وي.
3. د P موجه نه وې موجوده (replaced by fibrillating wave).
4. او Base line vibration موجود وي.

(c) ketabton.com: The Digital Library

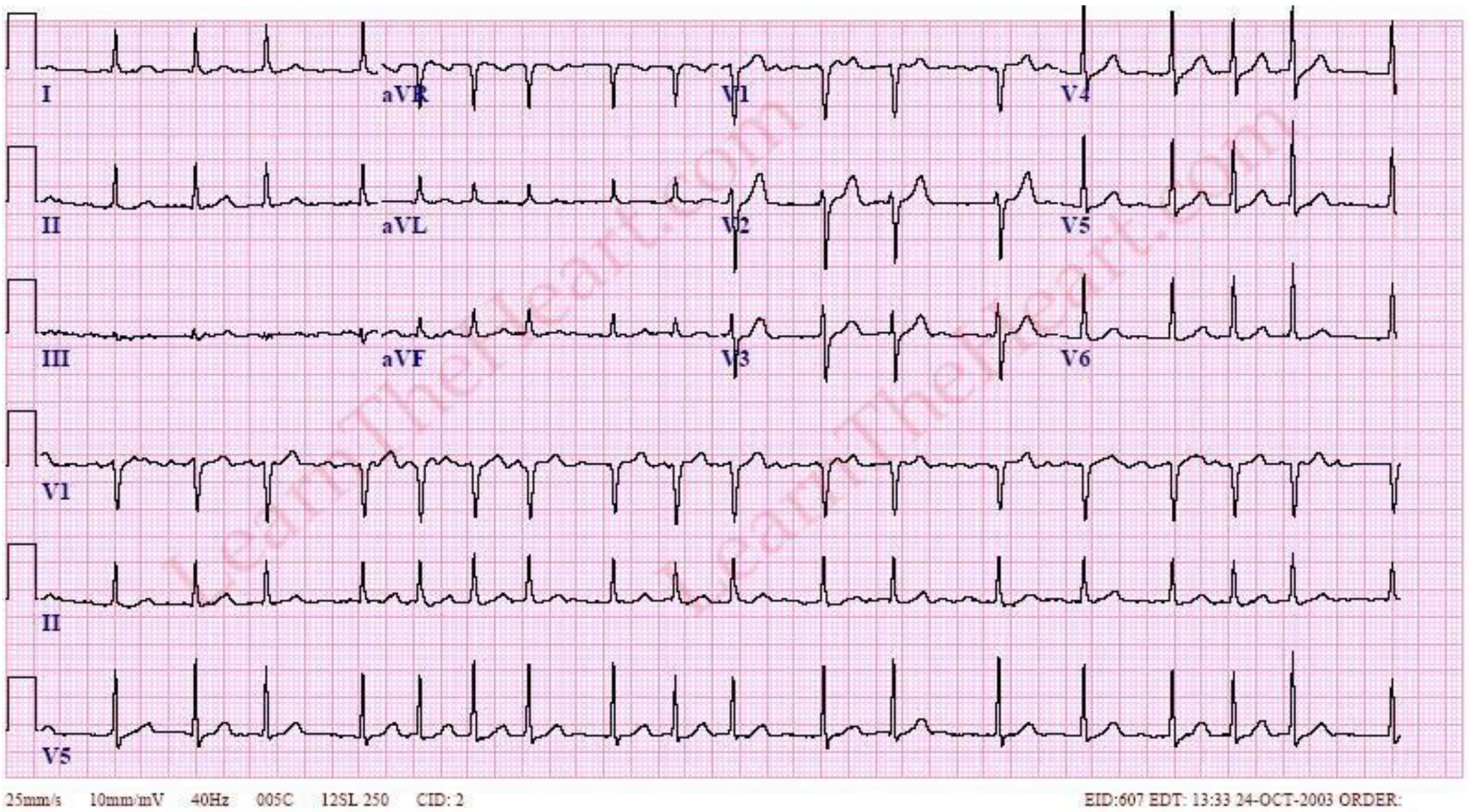

i 16.21 Common causes of atrial fibrillation

- Coronary artery disease (including acute MI)
- Valvular heart disease, especially rheumatic mitral valve disease
- Hypertension
- Sinoatrial disease
- Hyperthyroidism
- Alcohol
- Cardiomyopathy
- Congenital heart disease
- Chest infection
- Pulmonary embolism
- Pericardial disease
- Idiopathic (lone atrial fibrillation)

:Atrial Flutter

په دې کې Rate ډېر زيات وي خو PR interval منظم وي.

Atrial flutter لاندې کرايتيرياوې لري:

1. Rate يې 250-350/bpm وي.
2. اذيني ريتم يې منظم وي او بطيني انتقال يې 2:1 څخه تر 8:1 پورې وي.

(c) ketabton.com: The Digital Library

3. Re-entrant circuit =Pacemaker
4. د P موجه پکې د آرې د غاښونو (Saw tooth) په شان وي.
5. او د PR انټروال پکې ثابت وي.

د Atrial Flutter اسباب:

1. Rheumatic fever
2. Acute Myocardial Infarction
3. Hypertension
4. Thyrotoxicosis

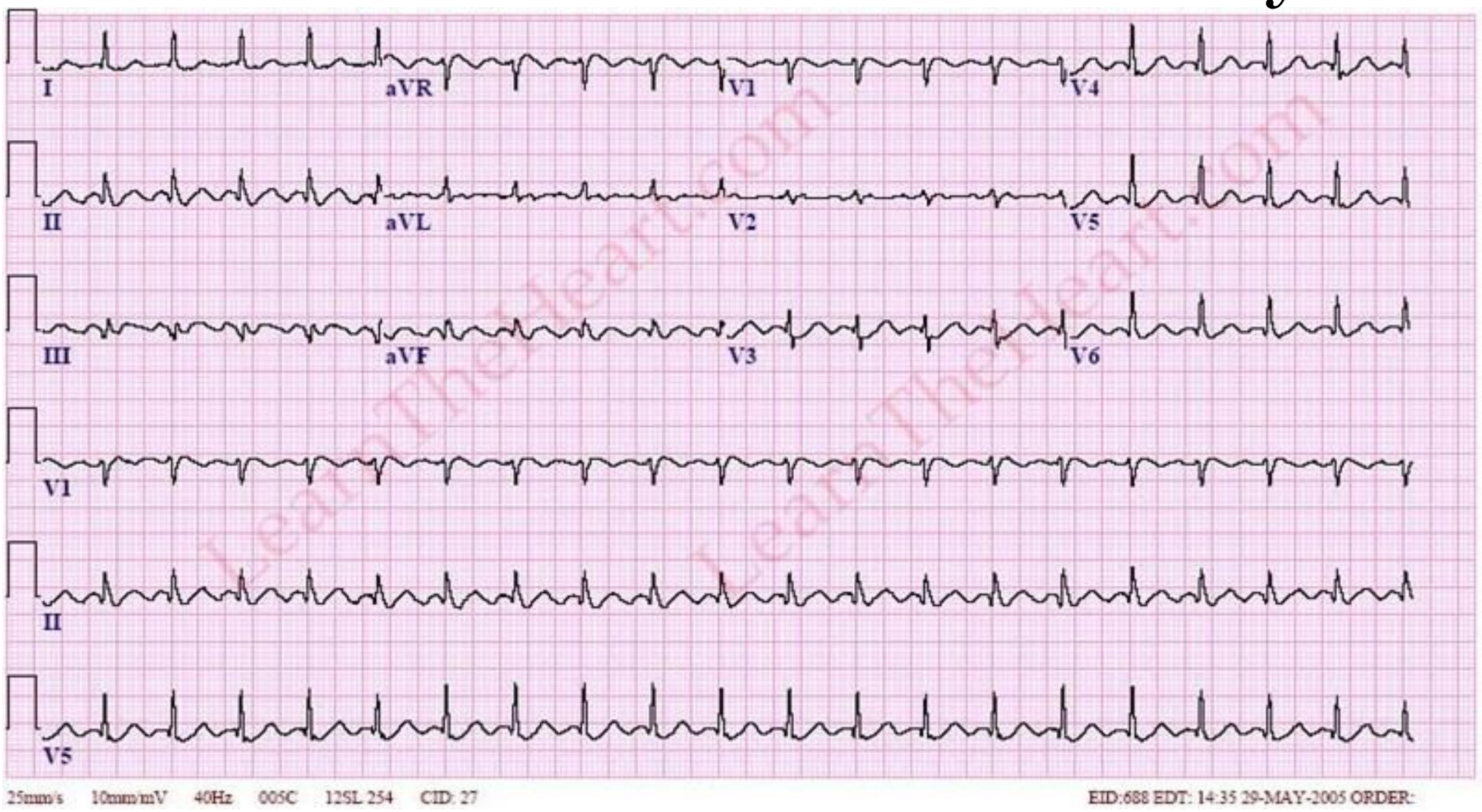

:Multifocal Atrial Tachycardia (MAT)

دا د اذيناتو د مختلفو محراقونو څخه منشاء اخلي او د Atrial fibrillation سره ورته دي خو په دې کې دوه خاص تغيرات وي:

1. P wave موجوده وي او څرنګه چې د مختلفو محراقونو څخه منشاء اخلي نو مختلف شکلونه لري.

(c) ketabton.com: The Digital Library

2. R-R interval پکي مختلف وي ځکه AV node مختلفو محراقونو ته په مختلفو ځايونو کي ځواب وايي.

د Atrial fibrillation سره يي فرق دادي چي په AF کي P موجه نه وي او دلته وي.

د Sinus arrhythmia سره دا فرق لري چي P wave پکي نارمل وي.

MAT د سږو د ناروغيو او د شديد ځو سيستمونو ناروغۍ لکه Shock، Sepsis، Acidosis او Electrolyte disturbances له وجي پيدا کيږي.

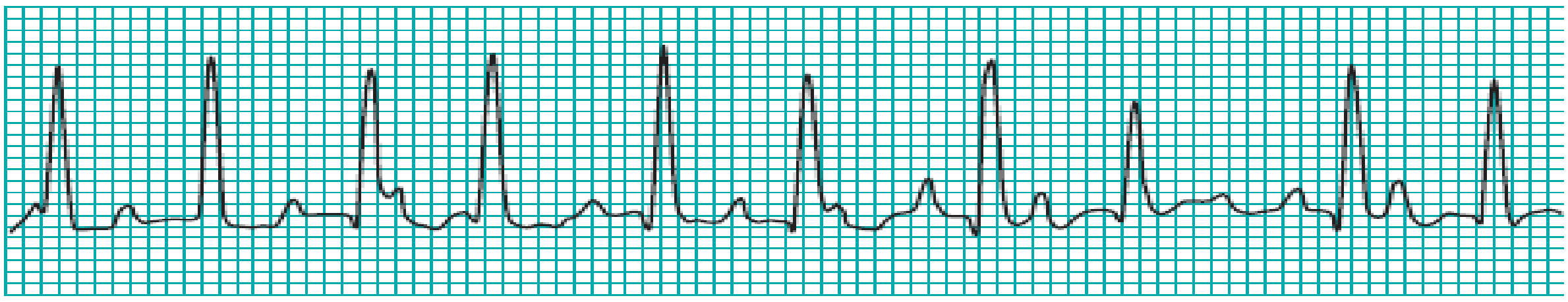

Figure 4.11 Multifocal atrial tachycardia.

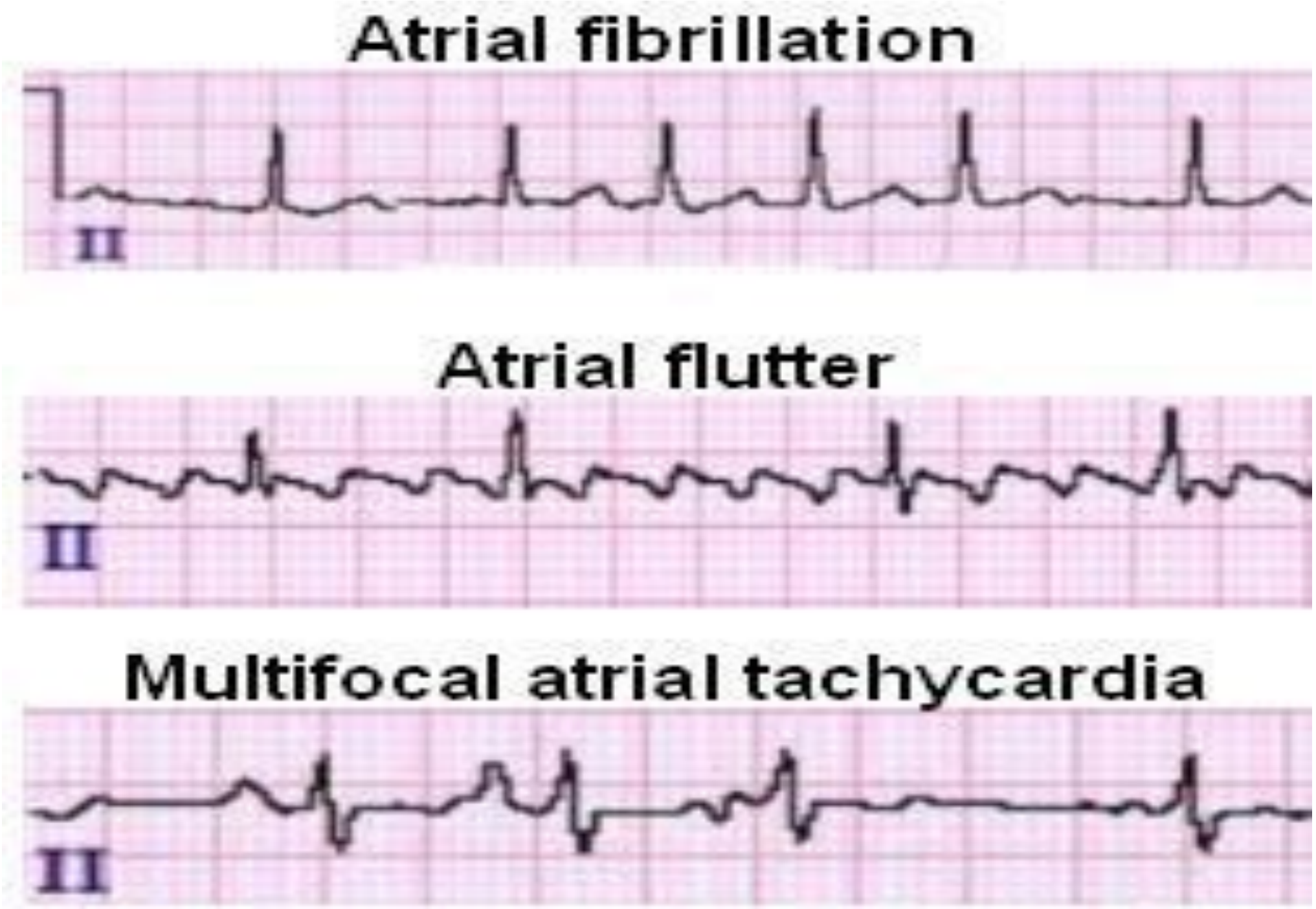

(c) ketabton.com: The Digital Library

:AV nodal Re-entry Tachycardia

دلته Re-entry circuit په AV node کې وي.

لاندې کرايتيرياوې لري:

1. P wave به د QRS سره ډيره نږدې وي او يا به هيڅ موجوده نه وي.
2. QRSبه نارمل وي.
3. T موجه به هم نارمل وي.

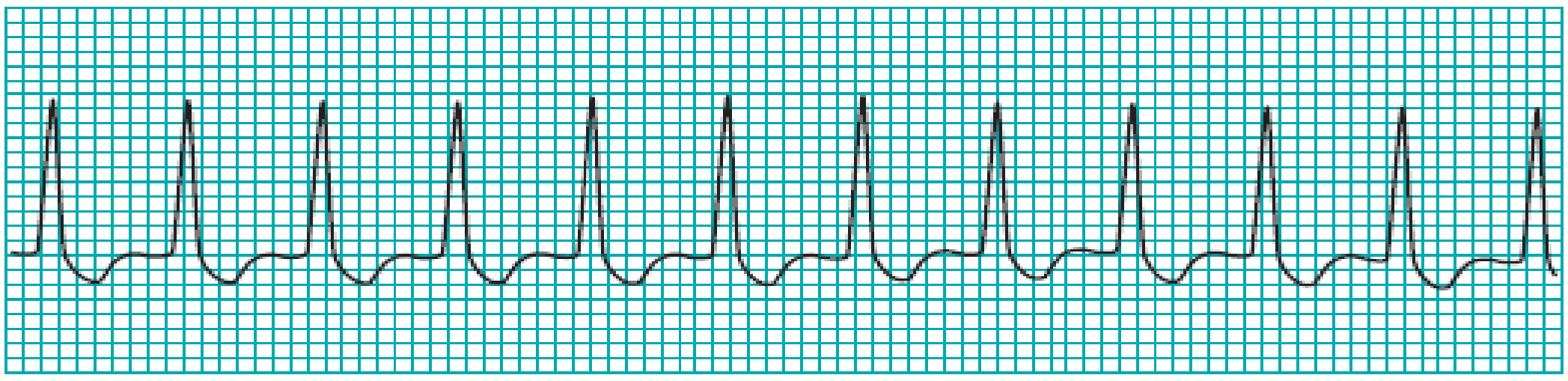

Figure 5.3 An atrioventricular nodal re-entrant tachycardia.

:Ventricular Tachycardia

که چيرته درې يا له دريو څخه زيات V.P.C په مسلسل ډول په يو ليډ کې رامنځته شي نو VT بلل کيږي.

د VT د دوام له نظره په دوه ډوله ده:

1. Sustaind VT (حقيقي): چې دوام يې 30sec څخه زيات وي.
2. Non Sustained VT: چې دوام يې د 30sec څخه کم وي.

د شکل له نظره هم VT په دوه ډوله ده:

1. Monomorphic VT: چې په يو ليډ کې ټول QRS يو ډول شکل ولري ځکه چې Ectopic محراق يې يو وي.

(c) ketabton.com: The Digital Library

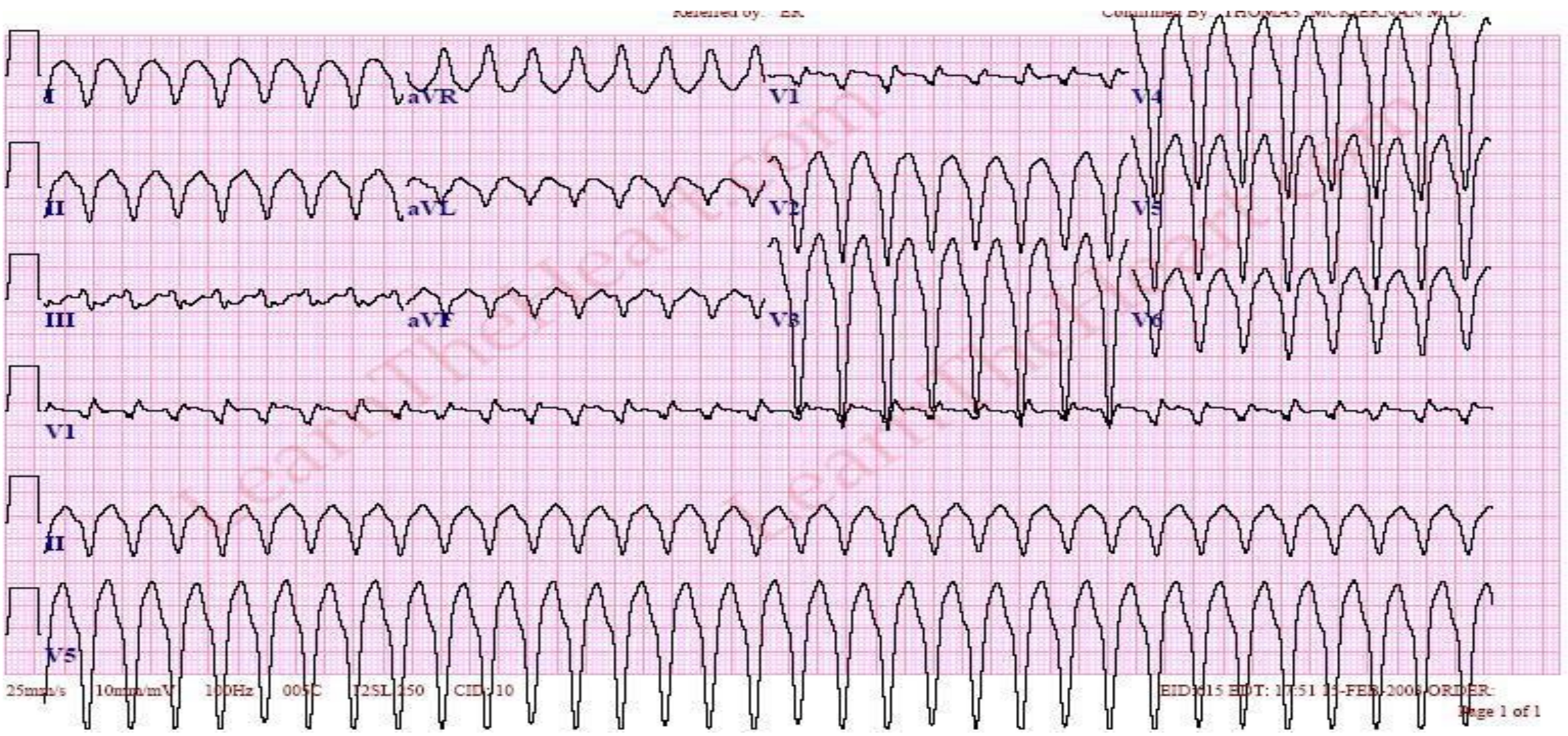

2. Polymorphic VT: په دې کې Ectopic محراقونه مختلف وي او مختلف شکلونه لري.

Polymorphic Ventricular Tachycardia

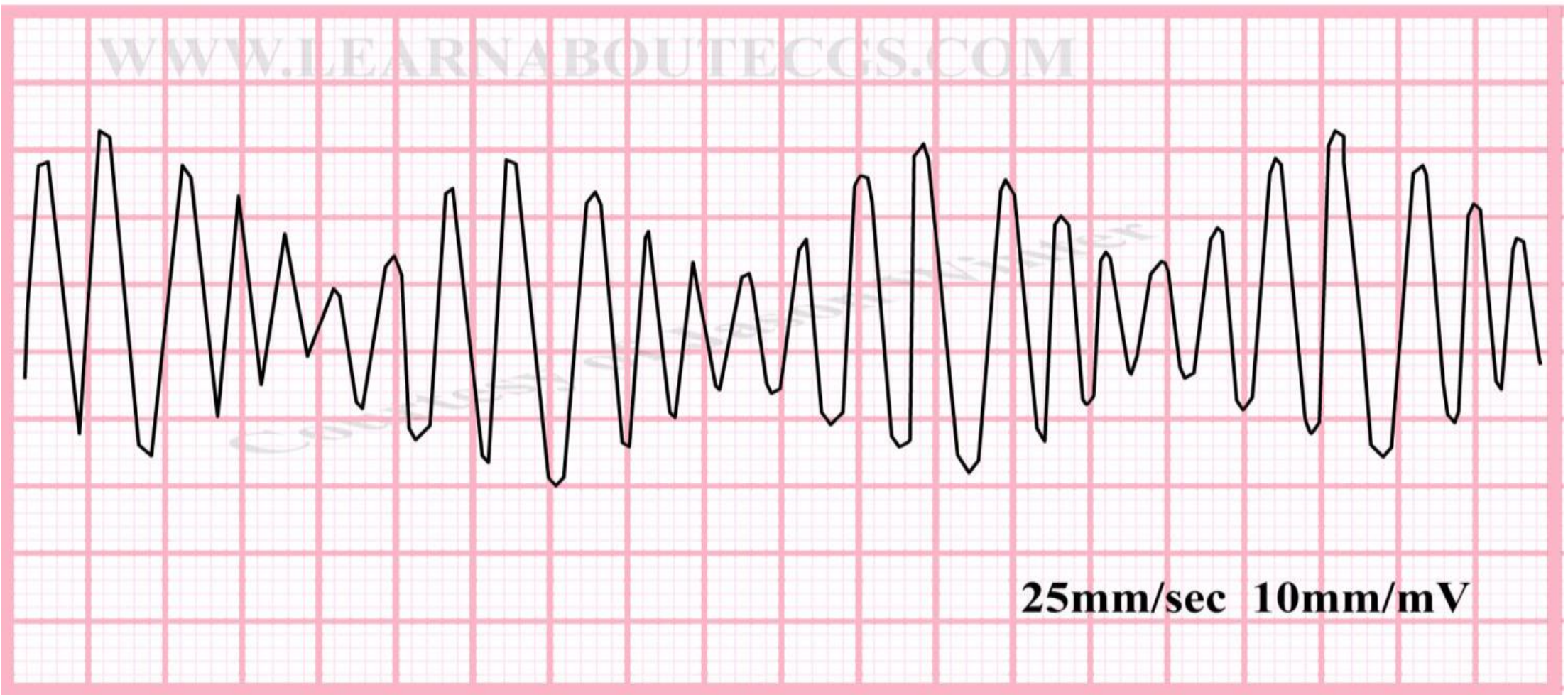

د Ventricular Tachycardia تشخیصیه کرایتیریاوي په لاندي ډول دي:

1. Rate معمولاً 100-200/bpm وي.
2. Rhythm معمولاً منظم او کله کله غیر منظم وي.
3. P wave موجوده نه وي.

(c) ketabton.com: The Digital Library

4. QRS complex پراخه وي او Bizarre شکل لري.

د VT اسباب:

1. Acute MI
2. Chronic IHD
3. Myocarditis
4. Ventricular Aneurysm
5. Electrolyte Imbalance (Hypokalemia)

:Ventricular Fibrillation (VF)

تشخیصیه کرایتیریاوي یې په لاندي ډول دي:

1. Rate پکي 350-600/bpm وي.
2. Rhythm پکي غیري منظم وي.
3. QRS پراخه، غیرمنظم او Bizarre شکل لري.
4. ST segment، P wave او T wave موجوده نه وي.

VF هم په دوه ډوله دي:

1. Fine
2. Coarse

د VF اسباب:

1. Acute MI
2. Electrolyte Imbalance

(c) ketabton.com: The Digital Library

3. په اوبو کي ډوبیدل

4. د دواګانو د ډوز زیاتیدل (Digoxin)

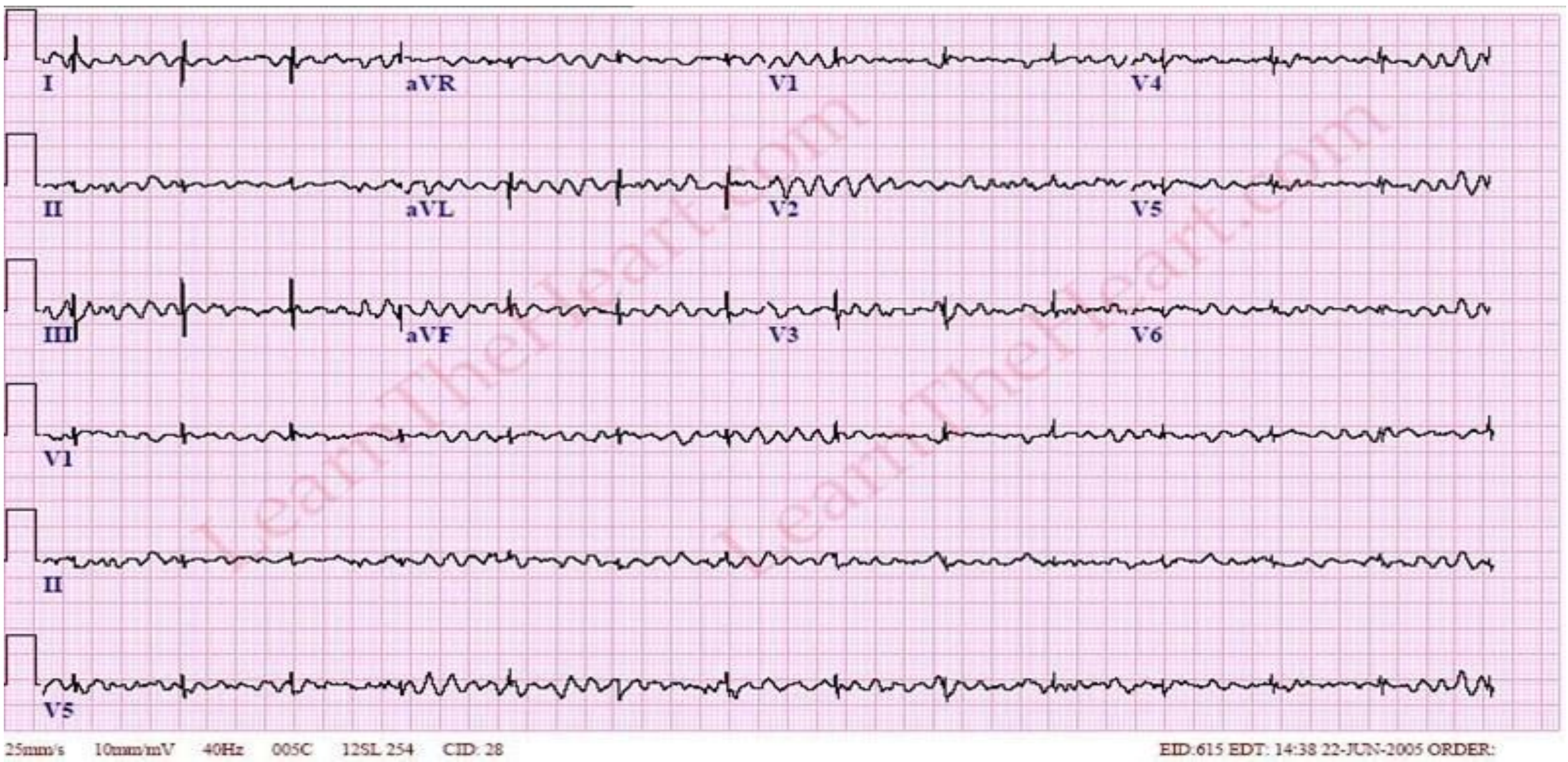

دې ناروغانو ته DC shot ورکول کیږي او باید د Asystole سره غلط نه شي ځکه د ناروغ د مرګ سبب کیدلي شي.

:Asystole

کله چي ECG په لاندې ډول وي.

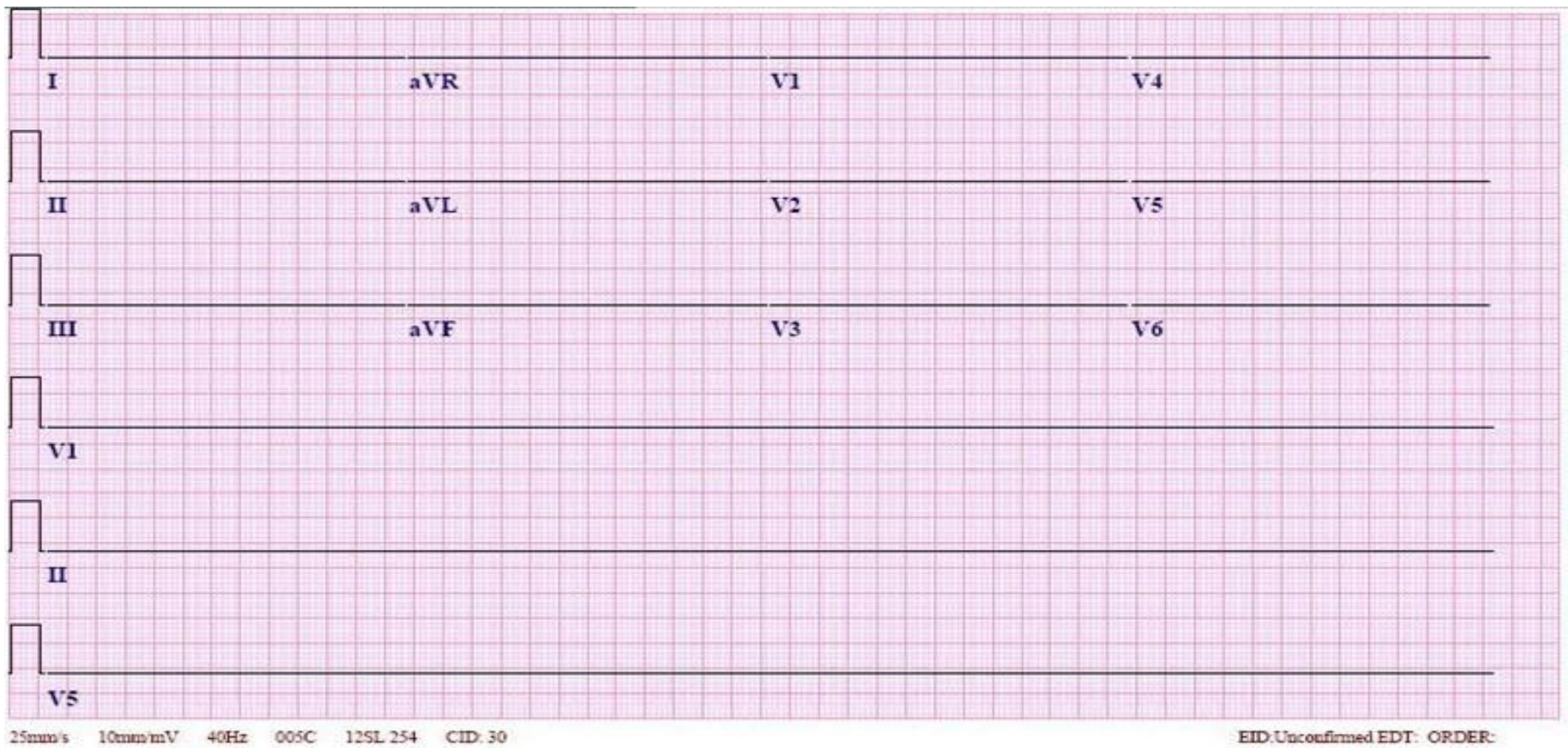

(c) ketabton.com: The Digital Library

د زړه بلاکونه

:Sino Atrial Block

په دې کې په SA node کې سیاله تولید شوي وي خو سیاله Atrial myocardium ته نه انتقالیږي، ځکه سیاله په Sino Atrial junction کې بلاک شوي وي چې په نتیجه کې د P-P ترمنځ وقفه پیدا کیږي چې P-P interval دوه چنده وي. د Dropped beat څخه وروسته بیرته نارمل سایکل شروع کیږي او د P wave هم لري.

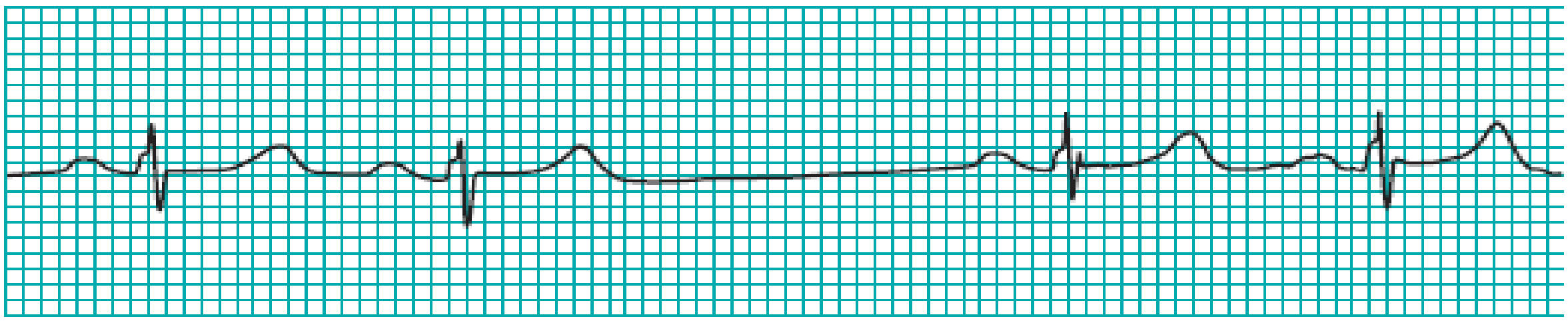

Figure 3.2 Sinoatrial block (note the pause is twice the P-P interval).

:Sinus Arrest (Sinus Pause)

په دې کې SA node نه شي کولای چې سیاله جوړه کړي نو P wave موجوده نه وي او وقفه یې اوږده وي.

:AV Block

کله چې سیاله په AV node او یا His Bundle کې بلاک (وځنډیږي) شي نو AV block بلل کیږي نو په دې حالت کې PR interval اوږدیږي. PR interval موږ ته هغه وخت راښیي چې سیاله پکې له اذیناتو څخه بطیناتو ته انتقالیږي.

(c) ketabton.com: The Digital Library

AV block درې درجې لري:

1. First degree AV block
2. Second degree AV block:
   1) Mobitz Type I
   2) Mobitz Type II
3. Third degree (Complete) AV block

1. First Degree AV Block:

PR Interval Prolongation is Called First Degree AV block.

دا کيداي شي نارمل وي خو د خطرناکو ناروغيو نښه هم کيداي شي لکه:

Digoxin Toxicity، Rheumatic Fever، Pericarditis، MI.

Normal PR Interval= 0,12-0,20 seconds.

A-V BLOCK, FIRST DEGREE

Atrioventricular conduction lengthened

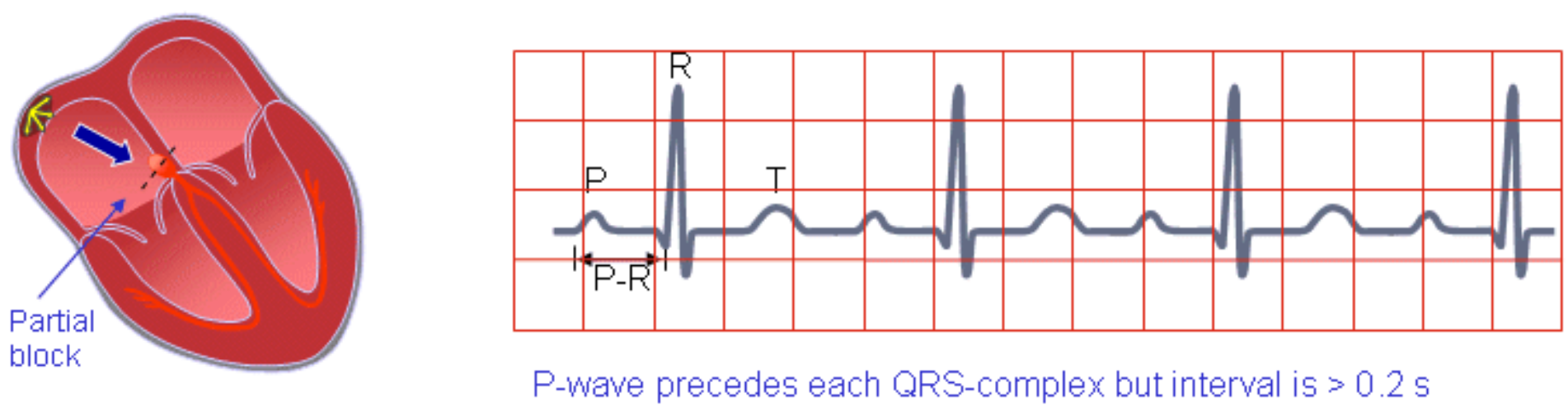

P-wave precedes each QRS-complex but interval is > 0.2 s

Prolonged P-R interval:

More than 0.20 seconds (5 mm).

1. AV block.
   - First degree AV block

Criteria

Here PR interval is prolonged beyond 0.20 sec. and remains constant from beat to beat.

Fig. 7.15: First degree AV block

(c) ketabton.com: The Digital Library

2. Second Degree AV Block:

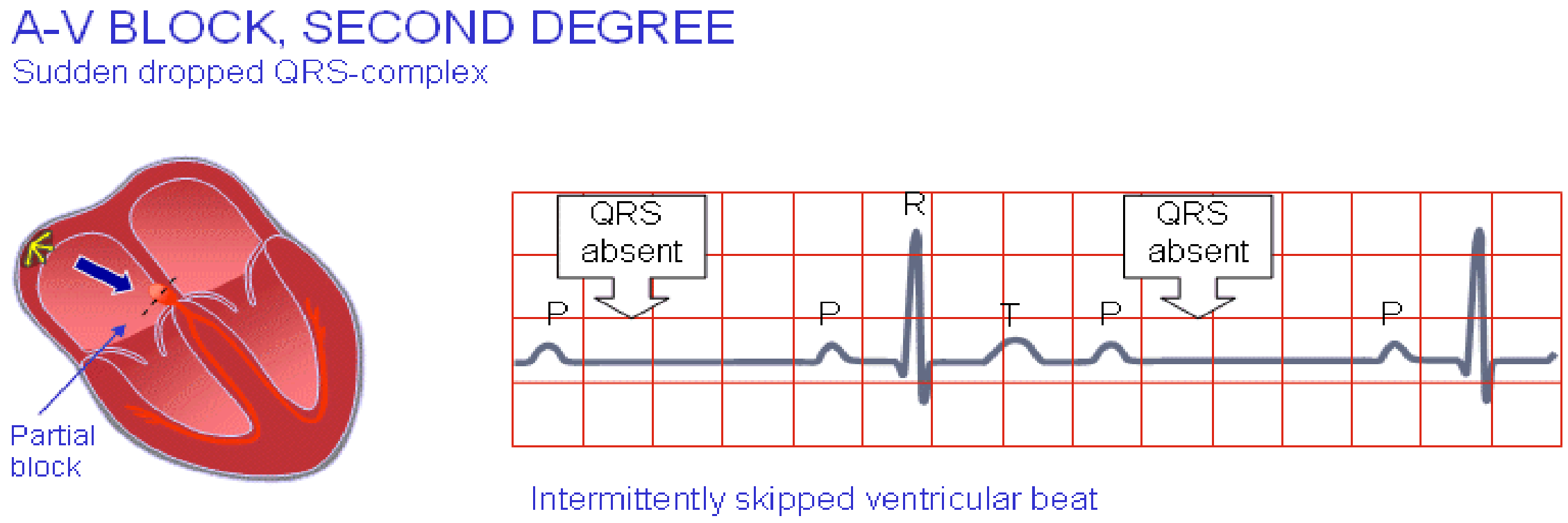

دا دوه ډولونه لري:

1) Mobitz Type I Block:

Criteria:

There is Progressive lengthening of PR interval followed by a drop beat.

یعني په دې کې په پرمختلونکي ډول سره د PR interval اوږدیږي او بیا یو drop beat منځ ته راځي.

Second Degree AV Block

Mobitz type I block (Wenckebach phenomena)

Criteria

There is progressive lengthening of P-R interval followed by a drop beat.

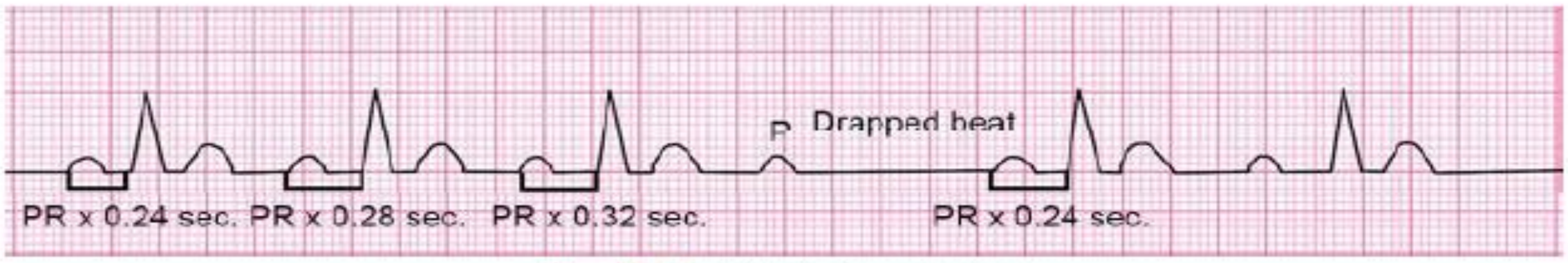

Fig. 7.16: Mobitz type I block

2) Mobitz Type II Block:

There is no Progressive lengthening of PR interval followed by a drop beat.

(c) ketabton.com: The Digital Library

د PR interval اوږدیدل پکي ثابت وي او ورپسي یو Drop beat رامنځته کیږي، له First degree AV block سره دا فرق لري چي دلته dropped beat رامنځته کیږي.

د Mobitz type II Block اختلاطات:

I. Complete heart block
II. Heart Failure
III. Stokes-Adams Attacks

Mobitz Type II Block

Criteria

There is no progressive lengthening of P-R interval, followed by a drop beat.

Fig. 7.17: Mobitz type II block

Complications

1. Complete heart block.
2. Heart failure.
3. Stokes-Adams attacks.

3. Third Degree AV Block:

کله چي هیڅ سیاله له AV node څخه نه شي تیریدلای او اذینات پخپل سر او بطینات په خپل سر کار کوي او د دواړو ترمنځ هیڅ رابطه نه وي یعني د P او QRS ترمنځ کومه رابطه نه وي.(د P موجې زیاتې خو QRS کمې وي)

Third Degree AV Block

Criteria

Here P wave has no relation to QRS complex. It always has more P waves than QRS complex.

Fig. 7.18: Third degree AV block

(c) ketabton.com: The Digital Library

:Bundle Branch Block

RBBB Criteria	LBBB Criteria
QRS>0,12 sec	QRS> 0,12 sec
ددې لپاره -III, AVF, V1 V2 لیډونه ګورو که چیرته په پورته لیډونو کې M shape وو نو RBBB خو که چیرې په پورته لیډونو کې W shape وو نو LBBB دی.	ددې لپاره I, AVL, V5-V6 لیډونه ګورو که چیرته په دې لیډونو کې W shape وو نو RBBB دی او که چیرې M shape وو نو LBBB دی.

په پورته حالاتو کې M shape ډیر مهم دی او LBBB ته باید خاصه پاملرنه وکړو ځکه نوې LBBB په Ant wall MI باندې دلالت کوي او په دې حالت کې Thrombolytic ورکوو. د نوې LBBB د معلومولو لپاره Old normal ECG موجوده وي.

د RBBB اسباب:

1. Acute Myocardial Infarction
2. RV Hypertrophy
3. Chronic Core Pulmonale
4. Pulmonary Embolism

(c) ketabton.com: The Digital Library

په RBBB کې کيدلي شي Right Axis Deviation موجود وي خو LBBB

هميشه له Left Axis Deviation سره يوځاى وي.

Right Bundle Branch Block (RBBB):

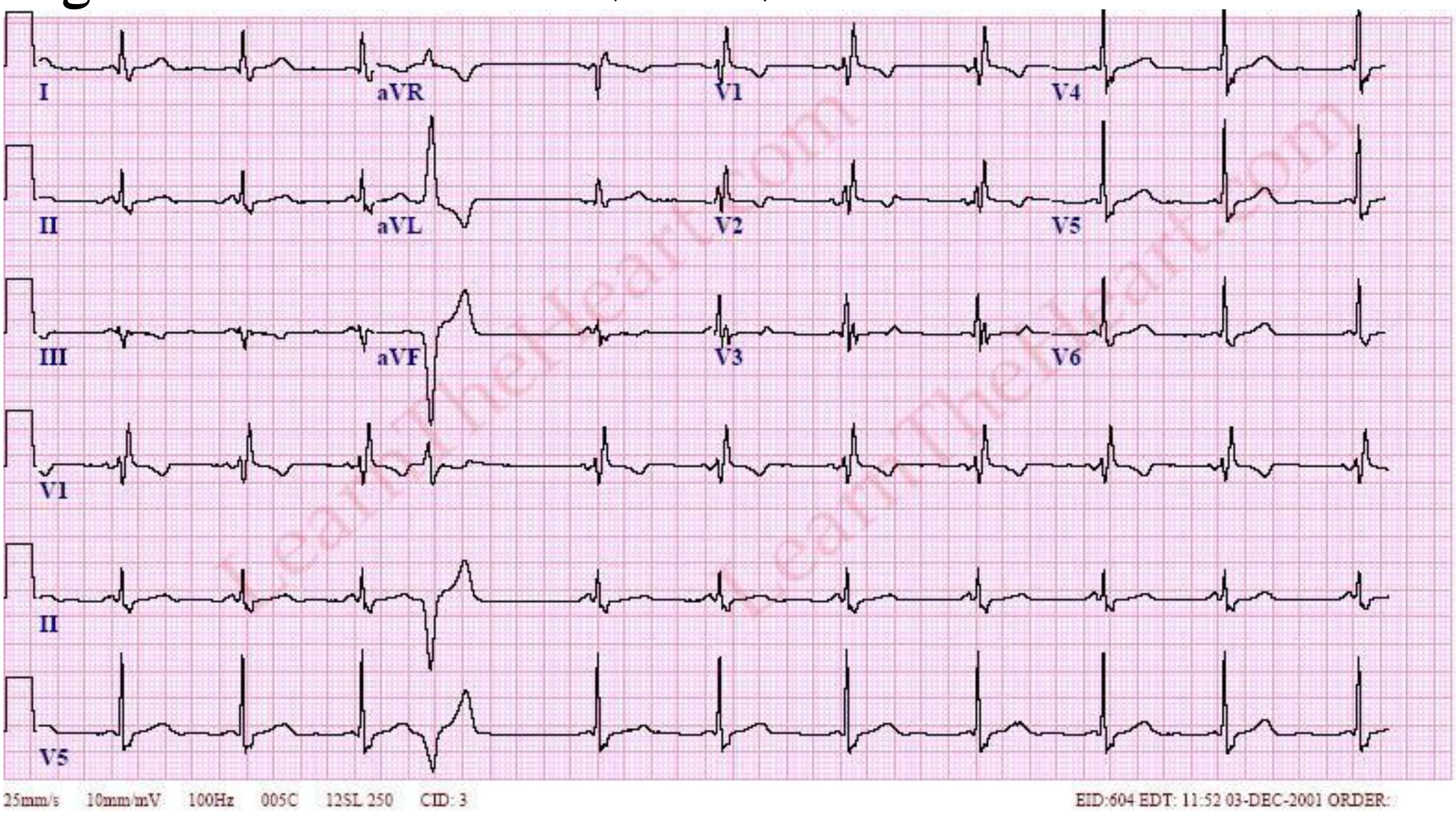

Left Bundle Branch Block (LFBB):

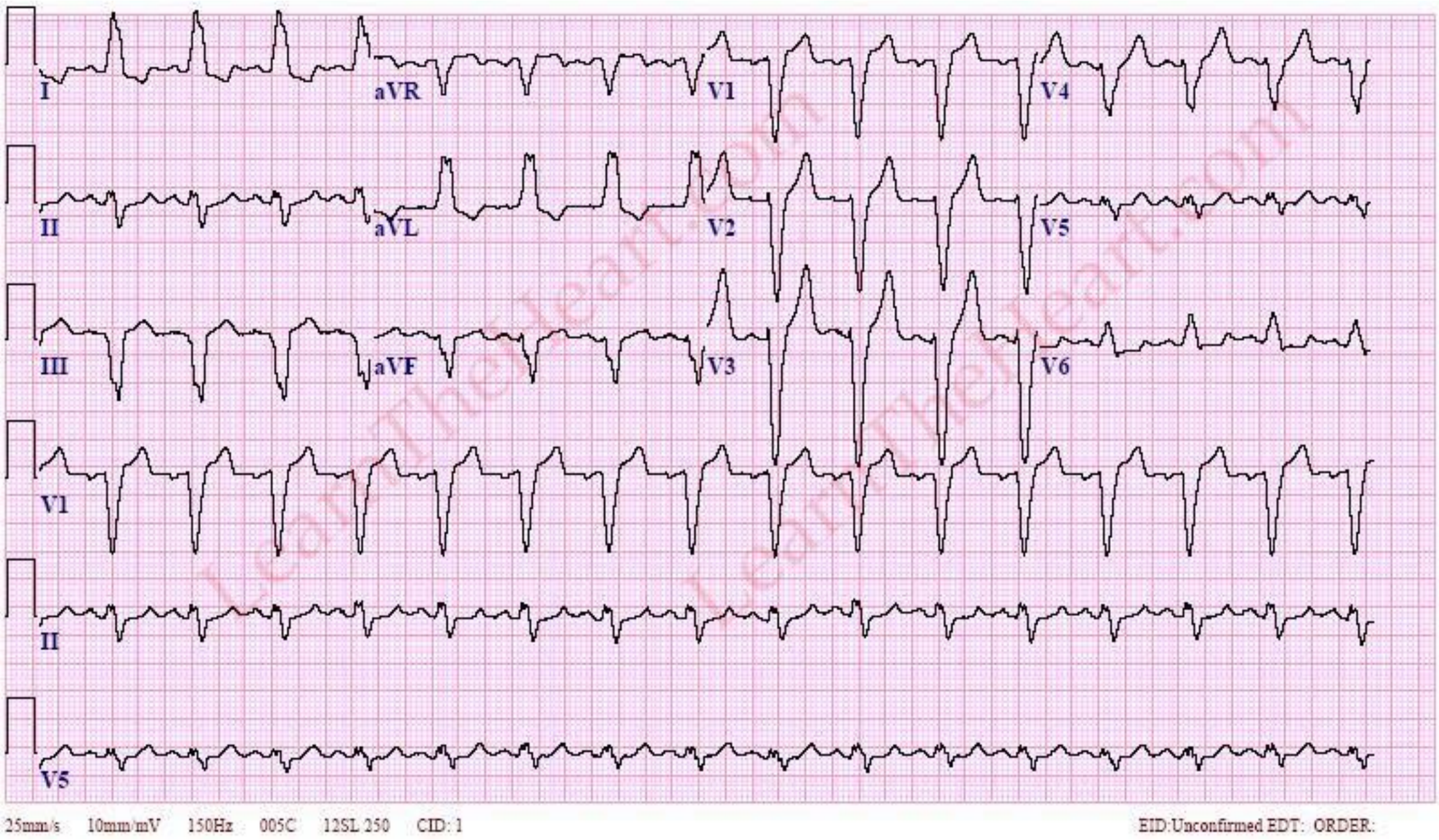

(c) ketabton.com: The Digital Library

:Sgarbossa's Criteria

هغه وخت چې LBBB د MI سره یوځای وي نو ددې لپاره د Sgarbossa کرایتیریاوې په لاندې ډول دي:

1. ST Elevation> 1mm in a lead with Positive QRS: دا پنځه نمرې لري.
2. ST Depression> 1mm in lead V1, V2, V3: دا درې نمرې لري.
3. ST Elevation> 5mm in a lead with negative (Disconcordante) QRS: دا دوه نمرې لري.

دا ټولې 10 نمرې کیږي او که په دې کې درې نمرې موجودې وي نو په Ant MI دلالت کوي.

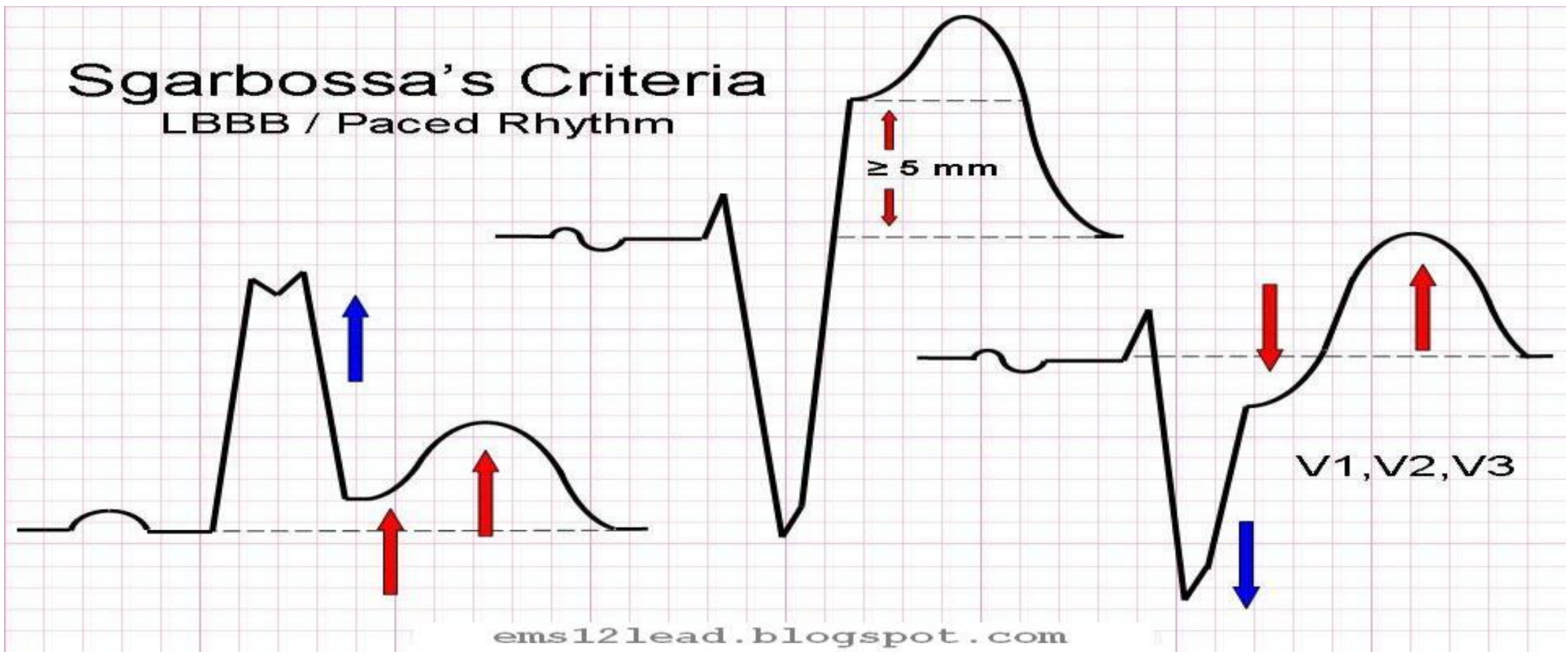

:Left Anterior Fascicular Block

ددې لپاره I او III لیډونه ګورو.

1. په اول لیډ کې د QR موجودیت.

(c) ketabton.com: The Digital Library

2. په دریم لیډ کې د RS موجودیت.

3. Left Axis Deviation.

A Left anterior fascicular blocks occurs when the anterior fascicule of the left bundle branch is no longer able to conduct action potentials.

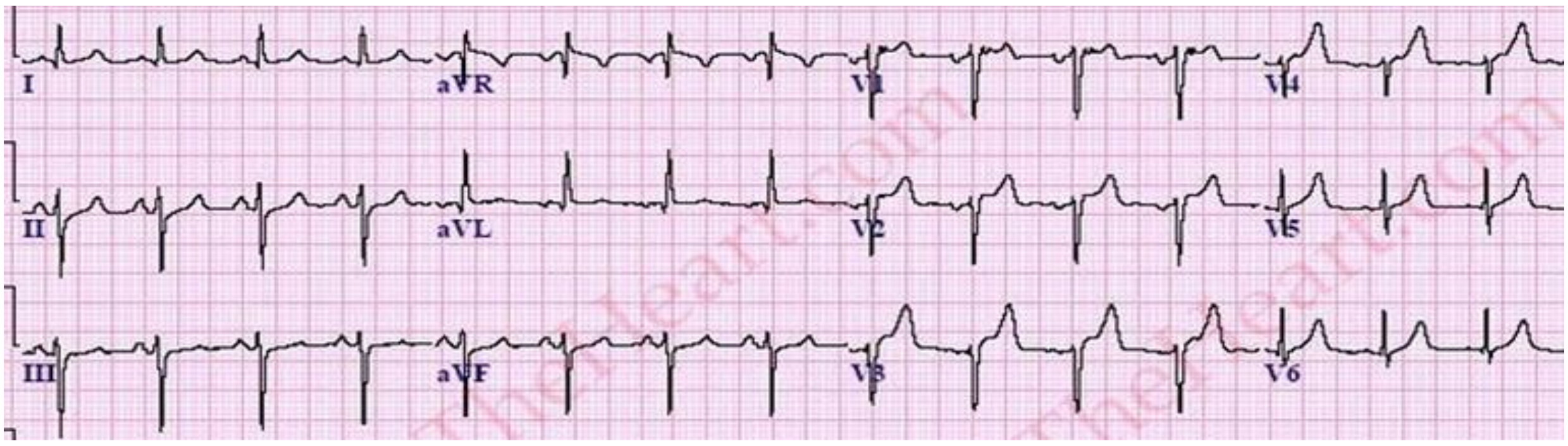

Left Posterior Fascicular Block:

A LPFB occurs on the ECG when the post Fascicule of the left bundle branch is no longer able to conduct action potentials.

دا ډیر عام نه دي ځکه ډیر مایوکارډ باید تخریب شي ترڅو LPFB رامنځ ته شي.
ددې کرایتیریاوي په لاندي ډول دي:

1. Right Axis Deviation
2. The Presence of a QR complex in lead III and RS complex in Lead I
3. Absence of Right atrial enlargement and RVH: ځکه که دا موجود وي نو پورته تغیرات د همدي له وجې منځته راځي.

(c) ketabton.com: The Digital Library

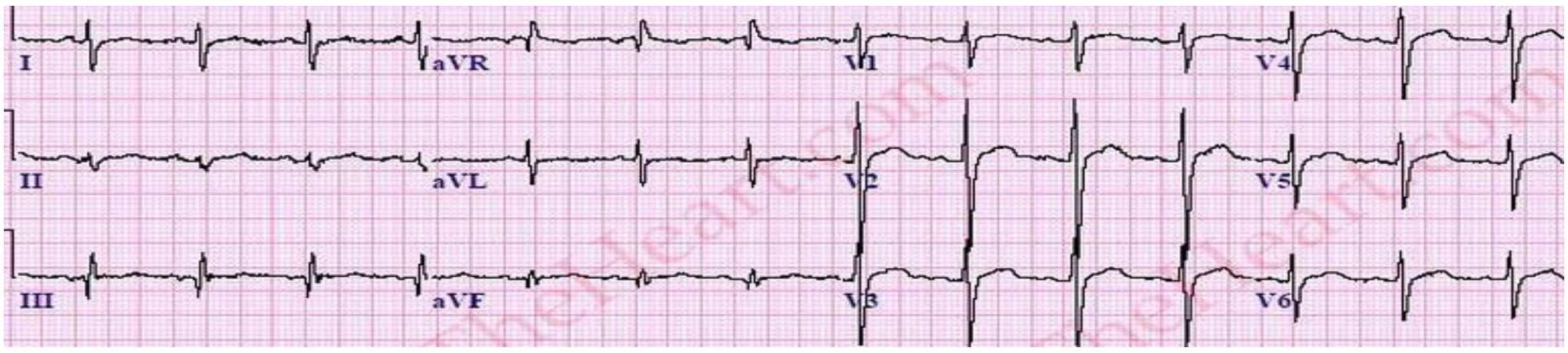

:Bi fasicular Block

که چیرته RBBB سره LAFB او یا LPFB یوځای شي نو دا Bifasicular بلاک دي. او ددې دواړو شتون ډیر خطرناک دي ځکه د لوړې درجې AV block خطر پکې وي او د Pacemaker ایښودو ته ضرورت پیدا کوي.

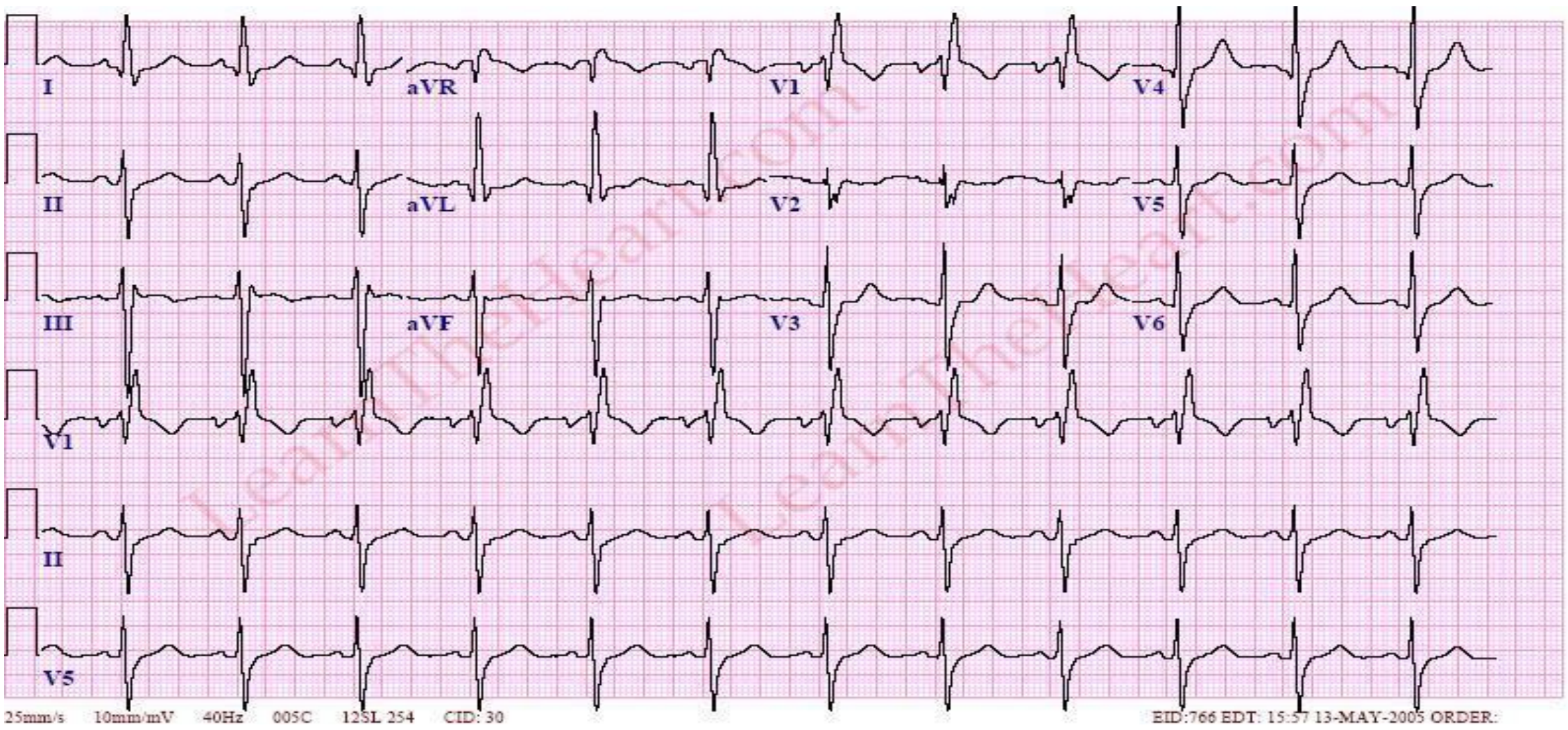

:Tri fascicular Block

کله چې ناروغ کې RBBB، LAFB یا LPFB او First degree AV block یوځای وي ورته ویل کیږي.

(c) ketabton.com: The Digital Library

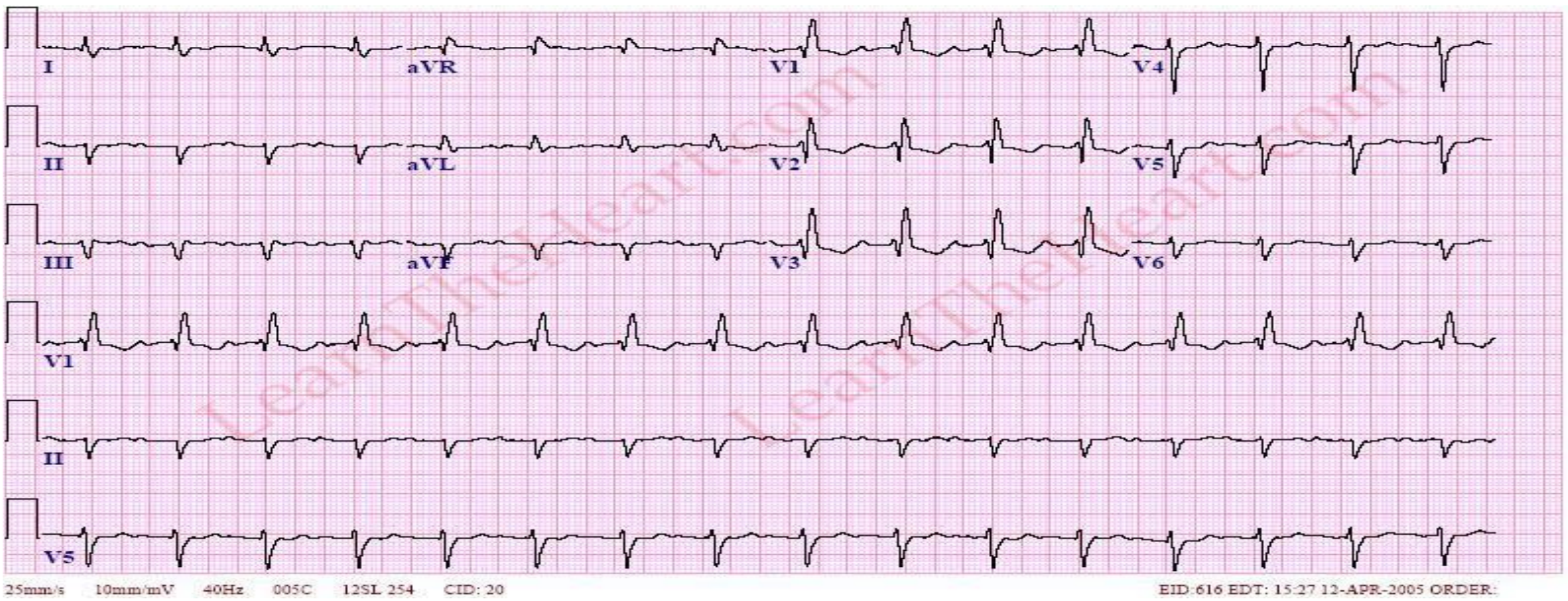

(c) ketabton.com: The Digital Library

د زړه د جوفونو لويوالي او غټوالي

(Hypertorophies)

:Left Ventricular Hypertrophy

اسباب:

1. Hypertension
2. Hypertrophic Cardiomyopathy
3. Aortic Stenosis
4. Coarctation of Aorta

لاندې کرایتیریاوي لري: (Sokolow lyon criteria)

1. چي په V5 یا V6 کي R موجه 26mm یا له دې څخه زياته شي.
2. د V1 څخه S او V5 یا V6 څخه R سره جمع کوو که حاصل د 35mm څخه زيات شي نو په Left ventricular Hypertrophy دلالت کوي.

I. Sokolow–Lyon criteria: Sum of depth of S wave in V1 and height of R wave in lead V5 or V6 = 35 mm/ or R wave in V5 or V6 > 26 mm (more sensitive)
II. Any precordial lead > 45 mm.
III. The R wave in aVL > 11 mm.
IV. The R wave in lead I >12 mm.
V. The R wave in aVF >20 mm.

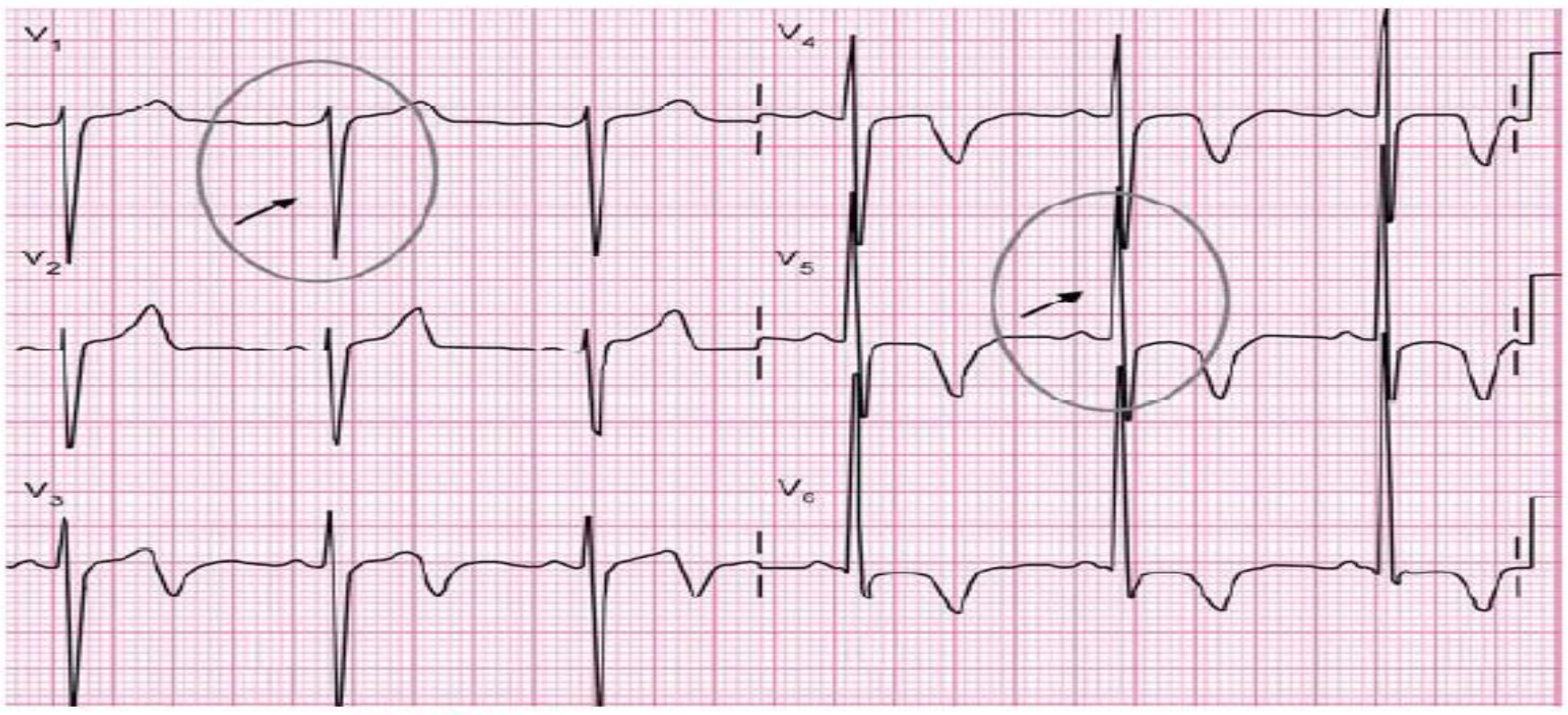

Fig. 7.37: ECG of left ventricular hypertrophy

(c) ketabton.com: The Digital Library

:Left Ventricular Strain Pattern

دا یو ګذري اسکیمیا ده او په Chronic Hypertensive ناروغانو کې منځته راځي.

1. په V4, V5, V6 لیډونو کې په محدب شکل (Concave) باندې T depression ولیدل شي او په غیر متناظر ډول سرچپه T موجه ورسره موجوده وي.
2. او معکوس تغیرات یې په V1, V2, V3 کې ولیدل شي.

STRAIN PATTERN

Strain pattern refers to the ST and T wave configurations that arise from repolarization abnormalities found in either RVH or LVH.

Left Ventricular Strain Pattern

Criteria

1. In leads V4, V5 and V6, ST depression with downward concavity and inverted asymmetric T wave.
2. In V1, V2 and V3, there are reciprocal changes like ST elevation with upward concavity and an upright asymmetric T wave.

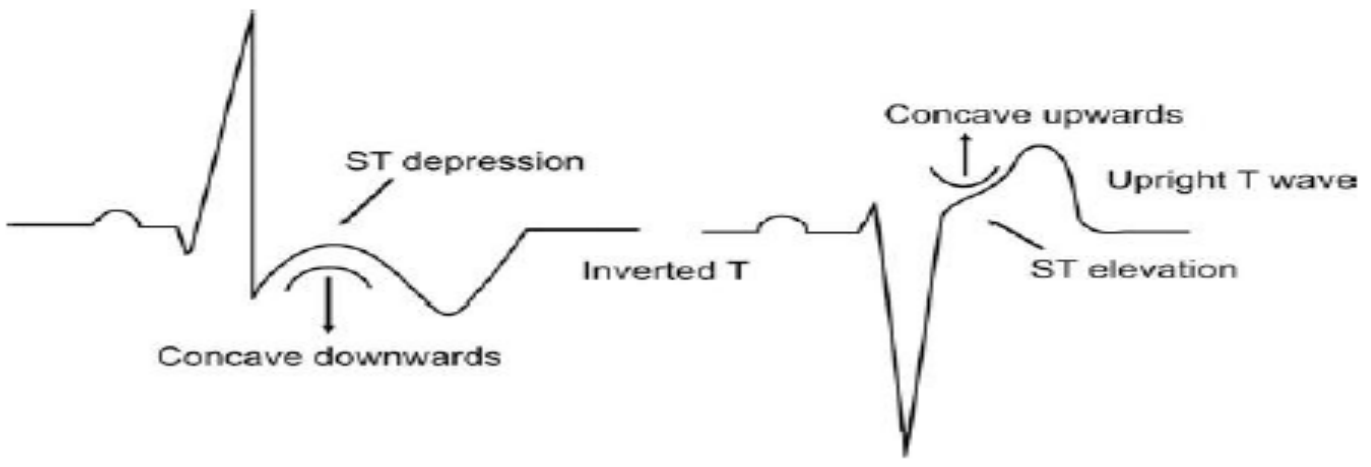

Fig. 7.38: Left ventricular strain pattern

:Right Ventricular Hypertrophy

اسباب:

1. Chronic core pulmonale
2. Pulmonary HTN
3. Pulmonary stenosis
4. Fallot's of Tetralogy

(c) ketabton.com: The Digital Library

RVH درې کرايتيرياوي لري:

1. که په V1 ليډ کي د R موجه په S موجې باندي تقسيم شي او حاصل يي له يو څخه زيات شي.
2. د V1 ليډ R د V5 او V6 د S موجې سره جمع شي او حاصل يي د 11mm څخه زيات شي.
3. R موجه په AVR کي د 5mm څخه زياته شي.
4. په V1 کي R موجه د 7mm په اندازه او يا ورڅخه زياته شي.
5. په V1 کي S موجه د 2mm يا ورڅخه زياته شي.

Right Ventricular Hypertrophy

Criteria

1. R V1 divided by S V1 should be > 1 (more sensitive)
2. R wave in V1 plus S wave in V5 or V6 = 11 mm (Sokolow-Lyon criteria)
3. R in aVR should be > 5 mm
4. R wave in V1 = 7 mm
5. S wave in V1 = 2 mm.

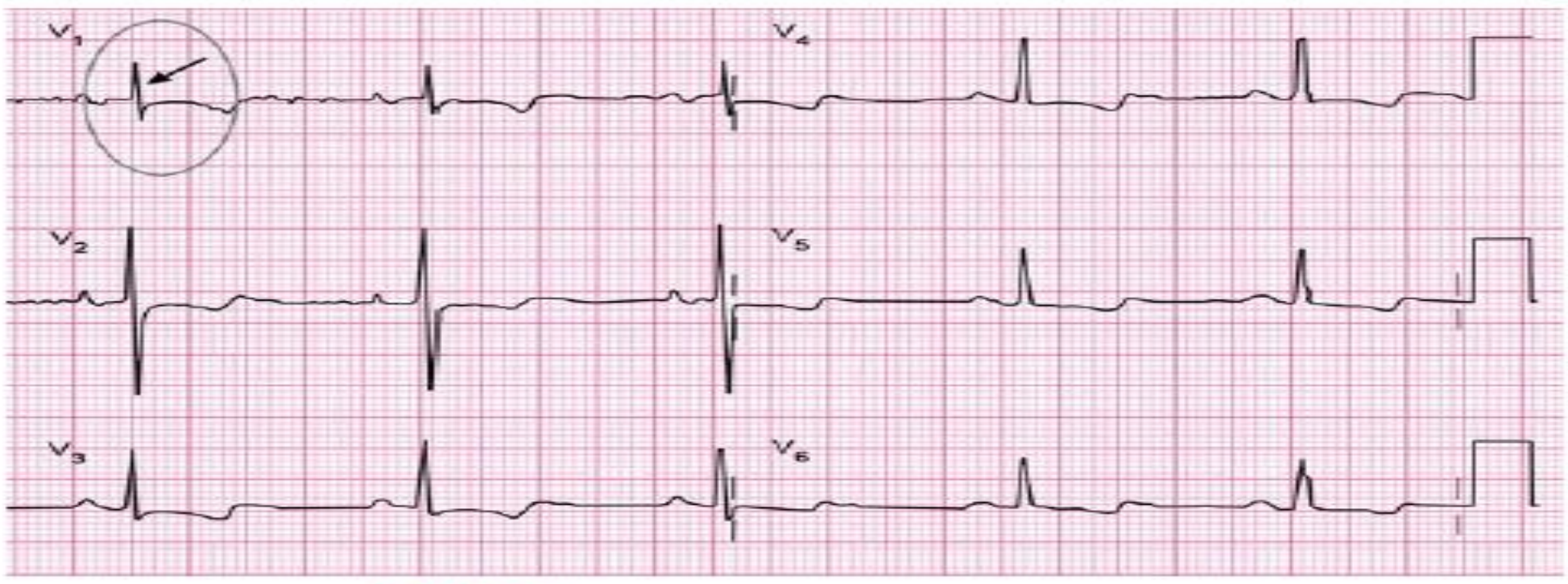

Fig. 7.39: ECG of right ventricular hypertrophy

:Right Ventricular Strain Pattern

اکثره Pulmonary HTN کي وي او دوه کرايتيرياوي لري چي په V1-V2 کي ليدل کيږي.

1. Concave downward ST segment which is Depressed
2. Inverted Asymmetric T wave

دا معکوس تغيرات نه لري.

(c) ketabton.com: The Digital Library

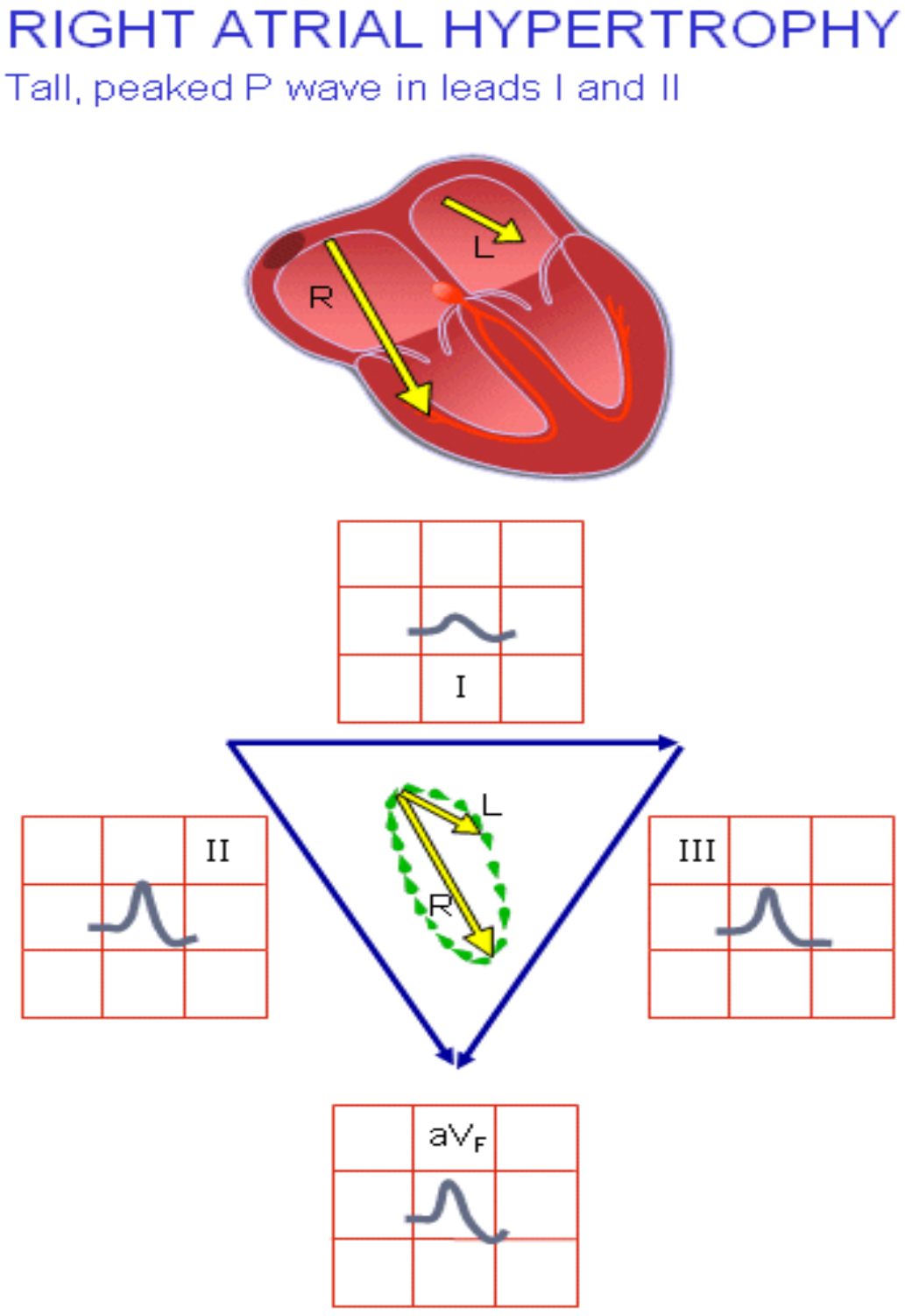

Right Ventricular Strain Pattern

Criteria

In leads V1 and V2:

1. Concave downward ST segment which is depressed.
2. Inverted asymmetric T wave

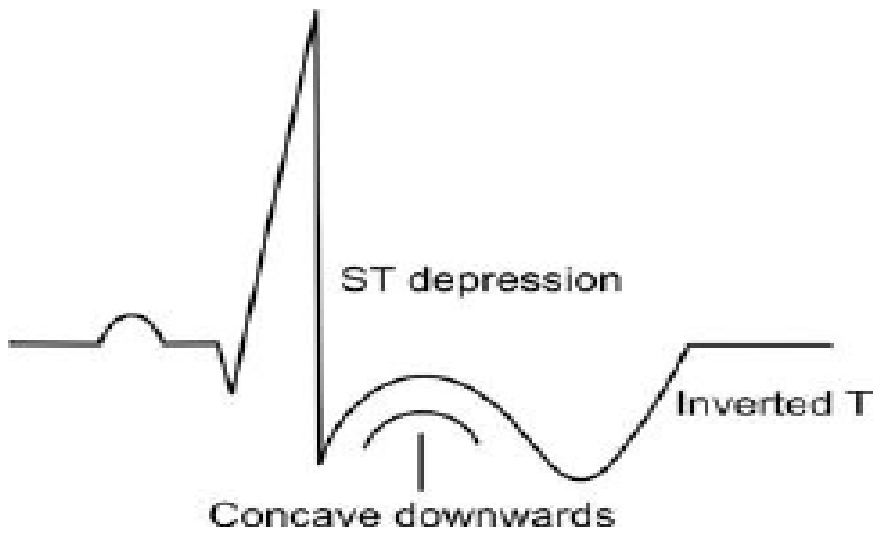

Fig. 7.40: Right ventricular strain pattern

:Right Atrial Enlargement

د اذيناتو د Depolarization څخه P wave رسميږي چې لومړي نيمه د ښي اذين او دوهمه نيمه د چپ اذين د Depolarization په سبب رسميږي.

خومره چې د عضلي کتله زياتيږي نو Voltage زياتيږي نو د Tricuspid stenosis په سبب د Right atrium عضلي کتله زياتيږي او کومه P موجه چې ورڅخه رسميږي لوړيږي چې په II او III ليډ کې ښه معلوميږي. دغه لوړه P موجه د Peaked P wave يا P. Pulmonale په نوم ياديږي. که چيرته د RVH په شواهدو سره يوځاي نه وي او يواځې P. Pulmonale موجوده وي نو مشکل په Tricuspid valve کې دي خو که د RVH شواهد ورسره يوځاي وي نو Pulmonary HTN دي.

(c) ketabton.com: The Digital Library

:Left Atrial Enlargement

د چپ اذين د غټوالي له کبله د P موجه رسميږي، چپ اذين په Mitral stenosis کي لوړيږي. P Mitral پراخه وي او د يو Notch درلودونکي وي چي د Bifid P wave او Notch P wave په نوم ياديږي. په دي کي ښي اذين برخه P موجه نارمل وي.

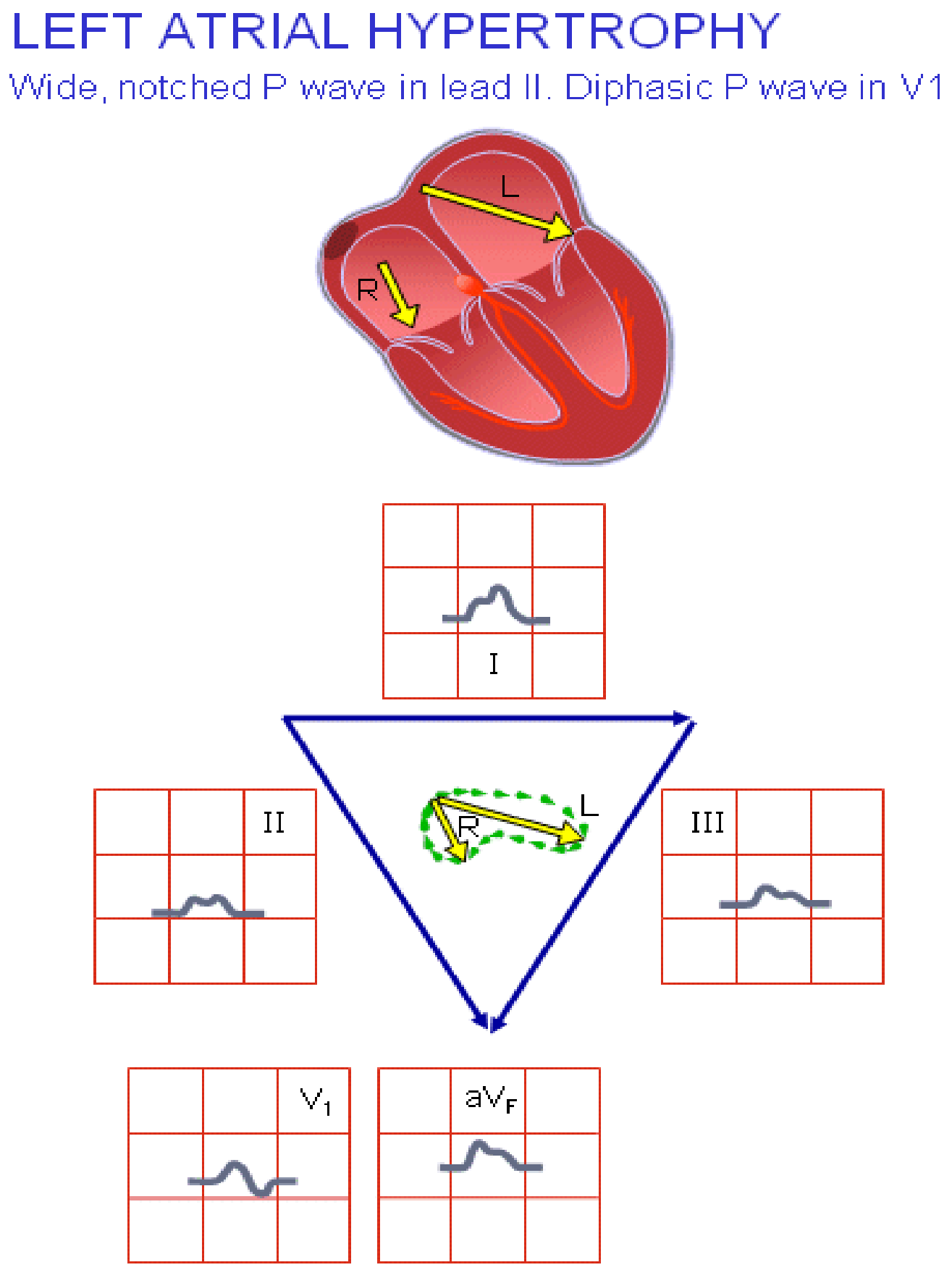

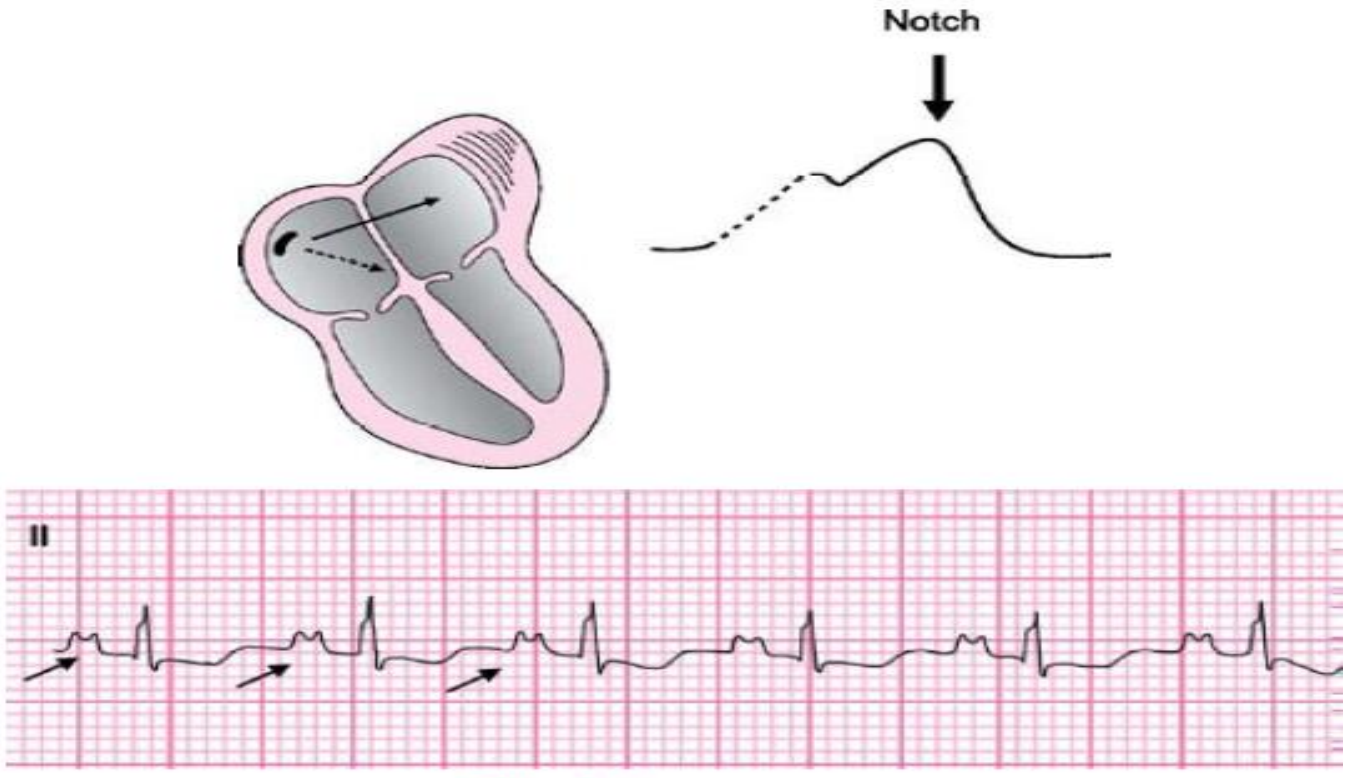

Fig. 7.11: P mitrale

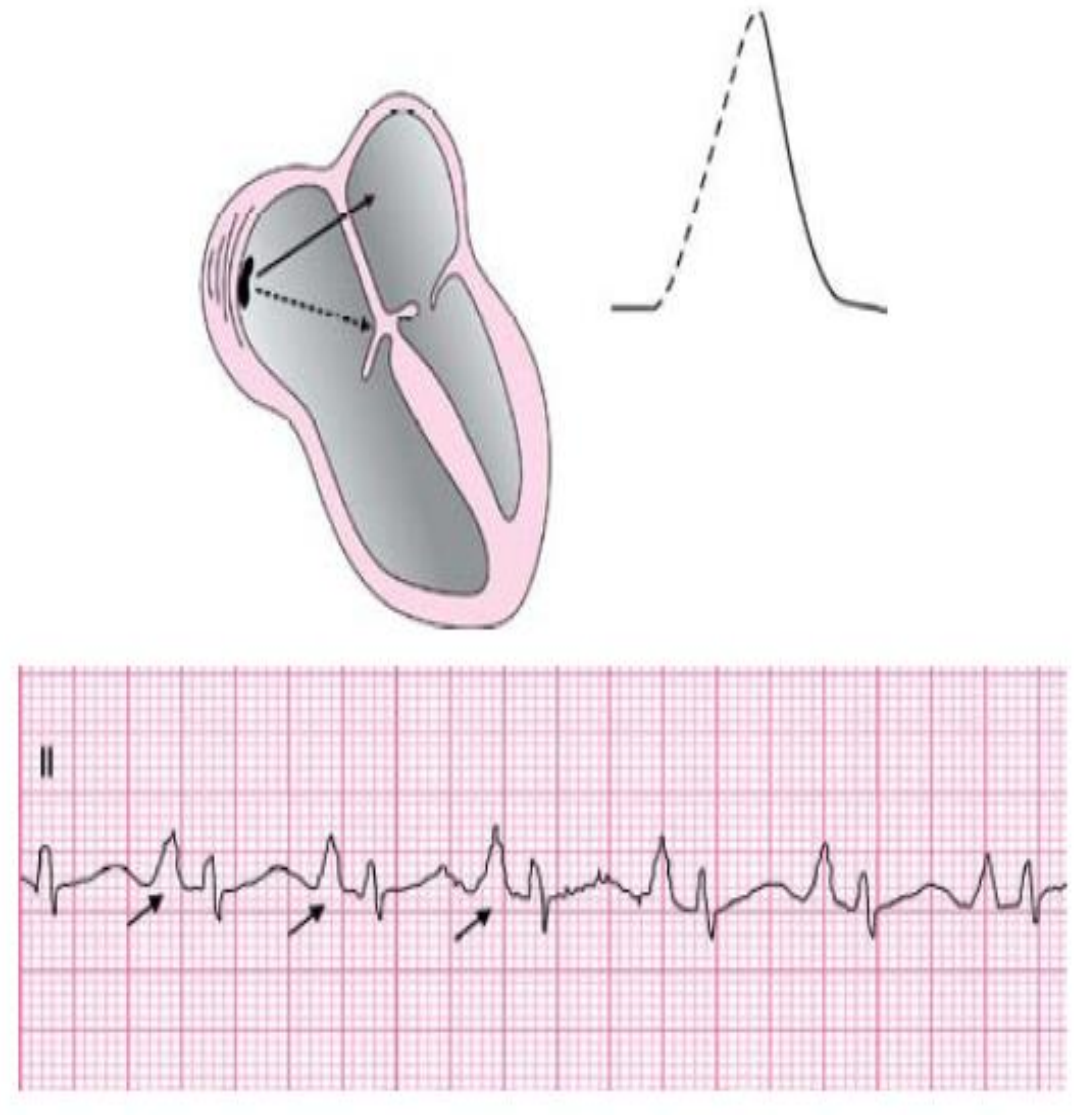

Fig. 7.12: P pulmonale

(c) ketabton.com: The Digital Library

د الکترولايتونو تشوشات

(Electrolytes Disturbances)

:Hypercalcemia

کله چي په وينه کي د کلسيم سويه د 12mg/dl (ځينې کتابونه 10mg/dl ښايي) څخه زياته شي نو ورته Hypercalcemia وايي.

لاندې کرايتيرياوي لري:

1. Shortening of QT interval
2. Shortening of ST segment
3. Osborn wave (J wave) (د QR په تعقيب منځته راځي)

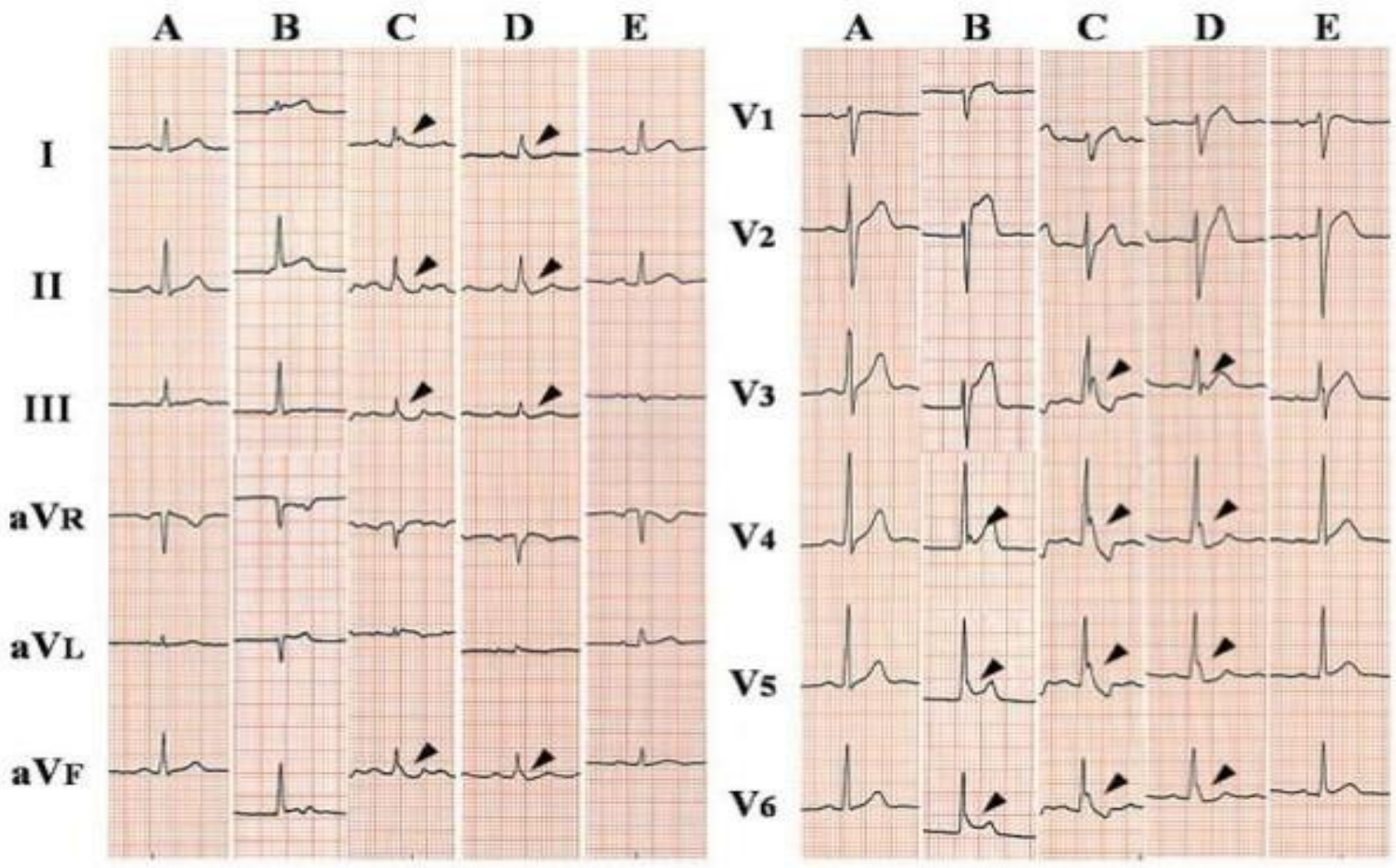

:Hypocalcemia

کله چي په وينه کي د کلسيم سويه د 8mg/dl څخه کمه شي ورته Hypocalcemia وايي.

(c) ketabton.com: The Digital Library

لاندې کرایتیریاوې لري:

1. QT interval prolonged
2. ST segment Prolonged
3. او که له Hypocalcemia سره Hyperkalemia يوځاي وي نو ST segment او T موجه به لوړه وي.

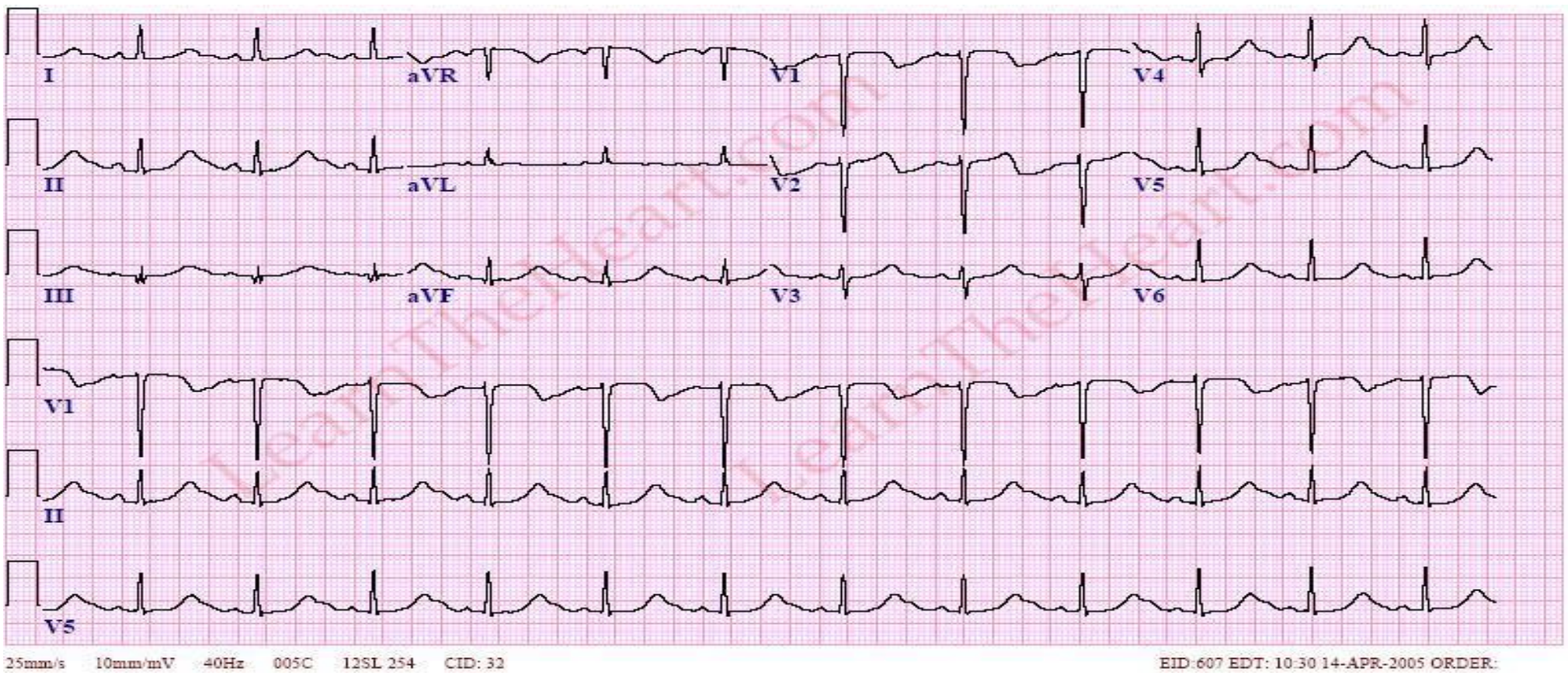

:Hypokalemia

کله چې په وینه کې د پوتاشیم سویه د 3,5 meq/dl څخه کمه شي نو ورته Hypokalemia وایي.

لاندې کرایتیریاوې لري:

1. د T wave هموارېدل یا سرچپه کېدل.
2. د U موجې بارز کېدل.
3. ST depression
4. د P موجې د امپلیتود زیاتېدل او پراخه کېدل.
5. PR interval prolongation
6. QT interval prolongation

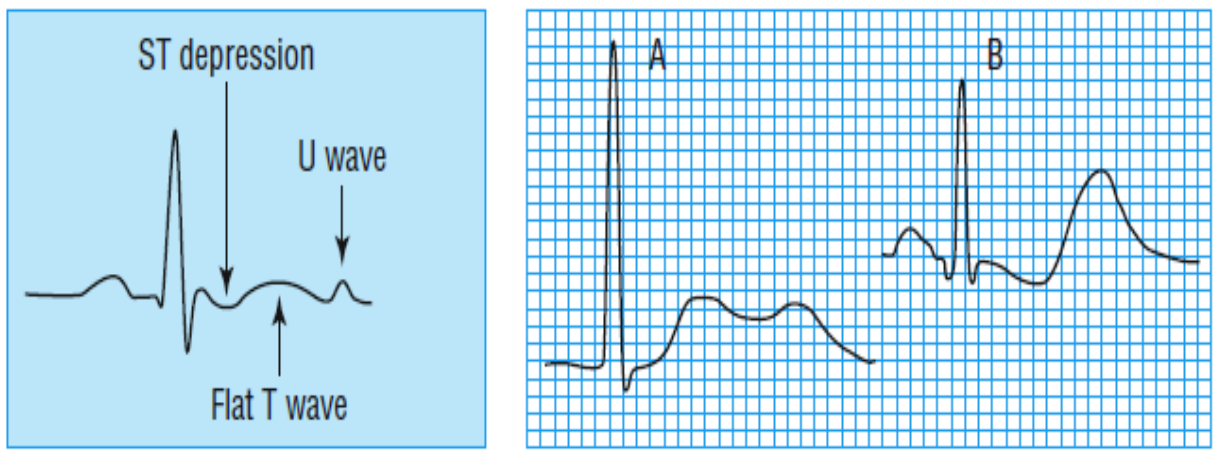

Left: Diagram of electrocardiographic changes associated with hypokalaemia. Right: Electrocardiogram showing prominent U wave, potassium concentration 2.5 mmol/l (A) and massive U waves with ST depression and flat T waves, potassium concentration 1.6 mmol/l (B)

(c) ketabton.com: The Digital Library

7. بطيني ارتيماګاني لکه VF، VT، VPCS او داسي نور.

8. اذيني ارتمياګاني لکه Atrial Fibrillation، Atrial Flutter، MAT يا PSVT.

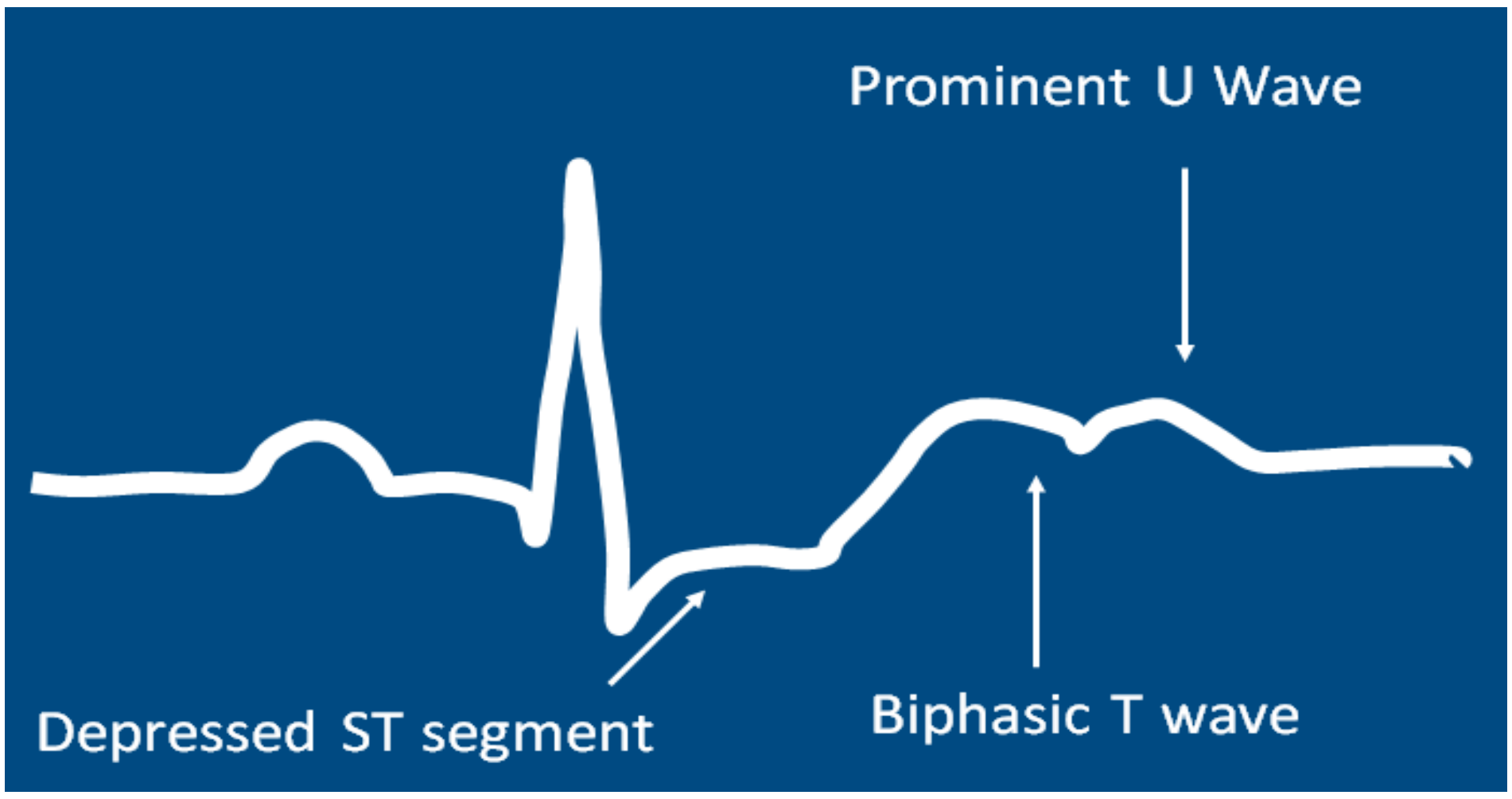

:Hyperkalemia

کله چي په وينه کي د پوتاشيم اندازه د 5,5meq/dl څخه زياته شي ورته hyperkalemia وايي.

لاندي کرايتيرياوي لري:

1. Hyper acute T wave: کله چي Limb ليډونو کي د 5mm او Chest leads کي د 10mm څخه زيات شي او دا هغه وخت راځي کله چي د پوتاشيم اندازه 5,5-6,6mmol/dl وي.
2. Absent P wave: کله چي د پوتاشيم اندازه 6,5-7,5mmol/dl ته ورسيږي.
3. Wide QRS complex: کله چي د پوتاشيم اندازه 7,0-8,0mmol/dl ته ورسيږي.
4. Sine wave: کله چي د پوتاشيم اندازه 8,0-10,0mmol/dl ته رسيږي نو Sine موجې، Ventricular arrhythmia او Asystole پيدا کيږي.

(c) ketabton.com: The Digital Library

(Sine wave کله چي د T موجې او QRS ترمنځ فرق نه کيږي)

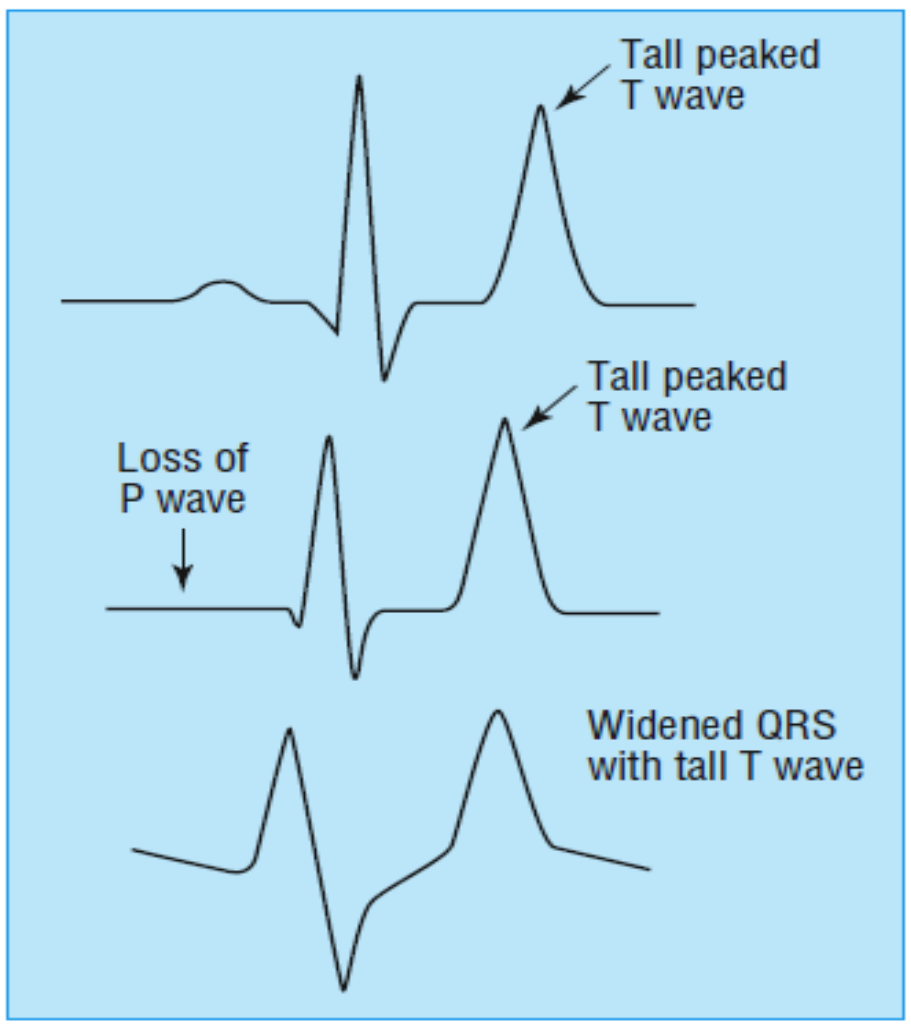

Serial changes in hyperkalaemia

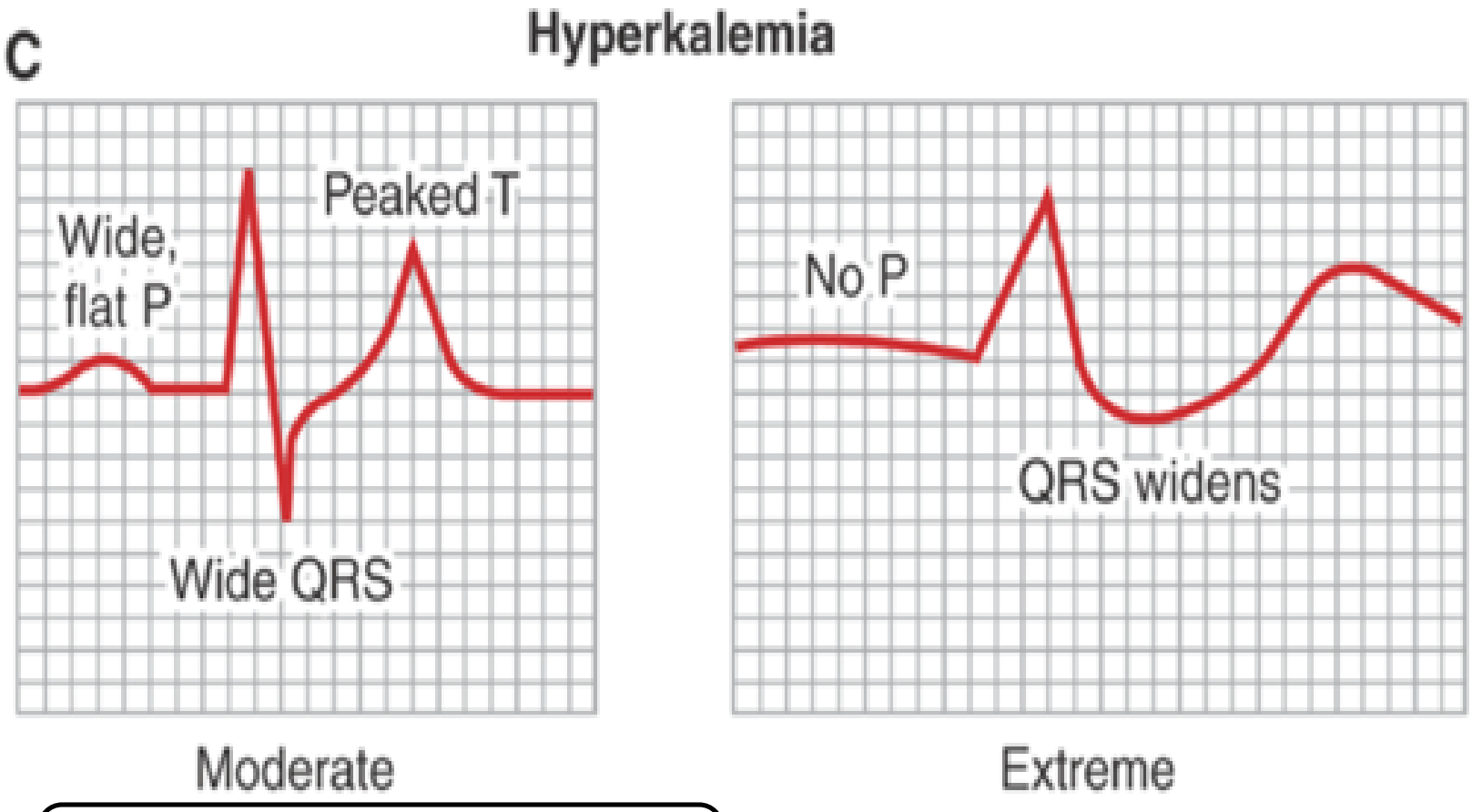

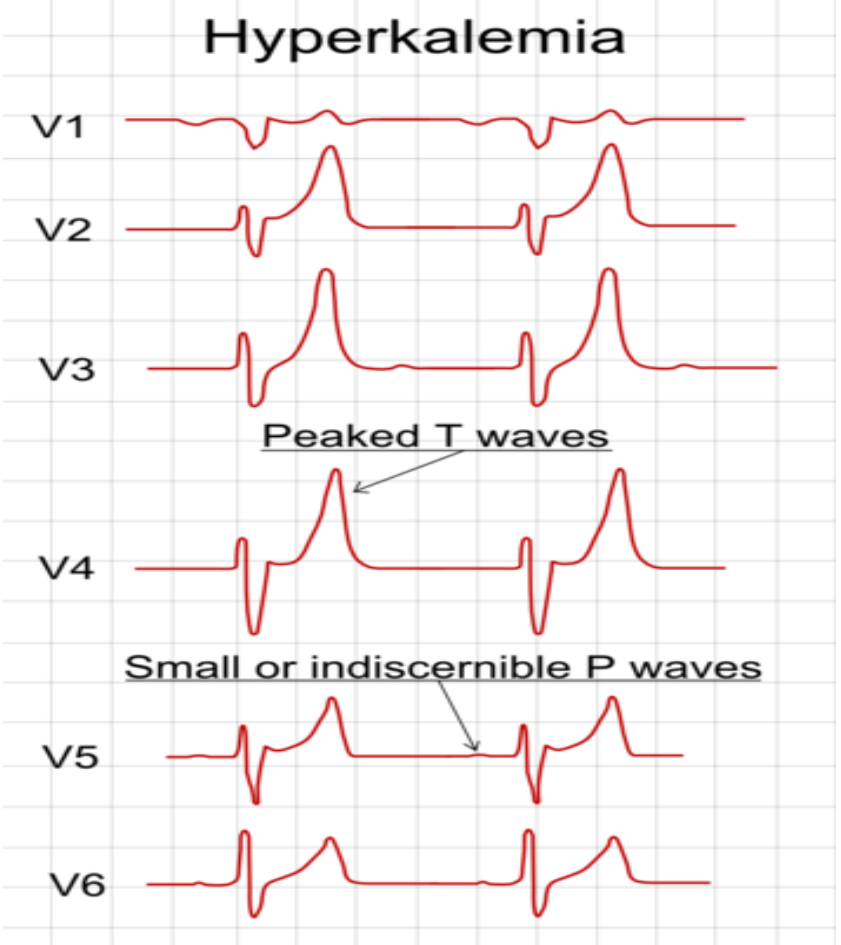

Sine Wave:

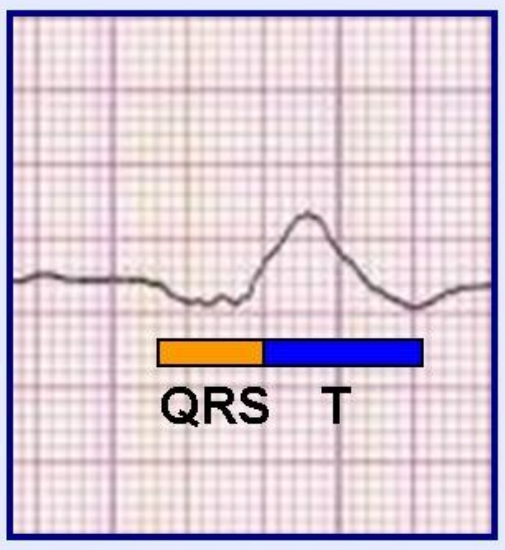

The QRS complex is almost isoelectric in leads I, II and III. A 12-lead ECG may have been helpful to the interpretation.

The QRS duration is > 200 ms which should always make you suspect hyperkalemia!

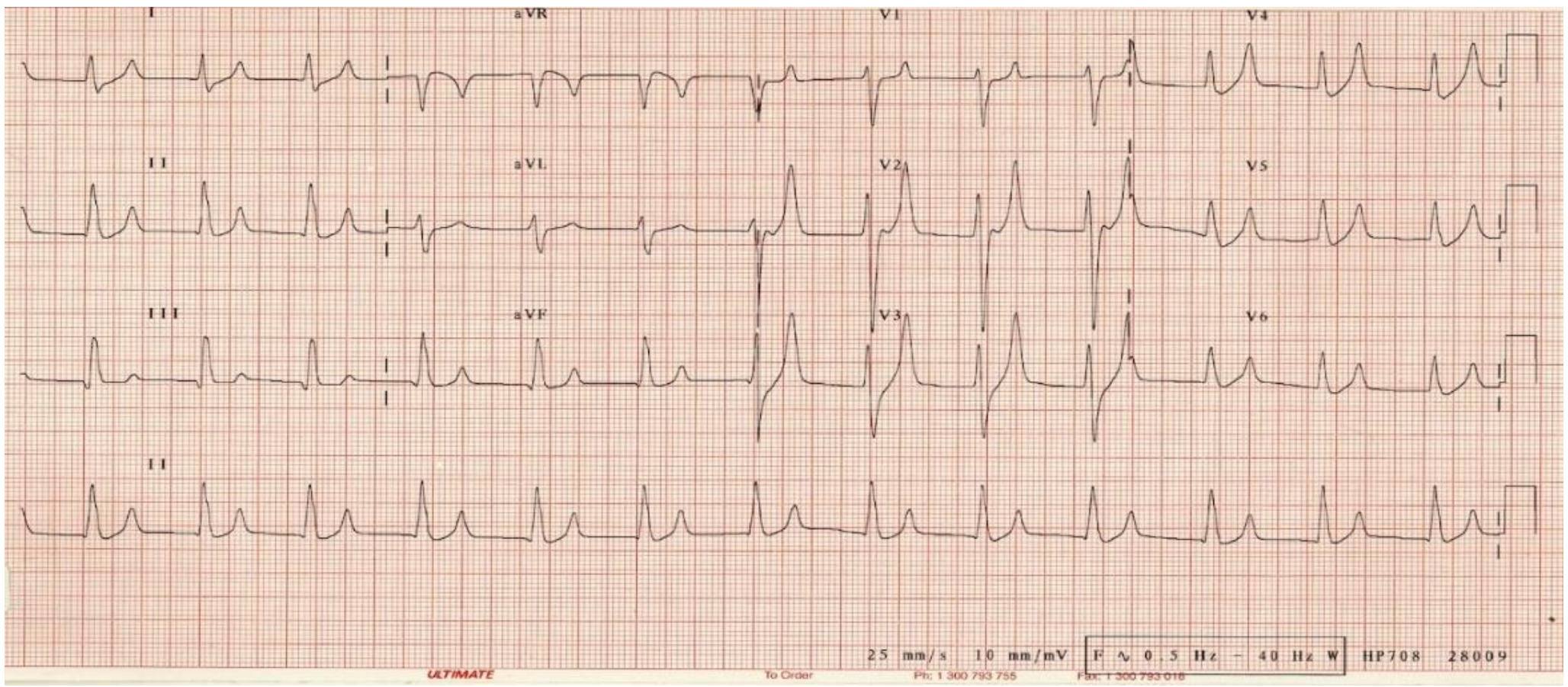

(c) ketabton.com: The Digital Library

د درملو تاثیرات په ECG کې

(Drugs effects on the ECG)

:Digoxin Toxicity

د Digoxin د تداوی ډوز او ټوکسیک ډوز ترمنځ ډیره باریکه رابطه ده نو په دې وجه د استعمال په وخت کې یې باید Toxicity ته ډیر متوجه واوسو.

په لاندې خلکو کې د Digoxin د تسمم خطر زیات وي:

1. Old age
2. Renal failure
3. لاغر اشخاص

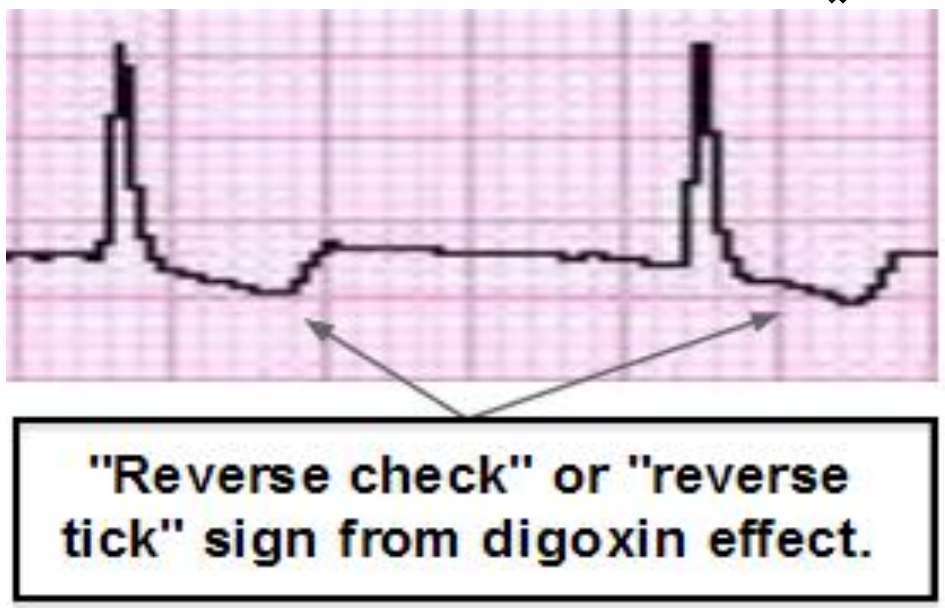

د Digoxin toxicity څخه په ECG کې لاندې تغیرات لیدل کیږي:

1. ST segment په کې ښکته خواته وي د (Reverse tick) په شان شکل لري.
2. بطیني ارتمیاګاني او بلاکونه موجود وي.
3. 2:1 Block او First degree AV block او Atrial tachycardia پکې رامنځته کیږي.
4. QTc انټروال پکې لنډیږي.
5. R-R interval پکې اوږدیږي.

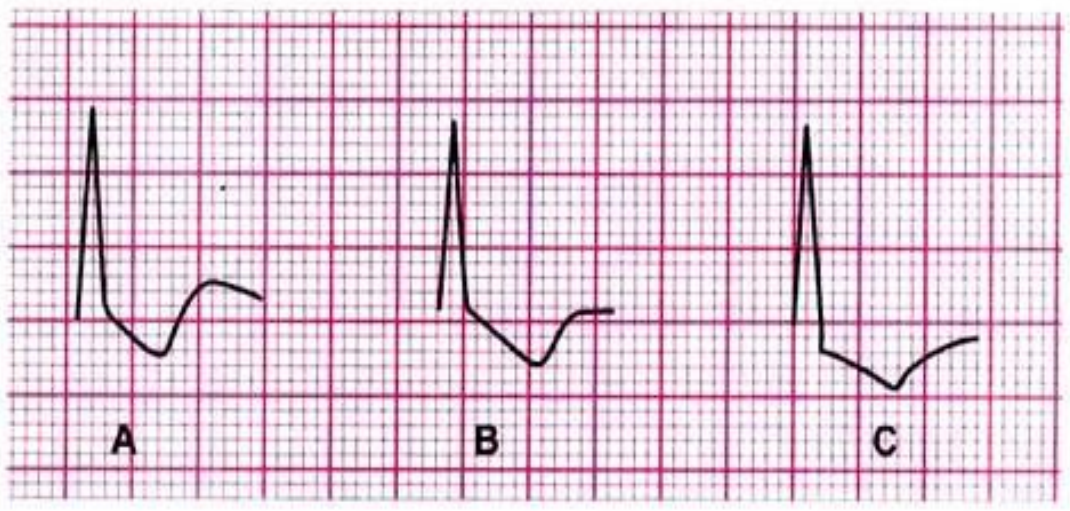

Fig. 9.2 Diagrams of digitalis toxicity and digitalis effect. (A) Reverse check sign. Note the terminal positivity of the T wave. (B) Digitalis toxicity. Note that the terminal part of the T wave does not rise above the baseline. (C) Digitalis toxicity. Note that the terminal part of the T wave does not rise above the baseline. It can also be due to primary T wave abnormality because of coronary artery disease.

(c) ketabton.com: The Digital Library

:Organo Phosphorus Poisoning

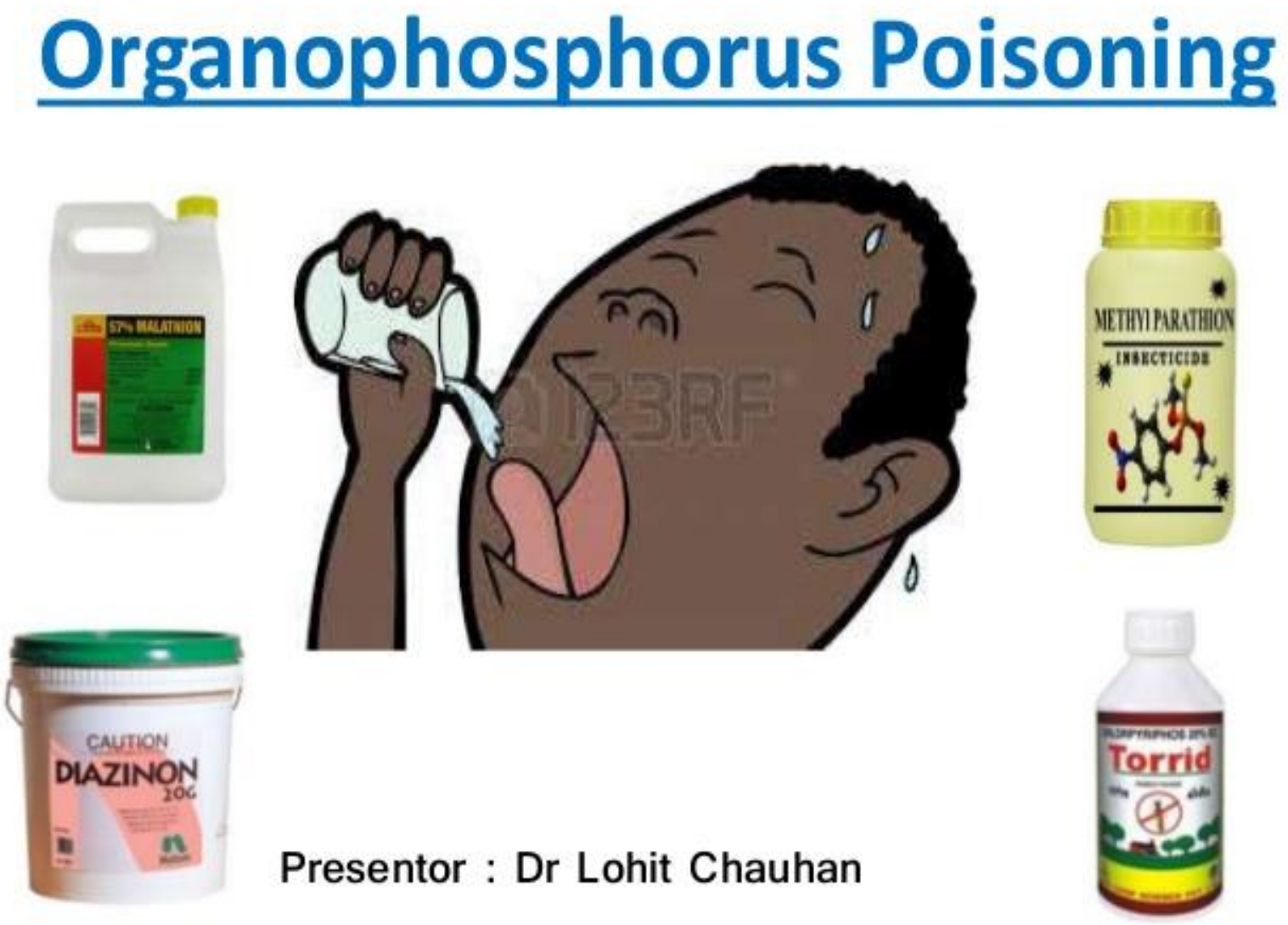

:Sing and Symptoms

1. Salivation
2. Lacrimation
3. Urination
4. Diarrhea
5. GI upset
6. Emesis
7. Bradycardia/ Bronchospasm
8. Meiosis

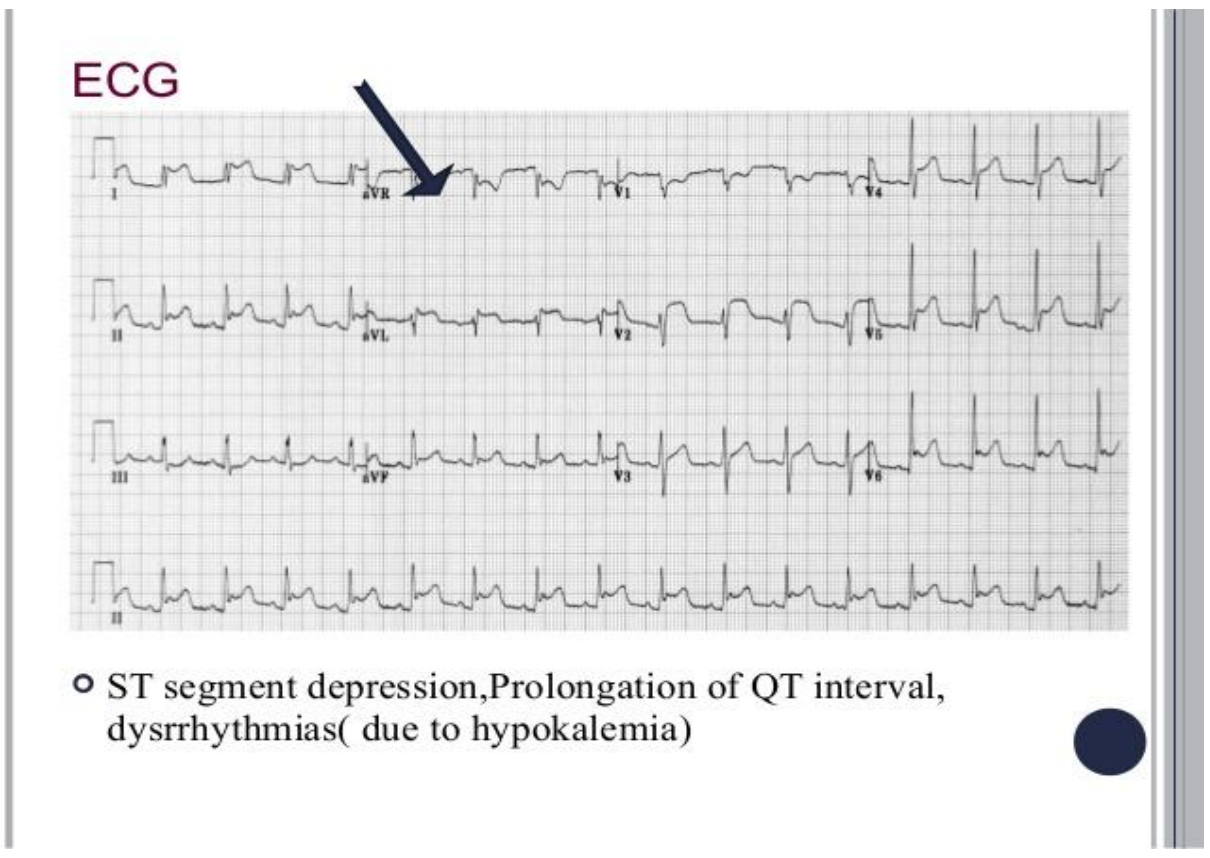

په ECG كي لاندي تغيرات موجود وي:

1. Sinus bradycardia
2. Sinus tachycardia
3. ST and T wave changes
4. BBB and AV block
5. Supra ventricular premature complex

:Quinidine and Procainamide toxicity

دا پخپله د ارتميا لپاره وركول كيږي خو كله كله د ارتميا سبب كيږي.

ددي دوا له وجي د مايوكارډ د حجراتو د Repolarization صفحه اوږديږي او په ECG كي ورځخه لاندي تغيرات منځته راځي:

(c) ketabton.com: The Digital Library

1. د QRS د موجې پراخيدل.
2. د QTc انټروال اوږديدل.
3. د T موجې هواريدل يا سرچپه کيدل.
4. د U موجې تبارز او لوړيدل.
5. Monomorphic VT torsade depoint

Amiodarone changes in ECG:

1. First degree AV Block
2. Prolonged QT interval
3. T wave inversion

Anti-Psychotic & Phenothiazine دواګانو تاثيرات په EGC کي:

ددې دواړو درملو له کبله لاندې تغيرات په ECG کي منځته راځي:

1. ST segment depression
2. د T موجې هواريدل او يا سرچپه کيدل.
3. د QT فاصلي اوږديدل.
4. د U موجې ښکاره کيدل.
5. د PR فاصلي اوږديدل.
6. د QRS پراخه کيدل.

(c) ketabton.com: The Digital Library

:Quinine changes in ECG

Quinine د ملاريا ضد دوا ده چې د دماغي ملاريا په تداوۍ کې ورکول کيږي او په ECG کې د Quinidine سره يوشان تغيرات منځته راوړي.

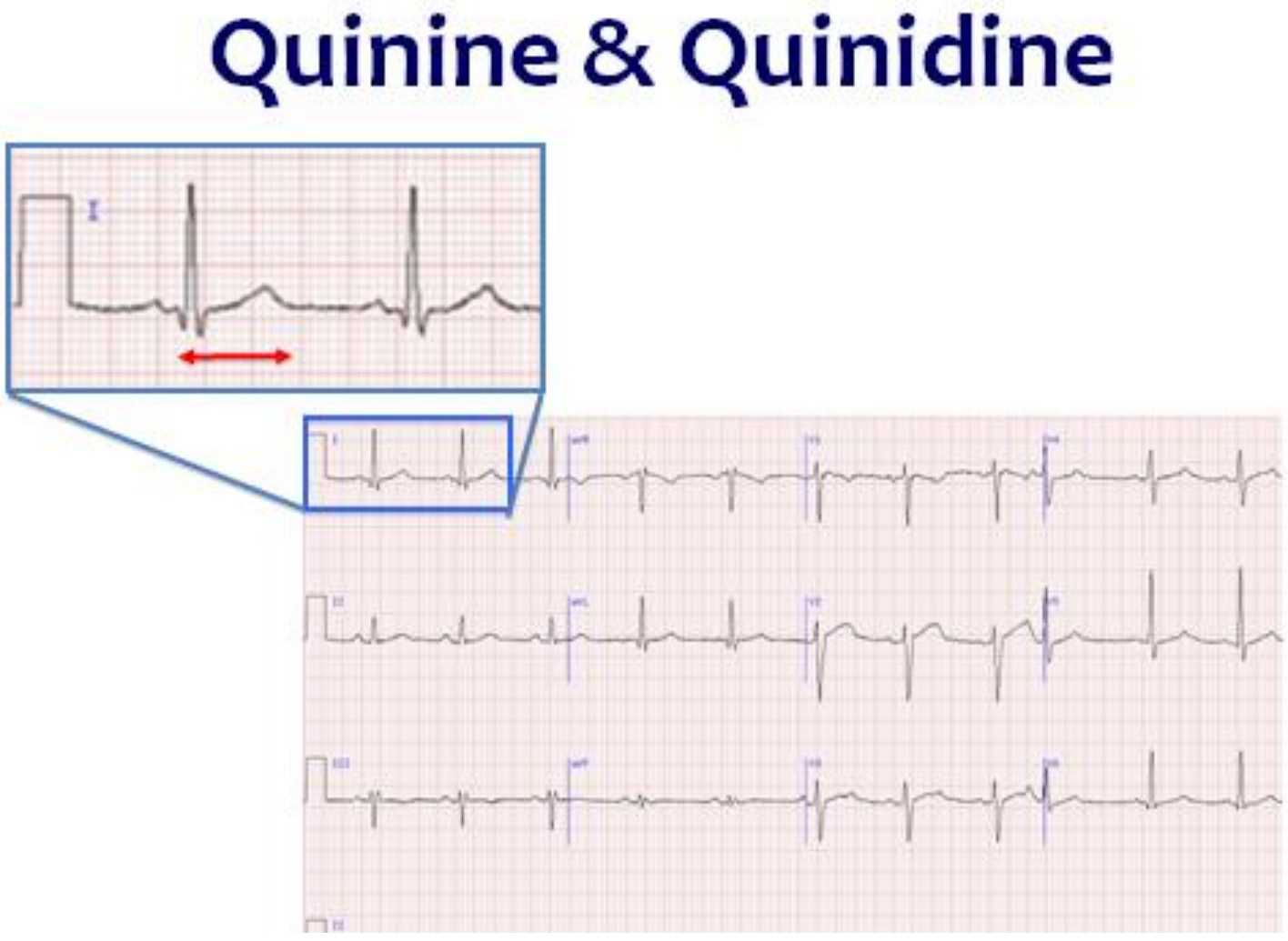

:Limb lead Reversal ECG

که چيرته اطرافي ليډونه غلط شوي وي يعني د ښي لاس په چپ لاس تړل شوي وي نو په ECG کې به لاندې تغيرات وليدل شي:

1. په I ليډ کې QRS، P او T موجې سرچپه وي.
2. AVR مثبت وي.

چې دا ځيني وخت د Dextrocardia سره مغالطه کيږي خو توپير يې په دې کيږي چې د V3 او V6 ليډونو کې Voltage کم وي.

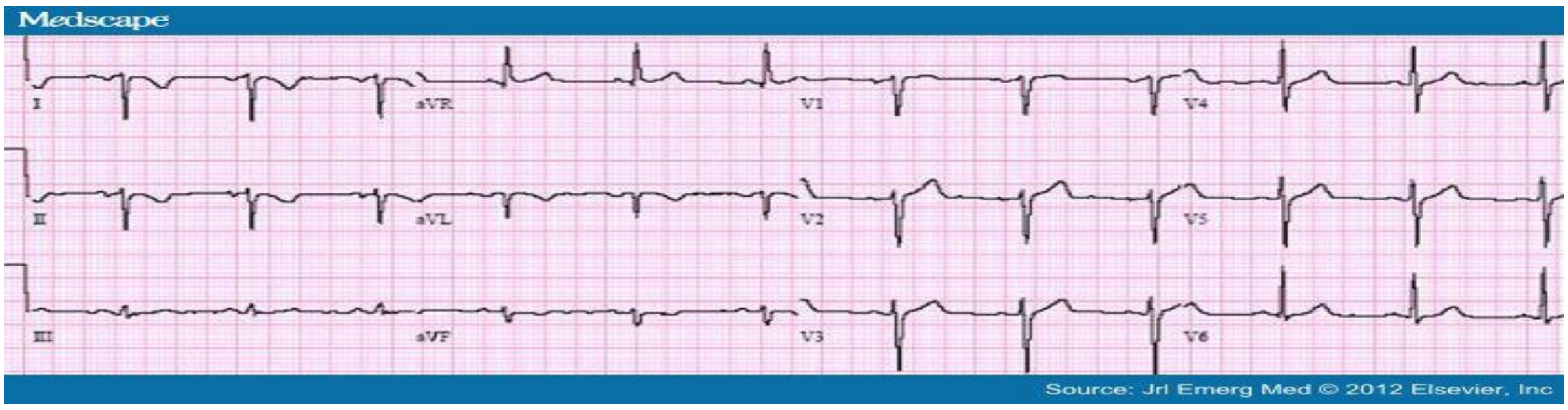

(c) ketabton.com: The Digital Library

په يو شمير سيستميکو ناروغيو کي د ECG تغيرات

(Disease Effect on the ECG)

:WPW Syndrome (Wolf Parkinson White Syndrome)

په WPW سنډورم کي درې تغيرات منځته راځي:

1. Short PR interval
2. Wide QRS (more than 0,10sec)
3. Delta wave: د PR segment په تعقيب د QRS څخه مخکي رسميږي.

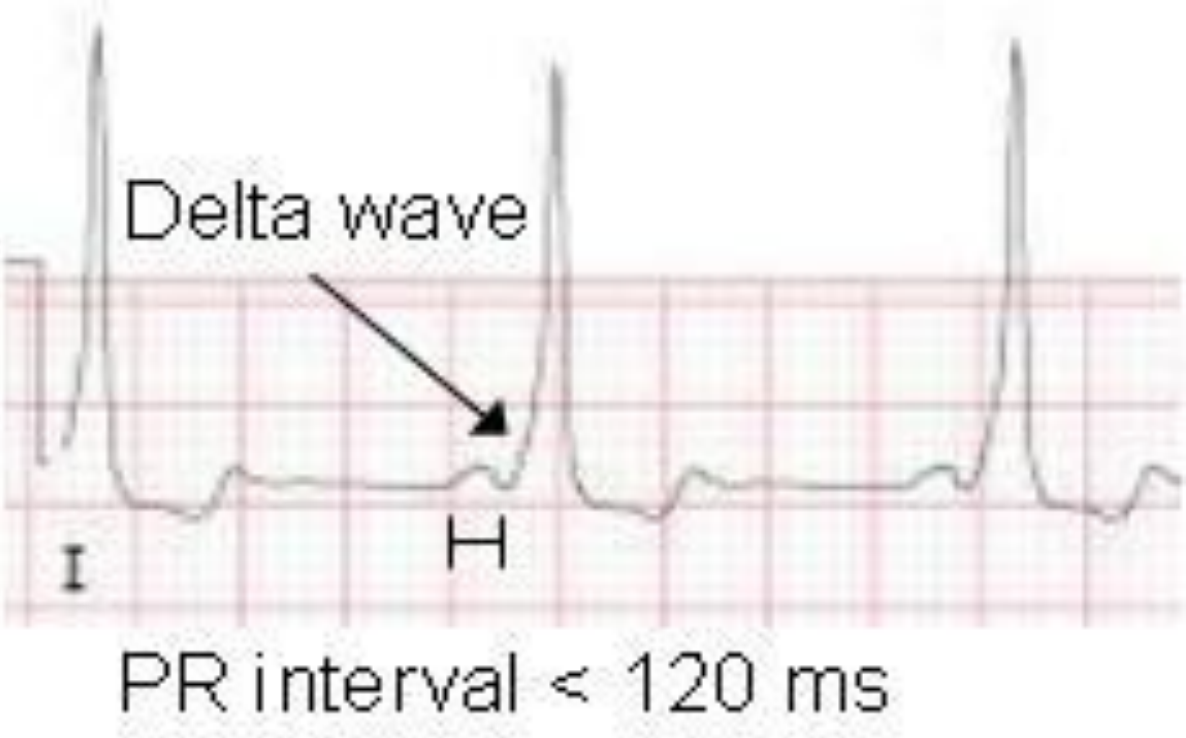

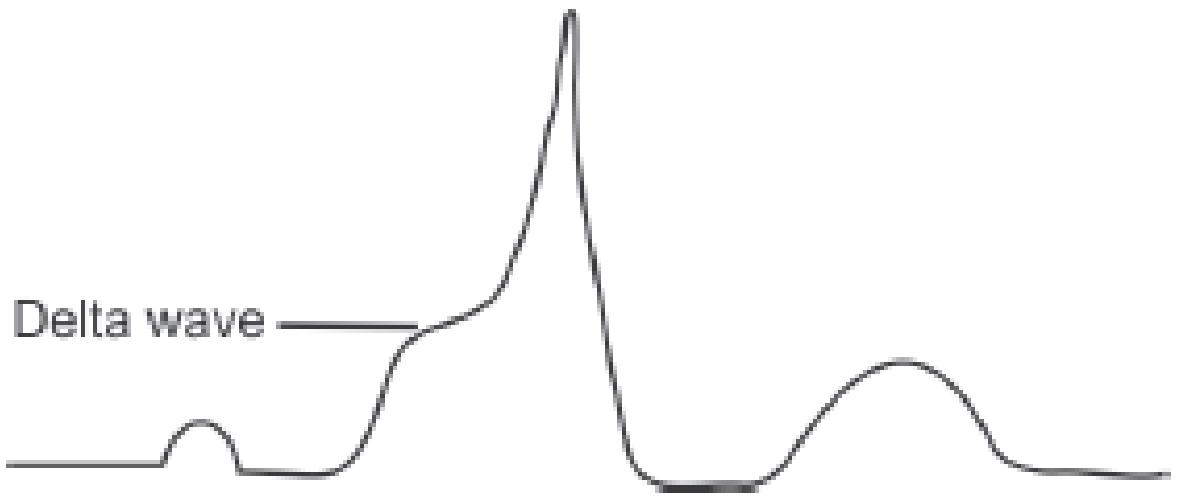

Fig. 8.32: Delta waves

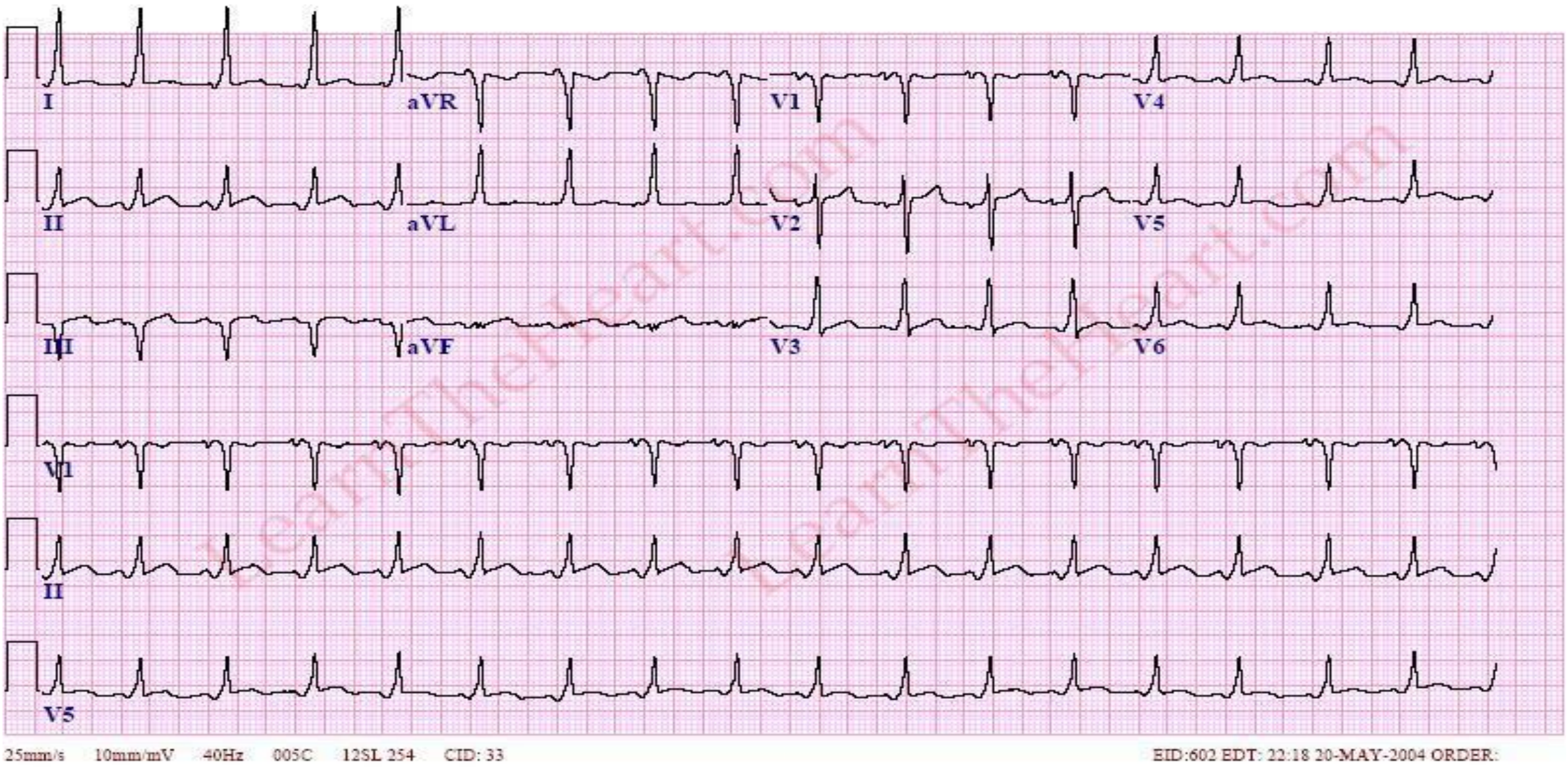

(c) ketabton.com: The Digital Library

:Brugada Syndrome

دا سنډروم په پهلوانانو کي وي او اکثره د Sudden cardiac death سبب کيږي.

1. ST segment پکي د آس د شا او يا گمبزې په شان منظره ورکوي.
2. T inversion کيداي شي ورسره وي او يا نه وي.

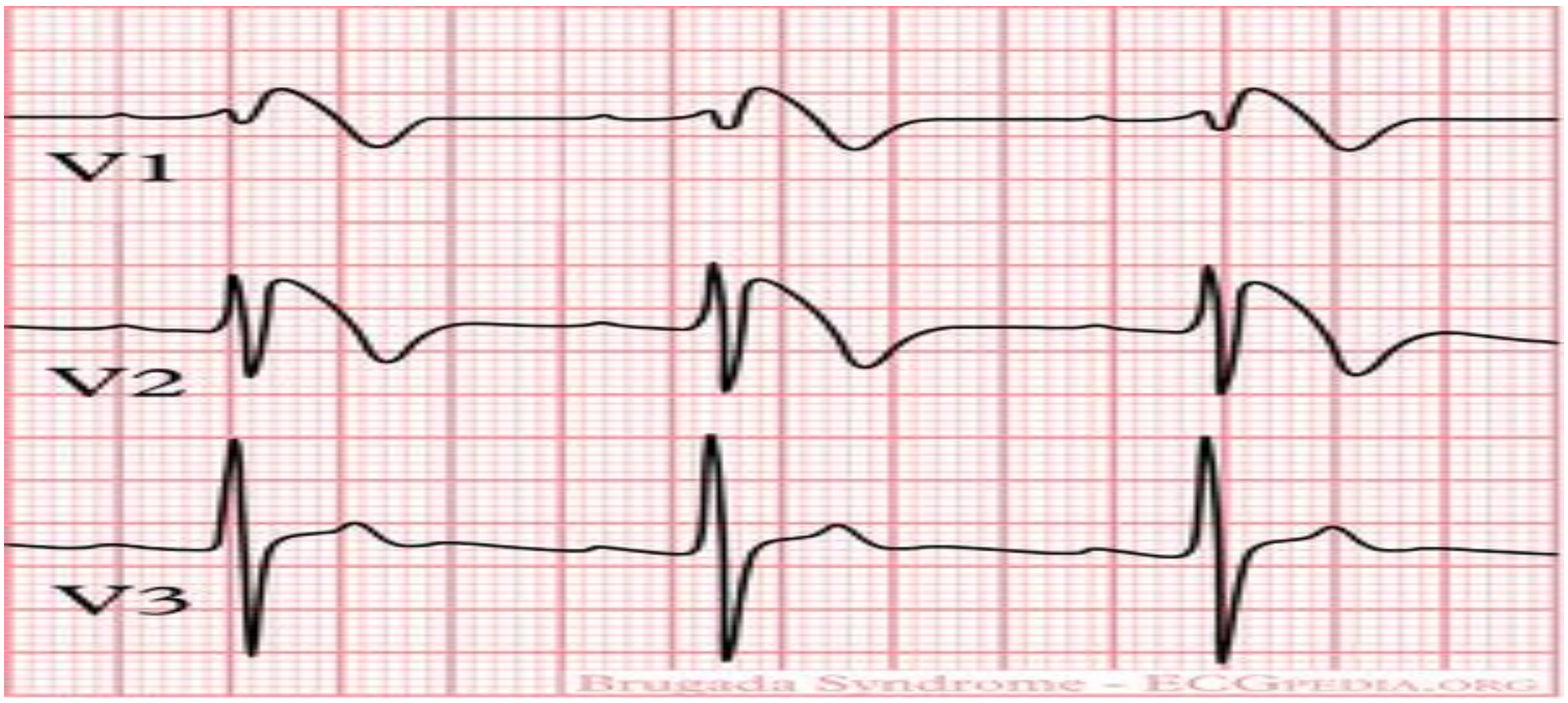

:Wellens Syndrome

کله چي د V1-V3 پورې T Biphasic موجه وليدل شي او V4-V6 پورې T inversion وي چي دې ته Wellens phenomenon وايي او په شديد Proximal lateral anterior descending artery په تنگوالي دلالت کوي او دلته ST elevation موجود نه وي.

(c) ketabton.com: The Digital Library

:Dextrocardia

دا هغه حالت دي چي زړه ددې پرځاي چي په چپه خوا کي قرار ولري په ښې خوا کي قرار نيسي.

1. AVR پکي مثبت وي.
2. I او AVL پکي منفي وي.
3. V3-V6 پورې Low voltage وي.

هغه وخت موږ وايو چي ECG low voltage دي کله چي R موجه په Limb ليډونو کي د 5mm او په صدرې ليډونو کي د 10mm څخه کمه وي.

:Pulmonary Embolism

The $S_1Q_3T_3$ pattern

لاندې کرايتيرياوې لري:

1. Sinus Tachycardia
2. د S1, Q3, T3 pattern د حاد Core pulmonale لپاره کلاسيک دي چي دې ته MC Ginn white sign وايي.

S1: په ليډ I کي به S موجه ژوره وي.

(c) ketabton.com: The Digital Library

Q3: چې په III لیډ کې د Q موجه پیدا شي.

T3: چې په III لیډ کې به د T موجه سرچپه وي.

:Pericarditis

د زړه په اطرافو کې د موجودې پردې التهاب ته ویل کیږي او د ECG تغیرات یې په څلورو مرحلو کې لیدل کیږي.

1. اوله یا حاده مرحله: په زیاتره لیډونو کې په محدب شکل ST elevation وي او PR segment ښکته کیږي او ځیني وختونه د QRS په پورتنۍ برخه کې Notch لیدل کیږي، دغه ST elevation د STEMI سره لاندې فرقونه لري:
   I. په Pericarditis کې په محدب شکل وي خو STEMI کې په مقعر ډول وي.
   II. په STEMI کې لیډونه مشخص دي یعني په هرو لیډونو کې د مربوطه wall تغیرات ښکاري خو د Pericarditis لپاره لیډونه مشخص نه دي.
   III. په Pericarditis کې د PR segment ښکته والي (Depression) وي.
   IV. په STEMI کې په II لیډ کې ST segment ډیپریشن لږ وي خو په دریم لیډ کې زیات وي خو په Pericarditis کې په II لیډ کې ST depression زیات خو په دریم کې کم شوي وي.
2. دوهمه مرحله: ECG بیرته نارمل کیږي یعني ST elevation له منځه ځي.
3. دریمه مرحله: یوائې T inversion منځته راځي.

(c) ketabton.com: The Digital Library

4. څلورمه مرحله: ټوله ECG نارمل کیږي.

د Pericarditis اسباب:

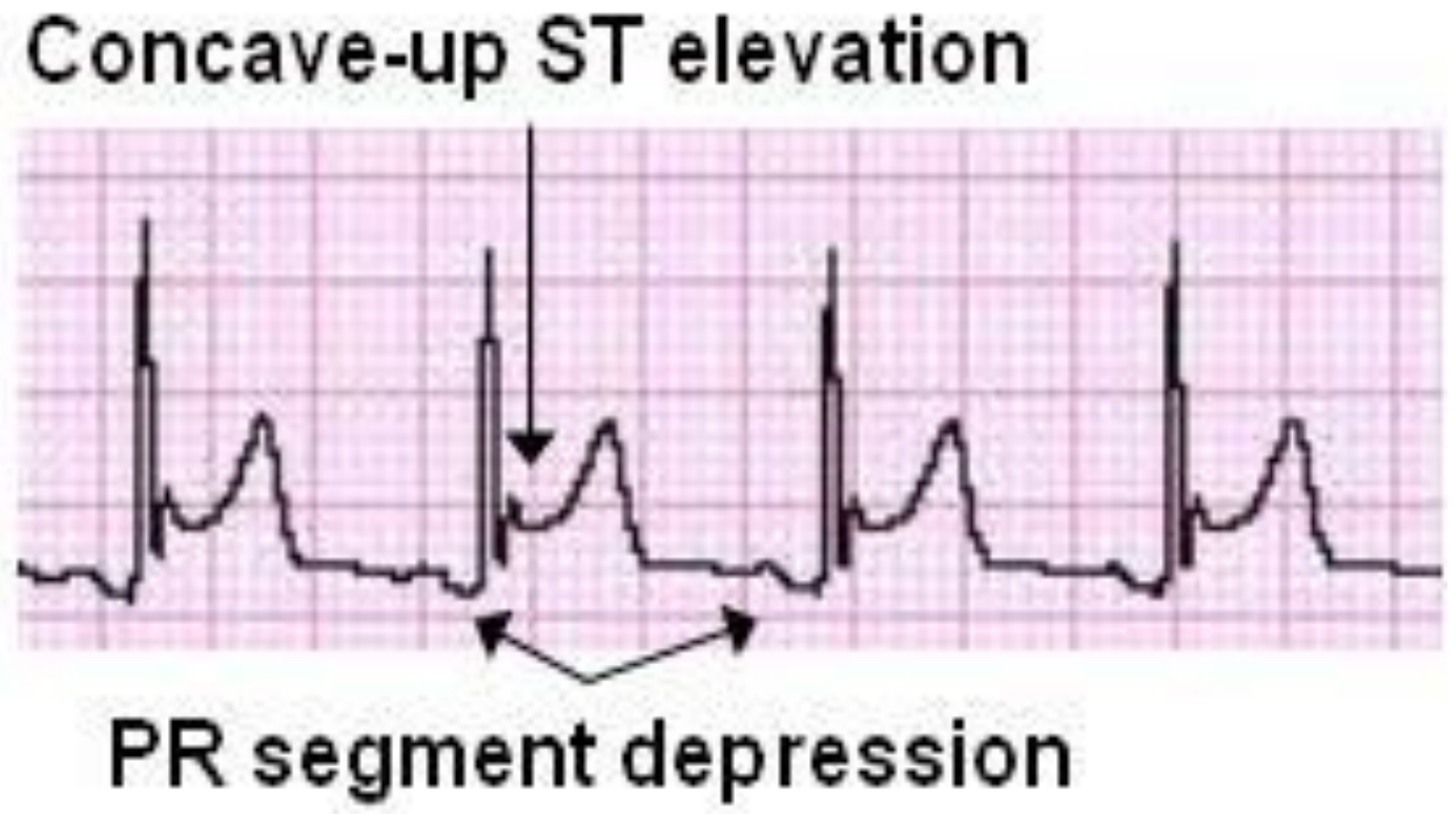

1. وایروسونه
2. بکتریاوي
3. سرطان
4. Uremia
5. Acute Rheumatic Fever
6. د انفارکشن څخه وروسته Dressler syndrome په شکل.

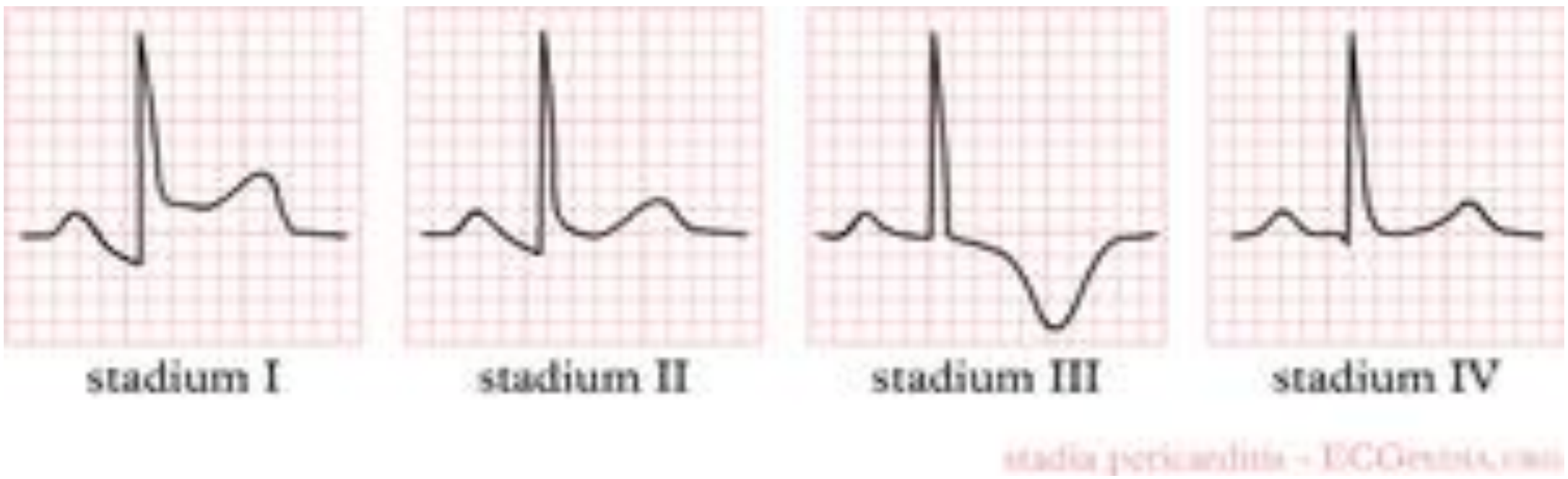

:Pericardial Effusion

په دې کې دوه عمده تغیرات په ECG کې موجود وي:

1. Low voltage ECG
2. Electrical alterance: په دې معنا چې یو QRS وړوکي او بل لوړ وي.

(c) ketabton.com: The Digital Library

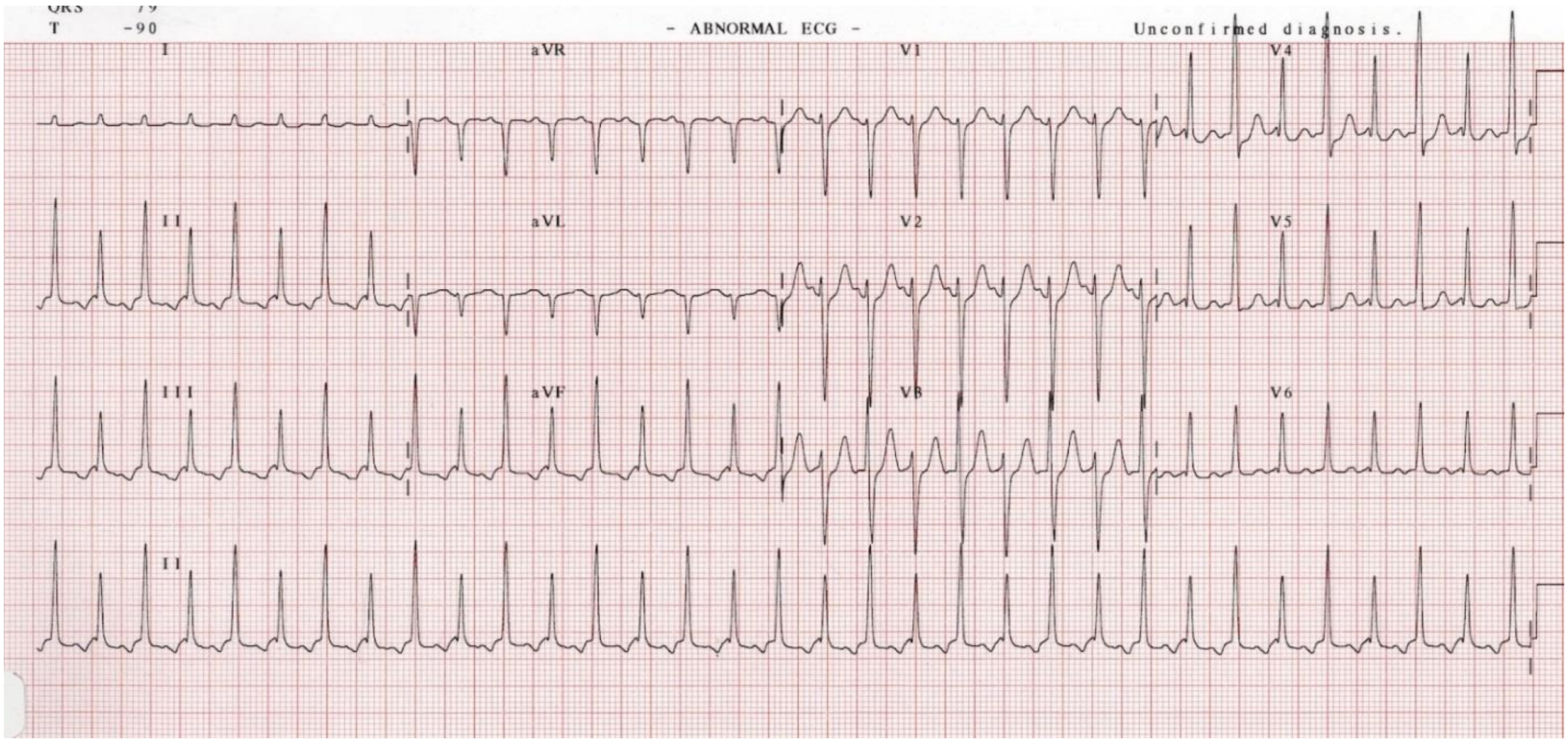

:Lown-Ganong Levine (LGL) ECG

په دې ناروغانو کې په ولادي ډول یوه Accessory pathway موجوده وي چې ددې له لارې سیاله مستقیماً بطیناتو ته رسیږي په غیر له دې چې په AV node کې تم شي.

دا د WPW سنډروم سره مشابه دي خو لاندي فرقونه هم لري:

1. PR interval پکې لنډوي د WPW په شان.
2. د WPW برخلاف د Delta موجه موجوده نه وي.
3. QRS هم پراخه نه وي.

:(Hyperthyroidism) Thyrotoxicosis

په دې کې لاندې تغیرات موجود وي په ECG کې:

1. Sinus tachycardia
2. د QRS د Voltage زیاتوالي.

(c) ketabton.com: The Digital Library

3. Atrial fibrillation
4. بطيني ريټ پکي سريع او تيز وي.
5. د ST او T غير وصفي تغيرات.

:Hypothyroidism

په دې کي لاندې تغيرات موجود وي په ECG کي:

1. Sinus bradycardia
2. د QT interval زياتيدل.
3. هموار يا سرچپه T موجه.
4. Heart Block
5. Low voltage QRS: په ځينو نورو حالاتو کي لکه Obesity، COPD کي هم وي.

:Parkinsonism

په دې کي لاندې تغيرات په ECG کي موجود وي:

1. د عضلاتو رعشه لري چي د Atrial flutter په شان منظره ورکوي.
2. غير منظم د QRS موجي په موجودې وي چي د Atrial fibrillation په شان منظره ورکوي.

(c) ketabton.com: The Digital Library

:Sub Arachnoid Hemorrhage

د ECG تغيرات چي د CVA په ناروغ کي منځ ته راځي د دماغي امبولئ له وجي چي د زړه څخه منشاء اخلي. په Sub arachnoid hemorrhage کي د پراخه سرچپه T موجه (اکثره V1-V4 پوري وي) موجوده وي.

:Malignancy کي د ECG تغيرات

سرطان د Malignant pericardial effusion سبب کيږي او په ECG کي Low voltage ECG او Electrical alternance ليدل کيږي.

:Pulmonary Stenosis

په دې کي لاندې تغيرات موجود وي:

1. Sinus rhythm
2. په V1 کي R لوړ وي.
3. په V6 کي په دوامداره ډول د S موجه ټيټه وي.
4. V1-V4 پورې سرچپه T wave وي.
5. Right Axis Deviation
6. په V1 کي R لوړ او په V6 کي S ژور وي نو Right ventricular hypertrophy موجوده وي.

:Hypothermia

کله چي د بدن د حرارت درجه د $35c^0$ څخه کمه شي ورته Hypothermia وايي.

(c) ketabton.com: The Digital Library

اسباب:

1. Addison disease
2. Myxedema
3. MI
4. CVA
5. Liver cirrhosis
6. Hypoglycemia
7. Alcohol intake
8. Uremia
9. CHF
10. په ژورو او یخو اوبو کې لامبل

په ECG کې لاندې تغیرات یا کرایتیریاوې لري:

1. Low voltage
2. J wave or Osborn wave
3. Bradycardia
4. Heart block
5. Artifact of the base line: (د لړزې له وجې)

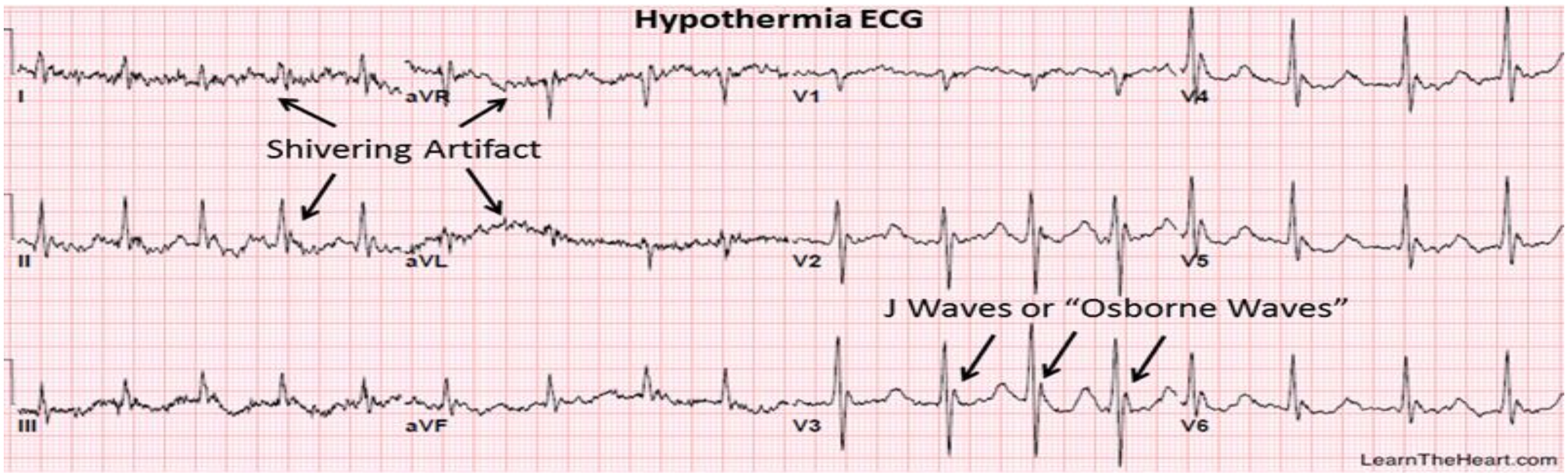

(c) ketabton.com: The Digital Library

مخففات (Abravations):

ACS	Acute Coronary Syndrome
AMI	Acute Myocardial Infarction
ARHS	Acute Right Heart Strain
AFib	Atrial Fibrillation
AF	Atrial Flutter
AI	Atrial Infarction
APCs	Atrial Premature Contractions
ASD	Atrial Septal Defect
AVBlock	Atrio Ventricular Block
AVNode	Atrio Ventricular Node
avL	Augmented voltage Left arm
avF	Augmented voltage left Foot
avR	Augmented voltage Right arm
Bpm	Beats Per Minute
BFB	Bifasicular Block
BVH	Biventricular Hypertrophy
BS	Brugada Syndrome
CA	Cardiac Axis
CB	Cardiac Biomarker
Cm	Centi Meter
CVA	Cerebro Vascular Accident
CL	Chest Leads

CIHD	Chronic Ischemic Heart Disease
COPD	Chronic Obstructive Pulmonary Disease
CSA	Chronic Stable Angina
CX	Circumflex Artery
CP	Compensatory Phase
CCP	Complete Compensatory Pause
CAD	Coronary Artery Disease
EB	Ectopic Beat
ET	Einthoven's Triangle
EA	Electrical Alternance
ECG/EKG	Electrocardiogram, Electrocardiography, Electrocardiograph
EL	Esophageal Leads
Gr	Gram
HR	Heart Rate
HTN	Hypertension
ICP	Incomplete Compensatory Pause
IVC	Inferior Vena Cava
IHD	Ischemic Heart Diseases
JR	Junctional Rhythm
LBM	Lean Body Mass
LAD	Left Anterior Descending Artery
LAFB	Left Anterior Fascicular Block

(c) ketabton.com: The Digital Library

LAHB	Left Anterior Hemi Block
LAE	Left Atrial Enlargement
LAD	Left Axis Deviation
LBBB	Left Bundle Branch Block
LCX	Left Circumflex Artery
LCA	Left Coronary Artery
LMCA	Left Main Coronary Artery
LPFB	Left Posterior Fascicular Block
LPHB	Left Posterior Hemi Block
LVH	Left Ventricular Hypertrophy
LVSP	Left Ventricular Strain Pattern
LLRECG	Limb Lead Reversal ECG
LL	Limb Leads
LVECG	Low Voltage ECG
LGL	LOWN-GANONG-LEVINE
MPE	Malignant Pericardial Effusion
Ml	Mille Liter
Mm	Mille Meter
Mv	Millivolt
MMVT	Monomorphic Ventricular Tachycardia
MAT	Multifocal Atrial Tachycardia
MI	Myocardial Infarction

NR	Nodal Rhythm
Non STEMI	Non ST Elevated Myocardial Infarction
OM	Obtuse Marginal Artery
OW	Osborne Wave
PSVT	Paraoxysmal Supra Ventricular Tachycardia
PMVT	Polymorphic Ventricular Tachycardia
PL	Posteriolateral Artery
PDA	Posterior Descending Artery
PB	Premature Beat
PVB	Premature Ventricular Beat
PE	Pulmonary Embolism, Pericardial Effusion
RF	Renal Failure
RC	Reverse Check
RAE	Right Atrial Enlargement
RAD	Right Axis Deviation
RBBB	Right Bundle Branch Block
RCA	Right Coronary Artery
RVH	Right Ventricular Hypertrophy
RVMI	Right Ventricular Myocardial Infarction
RVSP	Right Ventricular Strain Pattern
Sec	Second
SANode	Sino Atrial Node

(c) ketabton.com: The Digital Library

SA	Sinus Arrest
SA	Sinus Arrhythmia
SB	Sinus Bradycardia
SP	Sinus Phase
ST	Sinus Tachycardia
STEMI	ST Elevated Myocardial Infarction
SAH	Sub Arachnoid Hemorrhage
SCD	Sudden Cardiac Death
SVC	Superior Vena Cava
SVPB	Supra Ventricular Premature Beat
T	Time
TFB	Trifasicular Block
VAT	Ventricular Activation Time
VB	Ventricular Bigeminy
VFib	Ventricular Fibrillation
VF	Ventricular Flutter
VH	Ventricular Hypertrophy
VPB	Ventricular Premature Beat
VPB	Ventricular Premature Beat
VPCs	Ventricular Premature Contraction
VQ	Ventricular Quadrigeminy
VR	Ventricular Rhythm
VT	Ventricular Tachycardia

VT	Ventricular Trigeminy, Ventricular Tachycardia
V	Voltage
WS	Wellens Syndrome
WPWs	Wolff Parkinson White Syndrome

(c) ketabton.com: The Digital Library

INDEX:

(c) ketabton.com: The Digital Library

Get more e-books from www.ketabton.com
Ketabton.com: The Digital Library